Chir. 242 =

Frosch



TASCHENBUCH

FÜR

OPERATIVE CHIRURGIE.

Nach dem Französischen

des

Dr. J. A. Isnard,
Oberwundarzt 1r Classe, Professor der Chirurgie
am militär. Lehrhospital zu Metz,

frei bearbeitet und mit Erfahrungen und bewährten Methoden deutscher Chirurgen bereichert

von

Dr. H. PROSCH,
prakt. Arzt und Wundarzt zu Leipzig.

Mit 245 erläuternden Abbildungen.

Inhalt: Elementar-Operationen, Unterbindungen der Arterien, Amputationen, Exarticulationen und Resectionen der Gelenke.

LEIPZIG,
Verlag von Herrmann Bethmann.
1852.

209. D.

BIBLIOTHECA
REGIA
MONACENSIS.

Vorwort.

Unsere Zeit, in welcher das Material des Wissens von Tag zu Tag an Masse zunimmt, zeigt mehr als je eine andere das Bestreben, durch bildliche Darstellungen der Auffassung und dem Gedächtnisse zu Hülfe zu kommen. Auch auf dem Gebiete der *Chirurgie* ist man mehrfach diesem Drange nachgegangen. Wird es ja doch dem Kliniker sowohl, als dem practischen Chirurgen zum Bedürfniss, das Bild, welches er sich von verschiedenen anatomischen Verhältnissen am Sectionstische schuf, öfters aufzufrischen! Fühlen doch Beide, besonders der Letztere, die Nothwendigkeit, jene an der Leiche eingeübten Operationen mit ihren Leitpunkten und Cautelen wiederholt dem Auge vorzuführen! Leider waren aber

die bisher erschienenen, besseren chirurgischen Abbildungen zu compendiös und zu theuer, als dass sie allgemein Eingang finden konnten.

Ich glaubte deshalb durch die Uebertragung vorliegenden billigen und handrechten Werkchens manchem meiner Collegen einen willkommenen Dienst zu erweisen, zumal es hauptsächlich über Operationen handelt, mit denen der Chirurg in intimer Bekanntschaft bleiben muss: denn die Praxis verlangt nicht selten die sofortige Vollziehung derselben. Auch enthält das Werkchen eine sehr genaue chirurgisch-anatomische Beschreibung der betreffenden Körpertheile und ermöglicht somit eine schnelle Repetition von Materien, die sich sonst in mehrere Handbücher vertheilt vorfinden.

Um einen leichteren Ueberblick zu gewähren, setzte ich jeder Unterbindung den als Führer dienenden Muskel, nebst Ort, Richtung und Grösse des Einschnittes voran; die Amputationen wurden nach den angewendeten Methoden geordnet. — Genügte mir das Original nicht, so fügte ich, was mir von practischem Werthe erschien, aus den Werken von Dieffenbach, Chelius, Blasius, Büchler, Jaeger,

sowie aus mehreren am bezüglichen Orte erwähnten Schriften oder aus meiner eigenen Erfahrung (gewöhnlich in kleinerer Schrift) hinzu. Bei den Unterbindungen der Arterien benutzte ich öfters „GÜNTHER's Methoden der Aufsuchung der Arterien, von Dr. WEICKERT", die einen Schatz von chirurgisch-anatomischen Leitpunkten umfassen.

Was die Beurtheilungen betrifft, welche ISNARD über die verschiedenen Operationsweisen ausspricht; so gründen sie sich auf Erfahrungen, die er aus zahlreichen Operationen, in Algerien sowohl als in seinem jetzigen Wirkungskreise, am Cadaver und am Lebenden gewonnen hat.

Die anatomischen Präparate und verschiedenen Operationsacte nach der Natur zu zeichnen, übernahm der Verfasser selbst. An manchen Orten folgte er dem Prachtwerke von BOURGERY und JACOB. Ich habe viele seiner Abbildungen lithographiren lassen, zum grossen Theile jedoch setzte ich an ihre Stelle Tafeln aus dem vortrefflichen „*Précis iconographique etc.*" von BERNARD und HUETTE, sobald dieselben wegen ihrer Sauberkeit und Klarheit mir instructiver erschienen.

Bei der Bearbeitung endlich bemühte ich mich meist, den detaillirtesten Beschreibungen des Verfassers zu folgen. Dass dies öfters auf Kosten einer gefälligeren, runderen Ausdrucksform geschah, kann mir wohl kaum zum Vorwurfe gereichen bei einem Werke, dessen Uebertragung das Hauptziel gestellt ist, die geschilderten anatomischen Verhältnisse und Operationsweisen treu und verständlich wiederzugeben. —

Dr. ***Herm. Prosch.***

INHALTS-VERZEICHNISS.

Seite

Vorwort V

Einleitung:

Definition der operativen Medicin 1

Zweck und Eintheilung der Operationen 2

Erster Abschnitt.

Elementar-Operationen.

Cap. I. Die Trennung (Division) 3

§. 1. Schneidende Instrumente. Die nöthigen Eigenschaften derselben. Verschiedene Arten von Bistouri's 3

§. 2. Der Schnitt 6

§. 3. Die Messerhaltung 7

§. 4. Die verschiedenen Schnittarten . . . 8

I. Einfache Schnitte 8

A. Schnitte von aussen nach innen 8

B. Schnitt von innen nach aussen 9

C. Unterhäutiger Schnitt 10

II. Zusammengesetzte Schnitte 10

III. Schnitt mit der Scheere. Verschiedene Arten von Scheeren. Haltung derselben . . . 10

§. 5. Die Lostrennung (dissection) 12

§. 6. Die Trennung des Zusammenhanges der Knochen 12

§. 7. Der Einstich 14

§. 8. Die Trennung durch Zerreissen und Herausreissen (déchirure et arrachement) 14

§. 9. Die Trennung durch Abbinden 15

Seite

Cap. II. Die Cauterisation 16
§. 1. Cauterisatio potentialis 16
§. 2. Cauterisatio actualis 19
Cap. III. Die Compression 20
Cap. IV. Die Extraction (E. der Projectile. — Instrumente) 20
Cap. V. Die Reduction 23
Cap. VI. Die Vereinigung 23
§. 1. Die Naht 24
I. Die Knopfnaht 25
II. Die Kürschnernaht 26
III. Die Zapfennaht 26
IV. Die umschlungene Naht 27
V. Die subcutane oder Schnürnaht 29
§. 2. Heftpflasterstreifen. — Anwendung derselben 30

Zweiter Abschnitt.

Mittel gegen den Schmerz bei chirurgischen Operationen.

Cap. I. Der Schwefeläther 32
I. Inhalations-Apparat 33
II. Chemisches 34
III. Dauer der Einathmung 35
IV. Resultat hinsichtlich des Schmerzes 36
V. Wirkungen des Einathmens 37
VI. Physiologische Erklärung der Aetherwirkung. . 39
VII. Tödtliche Wirkung 40
Cap. II. Chloroform. — Chemisches. Dauer der Einathmung. Vorzüge vor dem Aether. Todesfälle. Leichenbefund 41
Mischung aus Schwefeläther und Chloroform . 46

Dritter Abschnitt.

Chirurgisches Verfahren, Blutungen zu stillen.

Cap. I. Capilläre Blutung 48
Cap. II. Venöse Blutung 49

Seite

Cap. III. Arterielle Blutung 50
§. 1. Die Compression 50
Tourniquets, Compressorien. 52
Compressionsverfahren bei besonderen Arterien . 55
§. 2. Unterbindung der Arterien 57
Beschaffenheit der Ligatur 57
Mittelbare Unterbindung 58
Temporäre Unterbindung 59
Unmittelbare Unterbindung nach der Amputation . 62
Unterbindung in der Continuität der Arterien . . 64
1) Instrumente 65
2) Lage des Kranken 65
3) Stellung des Operateurs und der Assistenten. 66
4) Isolirung der Arterie 67
5) Anlegung der Ligatur 68
6) Verband 69
§. 3. Torsion der Arterien 69

Allgemeine Operationen.

Vierter Abschnitt.

Von der Unterbindung der Arterien insbesondere.

Cap. I. Unteres Aortensystem 72
§. 1. Unterbindung der arteria pediaea . . . 72
§. 2. „ „ „ tibialis antica . 74
§. 3. „ „ „ tibialis postica. . 78
§. 4. „ „ „ peronaea . . . 84
§. 5. „ „ „ poplitaea . . . 86
§. 6. „ „ „ cruralis . . . 90
§. 7. „ „ „ iliaca externa . 99
§. 8. „ „ „ hypogastrica . 106
§. 9. „ „ „ iliaca communis 107
§. 10. „ „ „ epigastrica . . 108
§. 11. „ „ „ glutaea . . . 109
§. 12. „ „ „ ischiadica . . . 112
Cap. II. Oberes Aortensystem 113
§. 1. Unterbindung der arteria radialis 113
§. 2. „ „ „ ulnaris 117
§. 3. „ „ „ brachialis . . . 121
§. 4. „ „ „ axillaris 126

Seite

§. 5. Unterbindung der arteria subclavia . . 132
§. 6. „ „ „ vertebralis . . 143
§. 7. „ „ „ thyreoidea inferior 144
§. 8. „ „ „ mammaria interna 146
§. 9. „ „ „ anonyma . . 147
§. 10. „ „ „ carotis communis 150
§. 11. „ „ „ carotis externa 155
§. 12. „ „ „ thyreoidea superior 158
§. 13. „ „ „ lingualis . . . 159
§. 14. „ „ „ maxillaris externa 162

Fünfter Abschnitt.

Von den Amputationen.

Cap. I. Von den Amputationen im Allgemeinen 164
§. 1. Krankheiten, welche die Amputation indiciren 165
1) Knochencarcinome. 2) Exostosen. 3) Caries. 4) Tetanus. 5) Schusswunden 165
6) Brand. 7) Aneurysmen. 8) Eiterung grosser Gelenke 168
9) Complicirte Luxationen. 10) Unheilbare Verkrümmungen etc. 169
Contraindicationen 169
§. 2. Zeit und Stelle der Amputation . . . 169
A. Zeit zur Amputation 169
B. Amputationsstelle 172
§. 3. Vom Apparat und Personal bei Amputationen 176
A. Instrumente 176
B. Verbandapparat 176
C. Von den Gehilfen 177
D. Vom Kranken 177
E. Vom Operateur 178
§. 4. Operationsmethoden 180
A. Der Zirkelschnitt 180
1) Der einzeitige Zirkelschnitt (Verfahren von Celsus, Dupuytren etc.) 180
2) Der zweizeitige Zirkelschnitt (Verfahren von Petit, Louis, Desault etc.) 181

Seite
Gewöhnliches Verfahren 182
Ausführung der Operation (Hautschnitt, Muskelschnitt, Durchsägung des Knochens) 184
B. Der Lappenschnitt 187
1) Einfacher Lappenschnitt (Verfahren von Verduin, Lowdham) 188
2) Doppelter Lappenschnitt (Verfahren von Ravaton, Vermale, Langenbeck, Sedillot) 189
C. Der Ovalärschnitt 191
Beurtheilung der drei Methoden 192
Verband 196
Unmittelbare Vereinigung 198
Mittelbare Vereinigung 198
Beurtheilung 199
§. 5. Ueble consecutive Zufälle 203

Cap. II. **Von den Amputationen im Besonderen** 206
A. **Amputationen in der Contiguität** (Exarticulationen) 206
1) Erkennung des Gelenkes 206
2) Durchdringung des Gelenkes 208
3) Erhaltung der Weichtheile, welche die Wunde bedecken sollen 208
§. 1. Exarticulationen der oberen Extremitäten 210
Die Hand. Anatomie 210
Exarticulation der zwei letzten Phalangen . . . 214
„ der Finger aus dem Mittelhandgelenk 218
„ aller vier Finger 224
„ des ersten Mittelhandknochens . . 226
„ des fünften „ . . 232
„ des zweiten „ . . 236
„ des dritten „ . . 239
„ der vier letzten „ . . 243
„ der fünf letzten „ . . 245
„ der Hand 246
„ des Vorderarmes 252
„ des Oberarmes 258
§. 2. Exarticulationen der unteren Extremitäten 270
Der Fuss. Anatomie 270
Exarticulation der grossen Zehe 274
„ einer der vier letzten Zehen . . . 275
„ von zwei oder drei Zehen 276

Seite

Exarticulation aller fünf Zehen 276
„ der Mittelfussknochen 279
„ des Vorderfusses in den Fusswurzelknochen (Chopart'sche Exart.) . 285
„ des Fusses 293
„ des Fusses mit Zurücklassung des Sprungbeines 297
„ des Unterschenkels 298
„ des Oberschenkels 302
B. Amputationen in der Continuität 318
§. 1. Obere Extremität 318
Amputation der Finger 318
„ der Mittelhandknochen 320
„ des ersten Mittelhandknochens . . . 320
„ des fünften „ . . . 321
„ des zweiten „ . . . 322
„ des dritten od. vierten Mittelhandknochens 322
„ der zwei letzten Mittelhandknochen . 324
„ der vier „ „ . 326
„ des Vorderarmes 326
„ des Oberarmes 333
§. 2. Untere Extremität 337
Amputationen des Fusses. Anatomie 337
Amputation der Zehen 338
„ des ersten Mittelfussknochens . . . 328
„ des fünften „ . . . 340
„ der fünf Mittelfussknochen 340
„ des Unterschenkels 341
„ „ „ an der Wahlstelle 346
Betrachtungen über diese Amputation durch den Zirkelschnitt 348
Amputation des Unterschenkels im unteren Drittel 357
„ über der Wahlstelle 360
Betrachtungen über die Amputation des Unterschenkels an der Wahlstelle, im unteren Drittel und im Kopfe der tibia 360
Amputation des Oberschenkels 363
Betrachtungen über den Zirkelschnitt 367

Sechster Abschnitt.

Von der Resection der Gelenke.

Cap. I. Von den Resectionen im Allgemeinen 375
§. 1. Indicationen und Contraindicationen 376

Seite

§. 2. Vortheile und Nachtheile im Vergleich mit denen der Amputationen 377
§. 3. Apparat 381
§. 4. Allgemeine Regeln für die Resection 384

Cap. II. Von den Resectionen im Besonderen 387
§. 1. Resectionen der oberen Extremitäten 387
Resection der Phalangen 387
„ der Mittelhandknochen 388
„ des Handgelenkes 390
„ des Ellbogengelenkes 392
„ des Oberarmkopfes 400
§. 2. Resectionen der unteren Extremitäten. 410
Resection des ersten Mittelfussknochens 410
„ des Fussgelenkes 412
„ des Kniegelenkes 415
„ des Oberschenkelkopfes 418

In den **Text-Ueberschriften** bittet man zu berichtigen:

S. 113: „Oberes“ statt Unteres (Aortensystem.)
„ 169 einzuschalten: „§. 2. Zeit und Stelle der Amputation“ vor A. Zeit zur Amputation.
„ 176: „§. 3. Vom Apparat und Personal bei Amputationen“ statt §. 3. Apparat.
„ 318: „B.“ (Amputationen etc.) statt Cap. III. (Amp. etc.)
„ 318: „§. 1.“ (Obere Extremität) statt A. (Obere etc.)
„ 337: „§. 2.“ (Amp. der unt. Extr.) statt B. (Amp. etc.)

Allgemeine

ÜBERSICHT DER ABBILDUNGEN,

nebst Angabe der Seitenzahlen,

wohin die betreffenden Tafeln (63) einzuheften sind.

NB. Für Diejenigen, welche etwa vorziehen sollten, die **Abbildungen** in einem **separaten** Bändchen zu besitzen, haben wir einen **Extra-Titel** (für diese II. Abthlg.) dem Werke beigefügt.

Taf. I. Verschiedene Formen des Bistouris; Instrumente zur Unterbindung . . . . hinter Seite 4
„ II. Die Positionen der Messerhaltung; Unterbindung bei geschlossenen Arterien vor „ 7
„ III. Instrumente zum Herausziehen der Kugeln; Brenneisen; Sägeblätter . . . „ „ 19
„ IV. Verschiedene Arten der Naht und des Einschnittes . . . . . „ „ 27
„ V. Tourniquets und Compressorien für bestimmte Arterien . . . . . „ „ 55
„ VI. Unterbindung, Umstechung u. Torsion der Arterien nach der Amputation; Schnürnaht . . . . . „ „ 63
„ VII. a. Anatomische Lage und Unterbindung der art. pediaea und des ram. dorsal. art. radial. . . . . „ „ 72
„ VII. b. Anatomische Lage und Unterbindung der art. tibialis antic. und peronaea „ „ 75

Taf. VIII.	Anatomische Lage und Unterbindung der art. tibialis postic.	vor Seite	79
„ IX.	Anatomische Lage u. Unterbindung der art. poplitaea	„ „	87
„ X.	Anatomische Lage und Unterbindung der art. cruralis	hinter „	90
„ XI.	Anatomische Lage der art. cruralis, radialis und ulnaris	vor „	91
„ XII.	Anatom. Lage der art. iliaca ext.	„ „	99
„ XIII.	Anatomische Lage der art. iliaca ext. und epigastrica und Unterbindung der ersteren	„ „	101
„ XIV.	Muskeln und ein grosser Theil der Arterien an der hinteren Fläche des Beckens und der unteren Extremitäten	„ „	111
„ XV.	Anatomische Lage und Unterbindung der art. radialis und ulnaris . .	hinter „	114
„ XVI.	Anatomische Lage und Unterbindung der art. brachialis	vor „	123
„ XVII.	Anatomische Lage der art. axillaris; Ursprung der art. carotides und subclaviae; Lageverhältniss dieser Arterien zu den Venen	„ „	127
„ XVIII.	Anatomische Lage und Unterbindung der art. subclavia	hinter „	134
„ XIX.	Anatomische Lage und Unterbindung der art. carotis, lingualis u. facialis	vor „	151
„ XX.	Instrumente zur Amputation . .	„ „	177
„ XXI.	Skelett der Hand; Knochendurchschnitte	hinter „	210
„ XXII.	Exarticulation der Phalangen, nach Lisfranc und Tixier	„ „	216
„ XXIII.	Knochenköpfe des dritten Metacarpal-Phalangengelenkes; Exarticulation der Finger	vor „	219
„ XXIV.	Knochenköpfe der Metacarpal-Phalangengelenke; Exarticulation aller vier Finger	hinter „	224
„ XXV.	Skelett eines Theiles des Hand- und Mittelhandgelenkes; Exarticulation des Daumens, nach dem alten Verfahren	vor „	227
„ XXVI. b.	Exarticulation des ersten und fünften Mittelhandknochens, nach der von Malgaigne modificirten Ovalärmethode	„ „	229
„ XXVI.	Exarticulation des Daumens, nach Sedillot	„ „	231

Taf. XXVII. Exarticulation des zweiten, dritten und fünften Mittelhandknochens . . vor Seite 239
„ XXVIII. Exarticulation des dritten Mittelhandknochens, nach Milliot . . . „ „ 241
„ XXIX. Exarticulation der vier letzten Mittelhandknochen, nach Lisfranc; Exartic. der zwei letzten Mittelhandknochen, nach Lisfranc . . . . . „ „ 243
„ XXX. Exarticulation der Hand . . . „ „ 249
„ XXXI. Skelett des Ellbogengelenkes; Exarticulation des Vorderarmes . . . hinter „ 254
„ XXXII. Skelett des Schultergelenkes . vor „ 259
„ XXXIII. Exarticulation des Oberarmes, nach Desault . . . . . „ „ 261
„ XXXIV. Dieselbe Operation, nach Dupuytren . . . . . hinter „ 262
„ XXXV. Dies. Operation, nach Lisfranc vor „ 265
„ XXXVI. „ „ „ Larrey . „ „ 269
„ XXXVII. Knochen u. Dorsalbänder des Fusses; Andeutung der Gelenklinien; horizontaler Durchschnitt der Fusswurzelknochen . . . . . hinter „ 272
„ XXXVIII. Linker Fuss, an welchem die Schnittlinie bei der Exarticulation der Zehen und der Mittelfussknochen angedeutet ist; Exarticulation sämmtlicher Zehen; Exartic. der Mittelfussknochen . „ „ 278
„ XXXVIII. b. Bänder auf dem Rücken des Tarso-Metatarsalgelenkes; Exarticulation der ersten und dritten Zehe; Exartic. des zweiten und dritten Mittelfussknochens; Exartic. des ersten Mittelfussknochens . . . . . „ „ 284
„ XXXIX. Fusswurzelknochen, an denen die bei der Chopart'schen Exarticulation zu verfolgende Gelenklinie angedeutet ist; Richtungen des Schnittes bei dieser Operation . . . . . „ „ 286
„ XL. Chopart'sche Exarticulation, nach Richerand; dieselbe Operation, nach Sedillot . . . . . vor „ 289
„ XLI. Exart. des Fusses im Fussgelenke hinter „ 296
„ XLII. Exartic. des Unterschenkels . . „ „ 300
„ XLIII. Skelett des Beckens mit den Leitpunkten für die Exartic. des Oberschenkels . . . . . vor „ 303

Taf. XLIV.	Exartic. des Oberschenkels, nach Scoutetten	vor Seite	307
„ XLV.	Dieselbe Operation, nach Larrey	hinter „	308
„ XLVI.	„ „ „ Manec	vor „	311
„ XLVII.	„ „ „ Manec und Baudens	hinter „	312
„ XLVIII.	Dieselbe Operation mit vorderen u. hinteren, u. mit seitlichen Lappen	„ „	314
„ XLIX.	Dies. Operation, nach Lisfranc	vor „	317
„ L.	Durchschnittsflächen des Vorder- und Oberarmes	„ „	329
„ LI.	Amputation des Vorder- und Oberarmes	hinter „	336
„ LI. b.	Amputation des Unterschenkels; Zirkelschnitt	vor „	347
„ LII.	Dieselbe Operation; Lappenschnitt	„ „	355
„ LIII.	Exarticulation u. Amputation des Oberschenkels	„ „	367
„ LIV.	Amputation des Oberschenkels .	„ „	369
„ LV.	Dieselbe Operation, nach Sedillot	„ „	371
„ LVI.	Instrumente zur Resection . . .	hinter „	382
„ LVII.	Resection des Hand- u. Ellbogengelenkes	„ „	394
„ LVIII.	Resection des Schultergelenkes	„ „	406
„ LIX.	„ „ Fuss- und Kniegelenkes	„ „	416

Im Ganzen 63 Tafeln.

Homöopathische Schriften

zu beziehen durch jede Buchhandlung:

JAHR, Dr. G. H. G., **Klinische Anweisungen** zu homöopath. Behandlung d. Krankheiten. Ein vollst. Taschenbuch d. homöop. Therapie etc. 8. (40½ B.) eleg. br. Subscr.-Pr. 2 Thlr. 12 Ngr., in eleg. engl. Einbd. 2⅔ Thlr.

— — **Handbuch der Haupt-Anzeigen für die richtige Wahl der homöopath. Heilmittel.** Vorzüglich nach d. bisher. Erfahrungen am Krankenbette bearbeitet. Vierte, durchaus umgearbeitete, verb. u. mit mehreren neuen Mitteln verseh. Aufl. 60 Bog. gr. 8. eleg. br. Subscr.-Pr. cplt. 5 Thlr.

☞ Vollständig in Einem Bande in 2 Abtheilungen. (I. Abth.: Die gebräuchlichsten hom. Arzneien in ihren Haupt- u. Eigenwirkungen. II. Abth.: System.-alphab. Repertorium.)

— — **alphabet. Repertorium d. Hautsymptome u. äußeren Substanzveränderungen,** mit den Erscheinungen an den Drüsen, Knochen, Schleimhäuten u. Blutgefäßen. gr. 8. eleg. br. Subscr.-Pr. 1 Thlr. 6 Ngr., in engl. Einbd. 1½ Thlr.

— — **ausführl. Symptomen-Kodex d. homöop. Arzneimittellehre.** Zwei Thle. in 4 Bdn. (238 compreß gedr. Bogen.) gr. 8. eleg. br. Subscr.-Pr. 19¾ Thlr., in engl. Cart. 20¼ Thlr.

☞ 1r Thl. Handbuch der Heilmittel (2 Bde.) 7½ Thlr., 2r Thl. Repertorium (2 Bde.) 12¼ Thlr.

NB. Ist auch in einer Lieferungsausg. (à ½ Thlr.) in beliebigen Sectionen nach und nach zu beziehen.

— — **Registerband** zum Sympt.-Kodex, enth.: „Repert. d. Hautsymptome" u. „**Generalregister**" zum S.-K. gr. 8. br. Subscr.-Pr. 1 Thlr. 16 Ngr.

Verlag von Herrm. Bethmann in Leipzig.

Einleitung.

In dem Werke von Sabatier-Dupuytren wird die operative Medicin derjenige Theil der medicinischen Wissenschaften genannt, welcher über die Theorie und Praxis der Operationen handelt. Lisfranc definirt die operative Medicin als eine Wissenschaft, welche von denjenigen Krankheiten handelt, bei welchen man zur Operation schreiten, auf dieselbe Verzicht leisten, oder sie längere oder kürzere Zeit aufschieben muss.

Nimmt man die erste Definition an, so muss das Wort: „*Operationslehre*“ dem der „*operativen Medicin*“ substituirt werden. Behält man die zweite bei, so umfasst die operative Medicin nicht allein die Operationslehre, sondern auch die Wissenschaft, welche Fälle zu erkennen lehrt, bei denen Operationen angezeigt sind; und dann handelt es sich um die ganze chirurgische Pathologie, welcher sich die *Operationslehre* eng anschliesst.

Man kann in der That Niemandem den Namen eines Chirurgen beilegen, der nicht die Fälle zu bestimmen wüsste, wo er entweder mit der Hand oder mit dem Messer eingreifen muss. Ist die Indication zur Operation festgestellt, so muss er noch mit der Kunst zu operiren, wie mit einem therapeutischen Mittel vertraut sein, das zu seiner Verfügung steht.

Alle Operationen bestehen aus einer Reihe von elementaren Eingriffen, die in grösserer oder geringerer Anzahl verbunden sind.

Diese verschiedenen Acte bezwecken die Wiederherstellung der normalen Verhältnisse; die Trennung, Vereinigung, Zerstörung oder Wegnahme der Theile, je nachdem es die Texturveränderung erfordert.

Die Operationskunst ist in allgemeine, einfache und bestimmte Regeln gebracht, die man erlernen muss; sie setzt eine genaue Kenntniss der Anatomie und Physiologie voraus.

Die Geschicklichkeit und Kaltblütigkeit, welche das Operiren am Lebenden schlechterdings erfordert, kann man sich nur durch fleissige Uebungen am Leichnam und an lebenden Thieren aneignen.

Es giebt aber auch schwierige Operationen, welche die Grenzen der gewöhnlichen Regeln überschreiten und sich im Voraus nicht beschreiben lassen; diese sind nur einem Chirurgen gestattet, der anerkannte Geschicklichkeit, Erfahrung und Kenntniss besitzt. Man könnte sie improvisirte Operationen nennen.

Die Operationen nun theilt man ein in *elementäre*, die sich überall, ohne Unterschied des Gewebes, ausführen lassen; in *allgemeine*, die überhaupt an verschiedenen Organen (z. B. in der Continuität oder Contiguität der Glieder) ausgeführt werden, und in *specielle*, welche auf einzelne Organe beschränkt sind.

Bayerische
Staatsbibliothek
München

Erster Abschnitt.

Elementar-Operationen.

Zu denselben rechnet man die *Trennung*, *Cauterisation*, *Compression*, *Dilatation*, *Extraction*, *Reduction* und die *Vereinigung*.

CAP. I. Die Trennung (Division).

Dieselbe wird bei Weichtheilen durch Zerreissen, Zusammenschnüren, oder mittelst schneidender und stechender Instrumente ausgeführt; bei den Knochen wendet man dazu Sägen, Meissel, Perforatoren und Kneipzangen an.

§. 1. Schneidende Instrumente.

Die schneidenden Instrumente sind Bistouris, Scalpells, Amputationsmesser und Scheeren.

Beim Scalpell ist die Klinge mit dem Hefte fest verbunden, beim Bistouri auf die Weise, dass die Klinge gesenkt und geöffnet werden kann.

Der Form der Klinge nach unterscheidet man:

1) *Gerade* Bistouris, deren Schneide ganz gerade bis zur Spitze vorläuft, die durch das Verschmälern vom Rücken her gebildet wird.
2) *Geballte* Bistouris, mit convexer Schneide.
3) *Pyramidenförmige* Bistouris, bei denen Schneide und Rücken sich zur Spitze verschmälern.
4) *Geknöpfte* Bistouris, deren Spitze mit einem Knöpfchen versehen ist.

5) *Nach der Schneide* oder *dem Rücken gebogene* Bistouris.

Die geraden Bistouris werden vorzüglich angewandt bei Schnitten, die mit einem Einstiche beginnen sollen; die geballten, wenn man das organische Gewebe Lage für Lage durchschneiden muss; ferner bei halbzirkelförmigen Schnitten und bei Exstirpationen von Geschwülsten, wo man mit denselben eine grössere Strecke der Schneide, als beim geraden Bistouri wirken lassen kann. Das geknöpfte B. braucht man nur da, wo man Verletzungen tieferer Theile verhüten und von innen nach aussen schneiden will; es wird vom Zeigefinger der linken Hand oder der Hohlsonde geleitet. —

Betrachtet man die Schneide eines Messers unter dem Mikroscope, so erscheint dieselbe wie eine Säge. Durch Poliren und Abziehen der Klinge auf einem feinen Schleifsteine vermindern sich zwar diese Zähne und Ausbuchtungen, nie aber lassen sie sich ganz vertilgen. Daraus folgt, dass ein schneidendes Instrument wie eine Säge wirkt und in die Theile, welche man einschneiden will, durch Druck und Zug geführt werden muss. Die Messerklinge unterscheidet sich somit

---

Taf. I. 1) Gerades, 2) convexes, 3) geknöpftes Bistouri; 4) englisches Bistouri; 5) Pincette mit anhaltendem Druck von Charrière; 6) anatomische Pincette; 7) Pincette von Amussat mit einem Schieber; 8) b. Hohlsonde, a. oberes Ende derselben, mit einem Oehr versehen; 9) Arterienhaken von Bromfield, 10) von Bell; 11) gewöhnlicher Arterienhaken; 12) Nadelhalter von Fouilloy, bestehend aus einer Canüle, die einen gespaltenen Stab zur Fassung der Nadel enthält; 13) Bistouri von Recamier; 14) Aneurysmanadel von Cooper, 15) von Deschamps.

Taf: I.

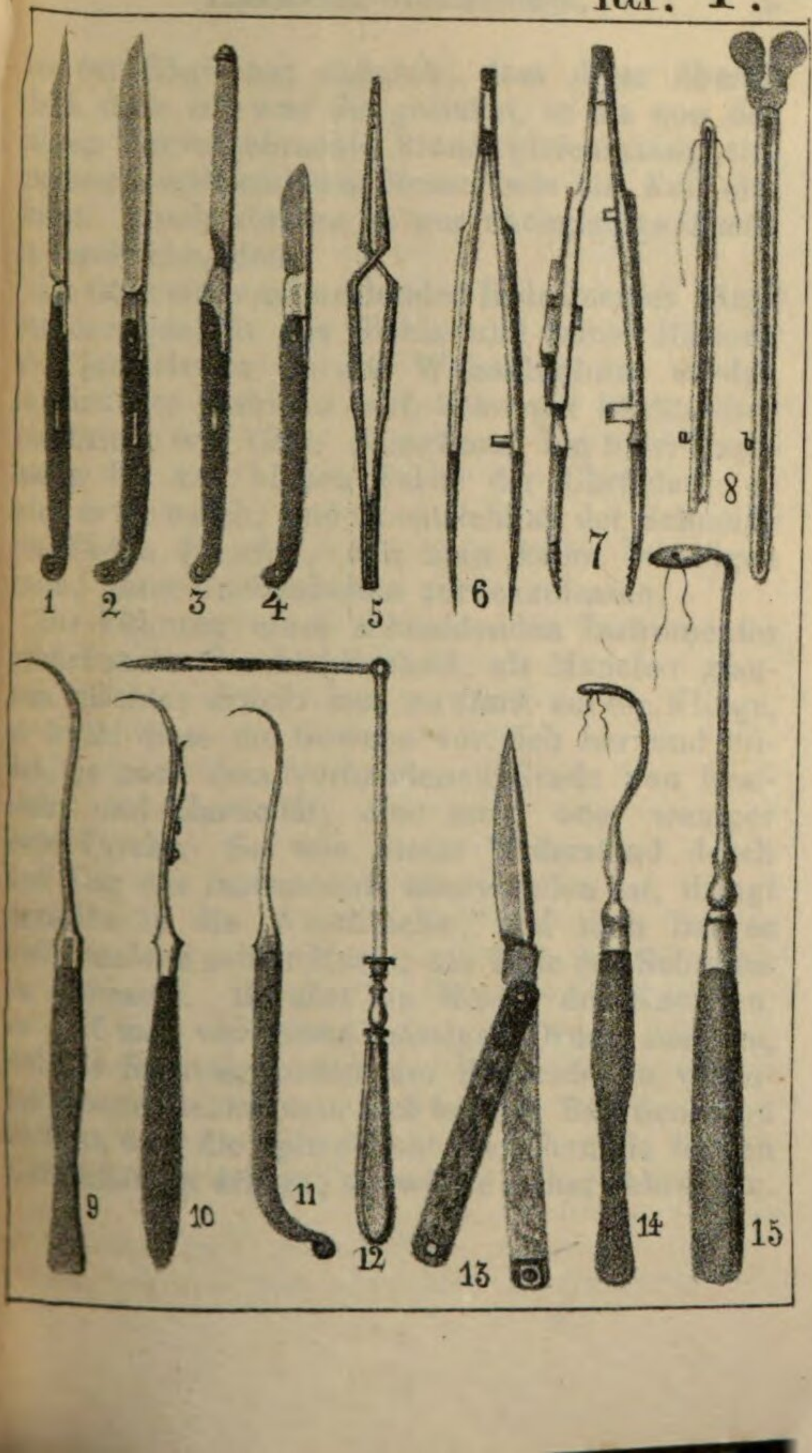

von der Säge nur dadurch, dass diese überall gleich dick ist, was ihr gestattet, in die von den Zähnen hervorgebrachte Rinne gleichmässig einzugehen, während das Messer wie ein Keil eindringt. Auch vermag es nur nachgiebige Theile zu durchschneiden.

Die Güte eines schneidenden Instrumentes hängt von der Qualität des Stahls und seiner Härtung ab. Ist letztere in der Weissglühhitze erfolgt, so wird der Stahl zu hart, bekommt leicht Risse und bricht wie Glas. Bringt man ihn beim Nachlassen bis zur blauen Farbe der Uhrfeder, so wird er zu weich, und es entsteht an der Schneide ein Faden (morfil), den man kaum beseitigen kann, ohne Unebenheiten zurückzulassen.

Zur Führung eines schneidenden Instrumentes gehört mehr Geschicklichkeit, als Mancher glauben möchte; *drückt man zu stark* auf die Klinge, so treibt diese die Gewebe vor sich her und bildet, je nach dem vorhandenen Grade von Resistenz und Elasticität, eine mehr oder weniger tiefe Furche. So wie dieser Widerstand durch den Zug des Instruments überwunden ist, dringt dasselbe in die Weichtheile, und man hat es nicht mehr in seiner Macht, die Tiefe des Schnittes zu bemessen. Berührt ein Messer den Knochen, so darf man nur einen mässigen Druck ausüben, um das Schartigwerden der Schneide zu verhüten; ebenso nehme man sich bei der Exarticulation in Acht, dass die Spitze nicht zwischen die beiden Gelenkflächen dringe; sie würde sicher abbrechen.

§. 2. Der Schnitt.

Der Schnitt gehört zu den Elementen jeder grösseren Operation; man gewöhne sich daher frühzeitig daran, ihn mit Sauberkeit und Präcision auszuführen. Seine Richtung geht meist parallel mit den Muskelfasern, den Nerven- und Gefässstämmen oder der Achse der Glieder.

Regeln. — 1) Der Operateur muss sich überzeugen, dass das Instrument rein und scharf sei; das Eintauchen desselben in warmes Wasser vor der Operation hat keinen andern Zweck, als dem Kranken das Gefühl von Kälte zu ersparen.

2) Schlaffe Gewebe falten sich leicht, und der Schnitt, über diese Falten hin, wird an den Rändern ausgeschweift. Deshalb spanne man die Weichtheile an, indem man sie, der Richtung des Bistouris entgegengesetzt, anzieht oder sie einfach fixirt, wenn es darauf ankommt, Verhältnisse zu erhalten, die dem Chirurgen zur Richtschnur dienen könnten. Diese Spannung der Haut bewirkt man mit der flachen Hand, oder mit den 4 letzten Fingern, oder mit dem Ulnarrande der Hand, oder endlich durch Voneinanderspreizen des Daumens und Zeigefingers. Auch kann man dies einem Assistenten überlassen. Uebrigens muss sich die Spannung dem Gange der Schnittlinie accommodiren, z. B. bei ellyptischen Schnitten. Es ist wohl kaum nöthig, beizufügen, dass der Grad des Druckes auf das Bistouri im Verhältniss zur Härte und Resistenz der Gewebe stehen muss.

3) Der Operateur, vollkommen Herr seines Instrumentes, setzt die Schneide desselben senkrecht

Fig.1.

Fig. 2.

Fig. 3.

Fig. 4.

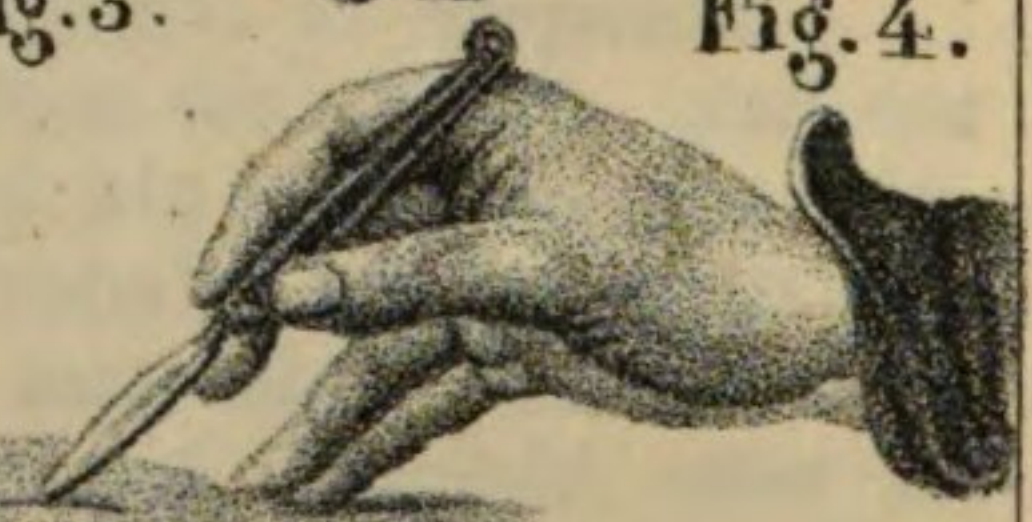

Fig. 5.

Fig. 6.

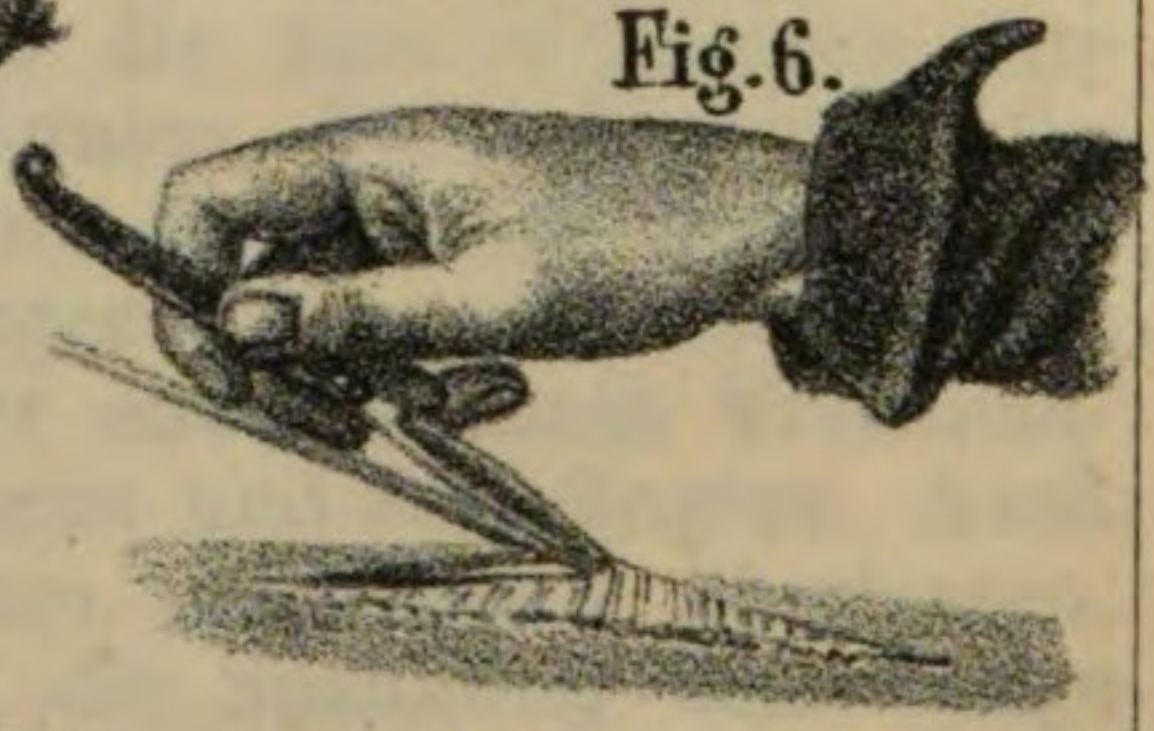

Fig. 8.

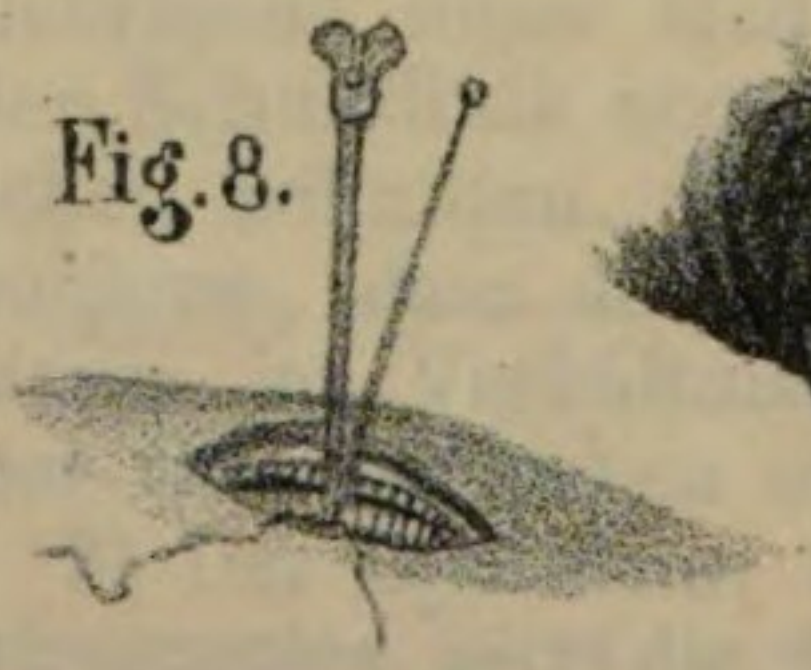

Fig. 7.

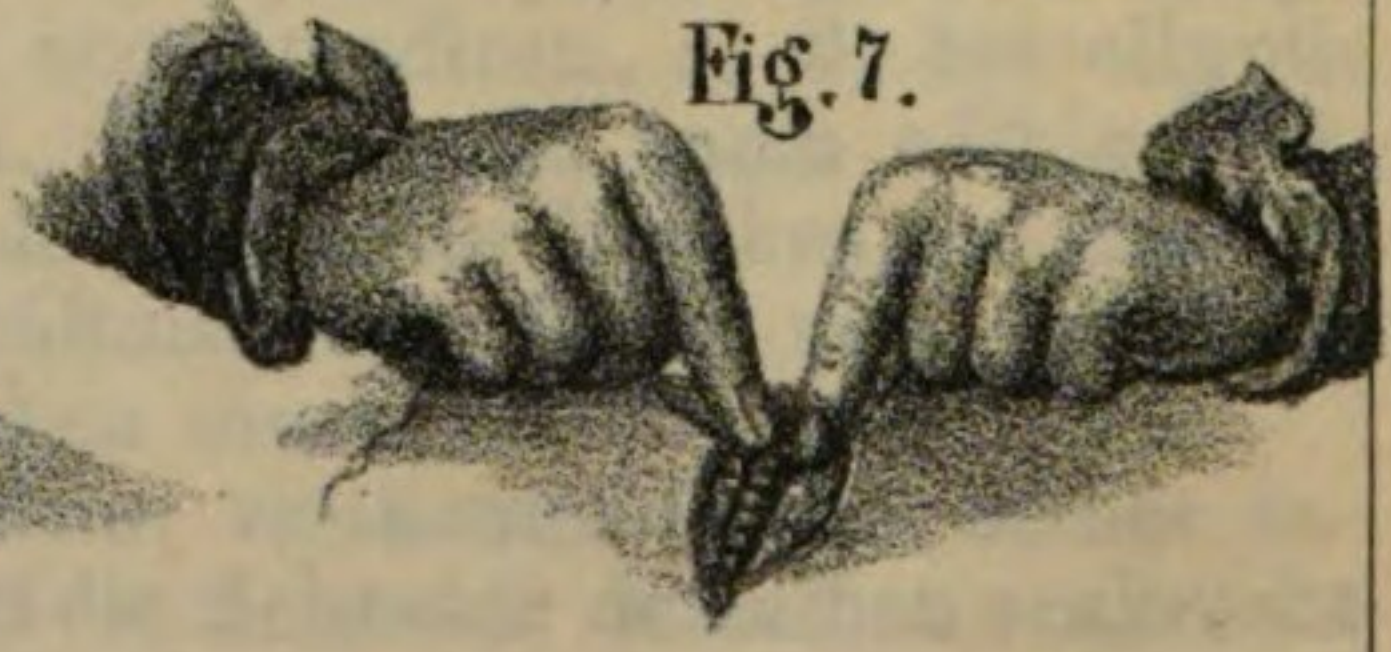

auf die betreffenden Theile und schneidet die Haut rein und mit *einem* Zuge in der ganzen Ausdehnung, in welcher sie getrennt werden soll, durch, ohne noch nachträglich die Enden des Schnittes verlängern zu müssen. Er trennt die Gewebe nur schichtweise, wenn wichtige, zu schonende Organe in der Nähe liegen, und verfährt dabei ohne Uebereilung. Freilich können nur fleissige Uebungen am Leichnam zu der hierzu erforderlichen Geschicklichkeit führen.

§. 3. Die Messerhaltung.

Isnard nimmt nach Bourgery 8 Positionen an, Chelius und Günther nur 4; doch lassen sich dieselben füglich auf 3 zurückführen, da die 1te und 2te Position Günther's, sowie die 2te und 3te von Chelius, dem Wesen nach, zusammenfallen.

Erste Position (Fig. 1 und 2). Man fasst das Messer mit voller Hand (wie ein Tischmesser), indem der Daumen von der einen, die übrigen Finger von der andern Seite das Heft umschliessen. Diese Haltung passt überall, wo ein grösserer Aufwand von Kraft nöthig ist und wird deshalb hauptsächlich bei grösseren, namentlich Amputationsmessern in Gebrauch gezogen. Beim Bistouri pflegt man, wenn die Schneide nach unten gerichtet ist, den Zeigefinger auf dem Messerrücken hinzustrecken (Fig. 1); sieht die Schneide nach oben, so legt man diesen Finger nahe an das Gelenk der Klinge oder an die Seitenfläche derselben (Fig. 2).

Taf. II. Fig. 1—6. Die 3 beschriebenen Positionen. Fig. 7. Unter eine entblösste Arterie wird mittelst der Oehrsonde ein Faden geführt. Fig. 8. Unterbindung der Arterie.

Zweite Position (Fig. 3 und 4). Das Messer wird wie eine Schreibfeder gehalten; die Schneide kann nach abwärts (Fig. 3), oder aufwärts (Fig. 4) gerichtet sein. Bei dieser Position kann man das Messer mit Leichtigkeit und nach allen Richtungen bewegen; sie passt daher vorzüglich, wo kleinere Schnitte mit grosser Genauigkeit gemacht werden sollen und bei tiefen Schnitten.

Dritte Position (Fig. 5 und 6). Man fasst das Messer wie einen Violinbogen; hierbei kann die Spitze des Instrumentes entweder nach vorn (Fig. 6), oder nach hinten (Fig. 5) gerichtet sein. Diese Position ist zweckmässig, wenn man mit Vorsicht operiren will, man pflegt sich ihrer (Fig. 6) aber auch bei grösseren Hautschnitten zu bedienen.

§. 4. Die verschiedenen Schnittarten.

I. Einfache Schnitte.

A. *Von aussen nach innen.* — Man verfährt auf verschiedene Weise. 1) Man fasst das Messer in der ersten Position, stösst die Spitze senkrecht ein, neigt hierauf das Heft abwärts und zieht, mit gleichzeitigem Drucke, die ganze Schneide durch die zu trennenden Theile. Am Ende des Schnittes bringt man das Messer wieder in die senkrechte Richtung.

2) Der Schnitt wird flach geführt, ohne vorhergegangenen Einstich, Schichte für Schichte.

3) Wenn man wichtige Organe zu schonen hat, bildet der Operateur eine Hautfalte, übergiebt das eine Ende derselben einem Assistenten und durchschneidet sie in senkrechter Richtung bis zur Basis (Taf. IV Fig. 9).

B. *Von innen nach aussen, mit oder ohne Conductor.*

a) Ohne Conductor.

1) Nach gehöriger Spannung der Haut sticht man ein gerades Bistouri in der zweiten Position (die Schneide nach oben) senkrecht so tief, als man den Schnitt machen will, ein und trennt die Weichtheile von innen nach aussen, indem man das Messer in eine verticale Richtung erhebt. Auf diese Weise öffnet man grössere Abscesse.

2) Man durchsticht die Basis einer gebildeten Hautfalte, mit aufwärts gewendeter Schneide, in der dritten Position und hebt die Klinge in die Höhe. Auch kann man den Stich mit flach gehaltener Klinge ausführen und dann die Schneide nach oben richten.

b) Auf einem Conductor.

Der beste Conductor ist der Finger, wenn die Verhältnisse seine Einführung gestatten. Man leitet auf ihm das platt gehaltene, geknöpfte Bistouri ein und wendet sodann die Schneide nach den Theilen, die durchschnitten werden sollen.

Geringere Vortheile bietet die Hohlsonde, da ihr das Gefühl des Fingers abgeht; sie vermag jedoch durch eine kleinere Oeffnung einzudringen. Hat die Messerspitze das blinde Ende der Hohlsonde erreicht, so wird der Schnitt ausgeführt. Messer und Sonde müssen in steter Berührung bleiben und werden zu gleicher Zeit entfernt.

C. *Der unterhäutige Schnitt.*

Sein wesentlicher Charakter besteht in einer kleinen, mittelst eines schmalen Bistouris oder eines Tenotoms gemachten Hautöffnung, ziemlich entfernt von den Theilen, die man unter der Haut durchschneiden will. Bevor man einsticht, zieht man die Haut zur Seite oder bildet eine Falte. Begiebt sich dann die Haut wieder in ihre frühere Lage, so wird dadurch der Parallelismus der verschiedenen Gewebe, welche das Messer durchdrungen hat, aufgehoben. Bisweilen wird das Instrument flach eingesenkt und weit unter der Haut hingeführt, um die Operation auszuführen. Der unterhäutige Schnitt bietet den Vortheil dar, dass durch ihn die in der Tiefe getrennten Theile vor dem Contacte der Luft geschützt werden.

II. Zusammengesetzte Schnitte (Taf. IV).

1) Der *Kreuzschnitt.* Er besteht aus einem Längen- und einem Querschnitt, die sich in ihrer Mitte rechtwinklich durchkreuzen (Fig. 6); bei grossen Abscessen, Exstirpationen etc.

2) Der *T Schnitt* (Fig. 4); bei Exstirpationen. 3) Der *V Schnitt* (Fig. 8). 4) Der *Sternschnitt* (Fig. 7); bei Carbunkeln.

Den genannten kann man noch den *ellyptischen* und *halbmondförmigen* Schnitt beifügen.

III. Schnitt mit der Scheere.

Die Scheeren bewirken die Trennung der Theile wie die Messer, nämlich durch Zug und Druck; nur ist der Druck viel bedeutender. Man hat

diesen Instrumenten den Vorwurf gemacht, dass sie gequetschte Schnitte hervorbrächten. Dies ist nur der Fall, wenn der Schneide die gehörige Feinheit und Schärfe fehlt und zwischen die Blätter zu viel von den organischen Theilen genommen wird.

Man wendet die Scheere vorzüglich an, um desorganisirte Partien in einem gewissen Umfange abzutragen; besonders aber zur Durchschneidung sehr weicher oder nachgiebiger Theile, die keinen Stützpunkt haben.

Der Form nach unterscheidet man: 1) die geraden Scheeren; 2) die nach der Fläche der Blätter in einen Bogen (Cooper'sche Scheere) oder Winkel gekrümmten Scheeren. Diese wendet man vorzüglich an, um gestielte Geschwülste, luxurirende Granulationen etc. wegzuschneiden, oder beim Operiren in einer Höhle. 3) Die nach der Schneide in einen Bogen oder Winkel (Knieschеeren, Richter'sche Scheeren) gekrümmten Scheeren. Letztere haben den Vortheil, dass man bei ihrem Gebrauche mehr Kraft anwenden kann, und ihre Blätter beim Schneiden nicht so sehr zurückweichen.

Nach Günther, in Leipzig, lassen sich die verschiedenen Modificationen der Scheerenhaltung auf vier zurückführen:

1) In die Ohren der quer über die Volarfläche der Hand, mit der Spitze nach unten gerichteten Scheere kommen der Daumen und Zeigefinger, während die übrigen sich an denjenigen Arm legen, in dessen Ohre sich der Zeigefinger befindet. Bei Schnitten in tief liegende feine Theile sehr zu empfehlen. Es wird dadurch der Vortheil erreicht, dass sich nur die Eine Schneide, nämlich die vom Daumen dirigirte bewegt, die andere aber still liegt, von den andern Fingern festgehalten, und unter dem durchzuschneidenden Theile vorwärts geschoben wird. Auf diese Weise wird die Zerrung und das Trennen derjenigen Portionen, welche unversehrt bleiben sollen, vermieden.

2) Man legt in die Ohren den Daumen und den dritten Finger und hält dabei die Hand schwebend, oder man fixirt sie mit dem fünften Finger.

3) Man legt in die Ohren den Daumen und vierten Finger, den Zeige- und Mittelfinger an den Griff, in dessen Ohre der vierte Finger steckt. So operirt man, wo es auf Schonung wichtiger Nachbartheile ankommt.

4) Man legt in die Ohren den Daumen und vierten Finger und verstärkt die Wirkung der Scheere dadurch, dass man ihre Arme, oder auch die Rückenränder der Blätter zwischen den zweiten und dritten Finger klemmt. Diese Stellung benutzt man, um schwer zu zertrennende Theile (Sehnen, Knochensplitter etc.) zu durchschneiden.

§. 5. Die Lostrennung (Dissection).

Das Wort schliesst zugleich den Begriff eines mit Vorsicht durch interstitielle Gewebe (Zellgewebe) geführten Schnittes ein. Man macht diese Operation mittelst schneidender Instrumente oder durch Zerreissung. Bedient man sich dazu eines Messers, so werden die Theile angespannt; handelt es sich um Isolirung einer Hautmanschette, so führt man das Instrument mit voller Schneide, damit keine Buchten (*culs de sac*) gebildet werden. Man macht hingegen kleine Schnitte, wenn man in die Tiefe dringen, oder die adhärenten, oder in der Nähe von Gefässen und Nerven befindlichen Gewebe trennen will. Man führt das Messer horizontal, nämlich durch eine mit der Pincette erhobene Falte, wo wichtige Organe zu schonen sind (z. B. bei Oeffnung des Bruchsacks, der Arterienscheiden etc.) und man anders den Gebrauch der Hohlsonde nicht vorzöge.

§. 6. Die Trennung des Zusammenhanges der Knochen.

Sie geschieht:

1) Nach Art des Schnittes, durch

a) Sägen

b) Meissel und Hammer
c) Knochenmesser
d) Kneipzangen.

2) Nach Art des Stiches durch den Perforativtrepan.

3) Durch Schaben entweder mittelst des sogenannten Schabeisens oder des Exfoliativtrepans.

Man verfertigt jetzt Sägen, deren Zähne in 2 parallelen Reihen stehen, welche der ganzen Blattlänge nach durch eine Furche getrennt sind (Taf. III Fig. 6). Diese Sägen taugen nichts, weil man häufig während der Operation genöthigt ist, das Blatt von den sich ansammelnden Knochenspähnen zu reinigen.

Die Säge muss ein gewisses Gewicht haben; der Operateur lässt sie in der ganzen Länge des Blattes wirken, ohne zu sehr auf den Griff zu drücken. Doch ist es nützlich bei der Richtungvon a nach b (Fig. 5) einen leichten Druck auszuüben. Ist der Knochen durch einen Assistenten gut fixirt, so dringt die Säge in der gebildeten Furche ohne weitern Druck vorwärts. Sobald nun das Blatt $^5/_6$ der Dicke des Knochens durchlaufen hat, muss der Assistent seine ganze Aufmerksamkeit darauf richten, dass er das Glied unverrückt in derselben Lage hält. Bewegt er es nach der Seite, auf welcher die Säge eindrang, so klemmt er das Blatt ein, lässt er es nach der entgegengesetzten schwanken, so bricht er die noch vorhandene Knochenbrücke ab. Auch hat der Chirurg, wenn er an diesem Punkte anlangt, die Bewegungen der Säge zu verlangsamen. Etwaige zurückblei-

3) Man legt in die Ohren den Daumen und vierten Finger, den Zeige- und Mittelfinger an den Griff, in dessen Ohre der vierte Finger steckt. So operirt man, wo es auf Schonung wichtiger Nachbartheile ankommt.

4) Man legt in die Ohren den Daumen und vierten Finger und verstärkt die Wirkung der Scheere dadurch, dass man ihre Arme, oder auch die Rückenränder der Blätter zwischen den zweiten und dritten Finger klemmt. Diese Stellung benutzt man, um schwer zu zertrennende Theile (Sehnen, Knochensplitter etc.) zu durchschneiden.

§. 5. Die Lostrennung (Dissection).

Das Wort schliesst zugleich den Begriff eines mit Vorsicht durch interstitielle Gewebe (Zellgewebe) geführten Schnittes ein. Man macht diese Operation mittelst schneidender Instrumente oder durch Zerreissung. Bedient man sich dazu eines Messers, so werden die Theile angespannt; handelt es sich um Isolirung einer Hautmanschette, so führt man das Instrument mit voller Schneide, damit keine Buchten (*culs de sac*) gebildet werden. Man macht hingegen kleine Schnitte, wenn man in die Tiefe dringen, oder die adhärenten, oder in der Nähe von Gefässen und Nerven befindlichen Gewebe trennen will. Man führt das Messer horizontal, nämlich durch eine mit der Pincette erhobene Falte, wo wichtige Organe zu schonen sind (z. B. bei Oeffnung des Bruchsacks, der Arterienscheiden etc.) und man anders den Gebrauch der Hohlsonde nicht vorzöge.

§. 6. Die Trennung des Zusammenhanges der Knochen.

Sie geschieht:

1) Nach Art des Schnittes, durch

a) Sägen

b) Meissel und Hammer
c) Knochenmesser
d) Kneipzangen.

2) Nach Art des Stiches durch den Perforativtrepan.

3) Durch Schaben entweder mittelst des sogenannten Schabeisens oder des Exfoliativtrepans.

Man verfertigt jetzt Sägen, deren Zähne in 2 parallelen Reihen stehen, welche der ganzen Blattlänge nach durch eine Furche getrennt sind (Taf. III Fig. 6). Diese Sägen taugen nichts, weil man häufig während der Operation genöthigt ist, das Blatt von den sich ansammelnden Knochenspähnen zu reinigen.

Die Säge muss ein gewisses Gewicht haben; der Operateur lässt sie in der ganzen Länge des Blattes wirken, ohne zu sehr auf den Griff zu drücken. Doch ist es nützlich bei der Richtungvon a nach b (Fig. 5) einen leichten Druck auszuüben. Ist der Knochen durch einen Assistenten gut fixirt, so dringt die Säge in der gebildeten Furche ohne weitern Druck vorwärts. Sobald nun das Blatt $^5/_6$ der Dicke des Knochens durchlaufen hat, muss der Assistent seine ganze Aufmerksamkeit darauf richten, dass er das Glied unverrückt in derselben Lage hält. Bewegt er es nach der Seite, auf welcher die Säge eindrang, so klemmt er das Blatt ein, lässt er es nach der entgegengesetzten schwanken, so bricht er die noch vorhandene Knochenbrücke ab. Auch hat der Chirurg, wenn er an diesem Punkte anlangt, die Bewegungen der Säge zu verlangsamen. Etwaige zurückblei-

bende Knochenspitzen trägt man mit der Knochenzange oder der Feile ab.

§. 7. Der Einstich (Punction).

Man bedient sich dazu einer Lancette, eines Bistouri's oder eines Troikarts. Man führt das Instrument schief oder senkrecht ein, je nachdem man das Eindringen der Luft vermeiden will oder nicht. Die Operation geschieht mit dem Bistouri oder der Lancette in der zweiten Position (die 3 ersten Finger erst gekrümmt, dann gestreckt). Wird der Troikart dazu verwendet, so legt man den Griff desselben in die Palmarfläche der rechten Hand und hält ihn mit den 3 letzten Fingern, während der Daumen den Mantel (pavillon) der Canüle fixirt und der Zeigefinger an derselben sich hinstreckt, um die Tiefe des Stichs zu bestimmen. Ein kurzer Stoss treibt die Spitze des Instruments durch die Weichtheile hindurch; das Stilet wird nun herausgezogen, während man die Canüle mit den 3 ersten Fingern der linken Hand zurückhält.

§. 8. Die Trennung der organischen Theile durch Zerreissen und Herausreissen (déchirure et arrachement).

Man lässt dabei den Zug allein wirken oder verbindet denselben mit der Torsion. Man bedient sich des Daumens oder Zeigefingers beider Hände, indem man mit denselben die Weichtheile nach entgegengesetzten Richtungen zieht; eines Fingers oder bloss des Fingernagels; eines Scalpellhefts, oder der Hohlsonde, oder endlich besonderer Instrumente, wie bei der Entfernung von

Polypen oder gestielten Geschwülsten. Dieses Verfahren hat den Vortheil, dass die darauf folgende Blutung geringer ist, als bei der Trennung durch den Schnitt.

§. 9. Die Trennung durch Abbinden.

Die Theile, welche man entfernen will, liegen auf der Oberfläche des Körpers oder in einer Höhle. Die um eine Geschwulst gelegte Ligatur bezweckt die Mortification der Gewebe durch gehemmten Blutkreislauf. Die Fäden, deren man sich zur Zusammenschnürung der Theile bedient, sind ihrer Substanz nach sehr verschieden; zuweilen gebraucht man dazu Metalldrähte. Liegt die Basis der Geschwulst in einer Höhle, so knüpft man den Knoten durch Instrumente von mannichfaltiger Construction. Die Ligatur legt man auf mehrere Arten an, je nachdem man entweder sogleich der Einschnürung den erforderlichen Grad geben will, oder sich die Steigerung derselben in dem Maasse vorbehält, wie die Weichtheile dem Drucke nachgeben und die Schlinge lockerer wird.

Wenn die Geschwulst, welche man entfernen will, eine breite Basis hat, theilt man sich dieselbe in soviel Partien, als nothwendig erscheint; man führt nämlich mit Ligaturen versehene Nadeln hindurch und knüpft die Fäden so, dass jede Partie isolirt unterbunden wird.

Was die zum Abbinden angegebenen Instrumente betrifft, so lassen sich dieselben nach Chelius in 3 Rubriken bringen:

1) Die Ligatur wird mittelst einer doppelten, oder zweier beweglich mit einander verbundenen Röhren oder Stäbe um die Wurzel der Geschwulst geführt, und mittelst

dieser Röhren selbst zusammengeschnürt (Levret's Doppelcylinder, das Instrument von Nissen mit den Veränderungen von Joerg und Meissner etc.).

2) Die Schlinge wird mit Hilfe eines Schlingenträgers um die Geschwulst angelegt, und die Zusammenschnürung mittelst einer einzigen Röhre, oder eines Schlingenschnürers bewirkt (Stark, Desault etc.).

3) Die Schlinge wird mittelst Schlingenträger um die Wurzel der Geschwulst angelegt und durch das Vorschieben von kleinen Kugeln, durch welche die beiden Enden der Ligatur geführt sind, zusammengezogen (Boucher's Rosenkranz, Ribke).

CAP. II. Die Cauterisation.

Die Cauterisation wird eingetheilt in die c. potentialis und actualis. Sie hat zum Zweck: 1) Zerstörung irgend eines Theils; 2) Veränderung, Umstimmung, Erhöhung der Lebensthätigkeit; 3) Ableitung eines tiefer sitzenden Krankheitsprocesses; 4) Stillung von Blutungen, besonders der paremchymatösen; 5) Zerstörung eines deleteren Stoffes.

§. 1. Cauterisatio potentialis.

Aetzmittel sind: Kali, Natron, salpetersaures Silber, Antimonchlorür; Kügelchen mit Sublimat, Bleihyperoxyd, gebranntem Alaun; Säuren; Recamier's Causticum, das aus in Schwefelsäure gelöstem Goldchlorür besteht (gr. vj auf ℥j Säure). Alle diese Mittel können pur, vermischt oder in Auflösung angewendet werden. Wie sie auch immer zusammengesetzt sein mögen, sie wirken, indem sie sich mit den organischen Geweben verbinden, gleichviel ob sie dieselben ihres Wassergehalts berauben oder neue, mit der Organisation unvereinbare Verbindungen eingehen.

Anwendung. 1) Abtrocknen des Theiles, den man ätzen will; 2) Schützung der Umgegend; 3) Sorgfältige Entfernung des Aetzmittels, sobald es die erforderliche Wirkung gethan hat.

Von den *weichen* Aetzmitteln werden besonders angewendet: GONDRET's Ammoniaksalbe, die COSME'sche oder ROUSSELOT'sche Arsenikpaste und das Zinkchlorür.

Gondret's Amoniaksalbe (Ammoniak und Fett ℥a). Man legt zuerst ein gefenstertes Stück Heftpflaster auf; das Fenster dient zur Umgrenzung der Haut, auf welche man eine mehr oder weniger dicke Lage der Salbe streicht und 5, 10 oder 15 Minuten liegen lässt, je nachdem Röthung, Vesication oder tiefere Cauterisation erzielt werden soll.

Das *Rousselot'sche Pulver* (Arsen. alb. ʒβ Cinnabar. ʒj Sanguin. dracon. ʒβ) wird vor dem Gebrauche mit etwas Gummiwasser und Speichel befeuchtet. Man applicirt davon eine 1 — 1½‴ dicke Schicht auf die Geschwürsfläche und deckt ein wenig geschabte Charpie darüber; nach Verlauf von einigen Tagen hat sich ein Schorf gebildet, der gegen den 20ten Tag hin abgestossen wird. Wegen des Arsenikgehaltes der Paste wäre es gefährlich, mit derselben grosse Flächen zu überziehen.

1 Theil *Zinkchlorür* mit 2, 3 oder 4 Theilen Mehl und ein wenig Wasser gemischt, bildet die Paste von *Canquoin* No. 1, 2 und 3. Bei der Application schneidet man aus ihr eine Scheibe, deren Dicke sich nach der Stärke der Theile richtet, die zu zerstören sind. Der gebildete Schorf entspricht genau der Grösse der Scheibe.

Die gebräuchlichsten *festen Aetzmittel* sind: Aetzkali, Höllenstein und Trochisken. Man pflegt dem reinen Aetzkali das Wiener Pulver zu substituiren, weil es leichter zu handhaben und von schnellerer Wirkung ist; man kann damit genau den Brandschorf begrenzen, ihn in kurzer Zeit hervorbringen und das Umherfliessen vermeiden. Um das *Wiener Pulver* zu bereiten, pulverisirt man 5 Th. Aetzkali in einem Mörser und mengt allmälig 6 Theile Aetzkalk hinzu. Man rührt davon eine kleine Quantität in einer Untertasse mit etwas Alkohol an und bildet so eine weiche Paste. Man streicht nun in das Fenster des aufgelegten Heftpflasters eine 2‴ dicke Schicht dieser Paste und kann hierauf das Heftpflaster entfernen, um die Wirkung des Mittels auf die Haut zu überwachen. Von Zeit zu Zeit wird dieser kleine Cylinder mit einem Tropfen Alkohol befeuchtet und nach Verlauf von 8—10 Minuten deutet eine graue Linie an, dass das Cauterium durch die ganze Dicke der Tegumente gedrungen ist. Die Paste wird nun entfernt und die Stelle mit ein wenig verdünntem Essig gewaschen.

Höllenstein. Man erhält ihn in Cylinderform und zieht ihn häufig zur Cauterisation ulcerirter Flächen und zur Beschränkung üppiger Granulationen in Gebrauch.

Trochisken sind aus einer trocknen Paste gebildete Kegel von der oben angegebenen Composition. Man senkt dieselben hier und da in krebsige und andere Geschwülste ein, die man cauterisiren oder zum Absterben bringen will.

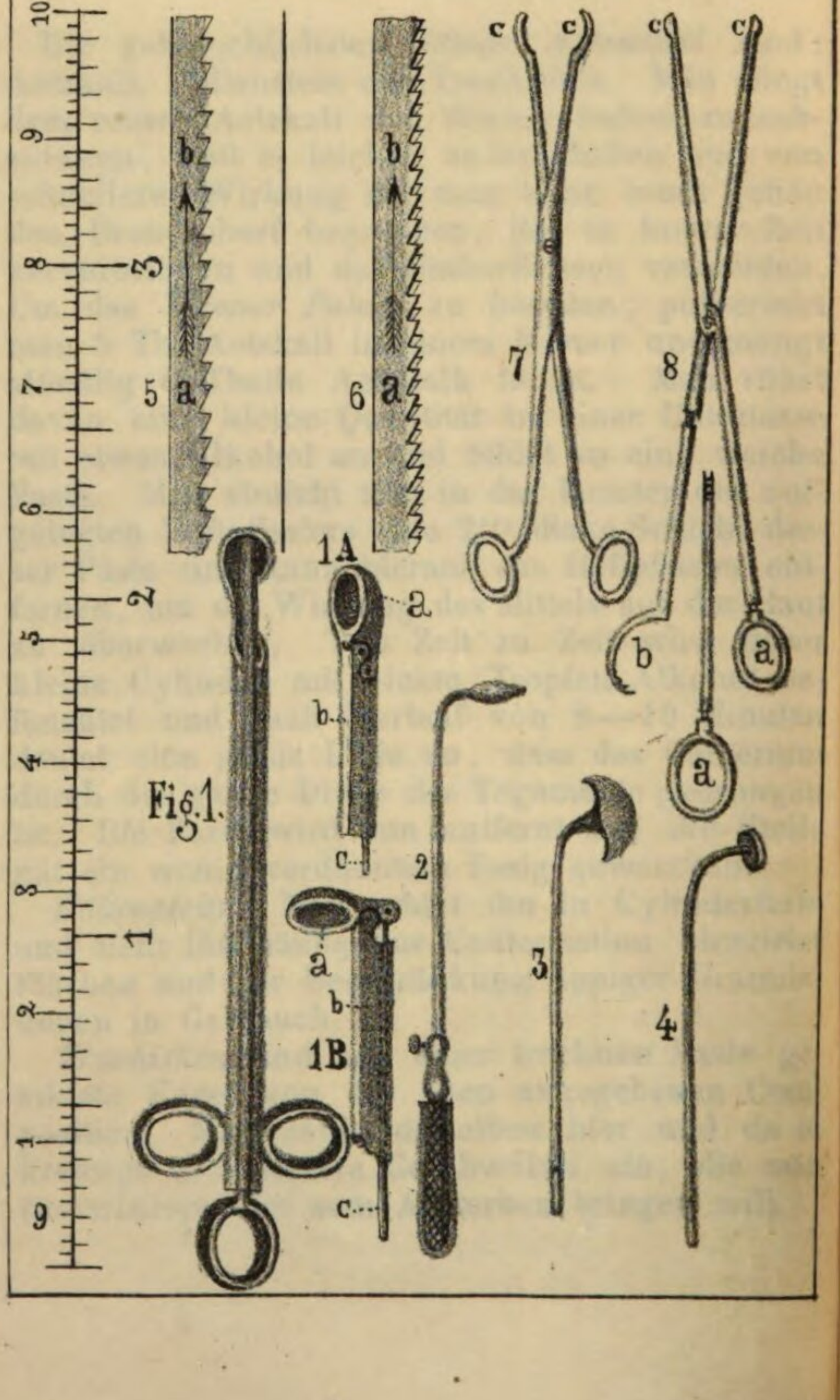

Fig. 1.

§. 2. Cauterisatio actualis.

Das Feuer wendet man entweder mittelst des *glühenden Eisens (cauterium actuale)* an, oder durch combustible Substanzen, die man auf der Oberfläche des Körpers abbrennt, *Brenncylinder (moxa)*.

Das glühende Eisen kann in verschiedenen Graden angewandt werden. Es wird entweder in der Entfernung von 5—6″, nach und nach näher an einen Theil gehalten, oder flüchtig über die Oberfläche hinweggeführt, oder es bleibt längere Zeit damit in Berührung. Bedarf es einer oberflächlichen Reizung, so kann man eine alte, weissglühende Messerklinge in Gebrauch ziehen, auf welche man leise und kurz mittelst eines hölzernen Hammers schlägt, um die Haut nur sehr leicht zu berühren. Diese Art zu cauterisiren verursacht wenig Schmerz, wirkt sehr oberflächlich, und hat oft einen ausgezeichneten Erfolg.

Das Brenneisen besteht aus einem hölzernen Griffe und einem Eisenstabe, dessen oberer Theil, dicht am cauterisirenden Kolben gekrümmt ist.

Taf. III. Figur 1, Thomassin'scher Kugellöffel, 1 A) oberes Ende eines articulirten Löffels in der Ruhe, B) in rechtwinklicher Stellung; a) beweglicher Löffel; b) Stab mit Canüle, in welcher sich der zur Bewegung des Löffels dienende Draht, c) befindet. [Letzterer steht am untern Theile des Instrumentes mit einer Schraube in Verbindung. 1, 2, 3, 4, Brenneisen, 5, Sägeblatt, dessen Zähne von a nach b gerichtet sind; 6, Sägeblatt mit einer doppelten Reihe von Zähnen. 7) Kugelzange; 8) Percy's Tribulcon, a) Tirefond, b) Branche, deren unterer Theil bei c abgeschraubt werden kann; cc) Löffel; 9) Decimètre in Zolle und Centimeter getheilt.

Der Griff kann mit dem Stabe fest verbunden sein, oder davon willkührlich losgemacht werden. und abwechselnd für alle Glüheisen passen. PERCY hat bei der letzteren Art am Griffe eine Druckschraube angebracht, durch welche der Stab fixirt wird. Von den mannichfaltig geformten Brenneisen sind hauptsächlich in Gebrauch: conische, plattrunde, prismatische und beilförmige.

CAP. III. Die Compreſſion.

Man comprimirt, um geschwollene Theile in ihren früheren Umfang zurückzubringen, das Lumen arterieller und venöser Gefässe zu verwischen, die Circulation aufzuhalten etc. Die Compression ist concentrisch und excentrisch; die meisten Bandagen üben dieselbe auf jene, die dilatirenden Instrumente auf die letztere Weise aus.

CAP. IV. Die Extraction.

Dies ist ein Wort, welches auf viele Operationen Anwendung findet, die zum Zweck haben, Theile, deren Gegenwart schädlich, durch Zug zu entfernen, besonders Sequester, Knochensplitter, Polypen, fremde Körper und Projectile.

Operatives Verfahren. Man muss die fremden Körper aufsuchen, fassen und ausziehen; das Erstere geschieht mittelst der Metallsonden und, wo es geht, der Finger. Den fremden Körper fasst man mit der Pincette oder Zange, und zieht ihn endlich mit Vorsicht aus; hat er einen zu grossen Umfang, so durchschneidet man vorher die einschnürenden Theile.

Extraction der Projectile. Nach sorgfältiger

Untersuchung der Kleider des Verwundeten (um sich zu überzeugen, ob die Kugel in der Wunde geblieben sei oder nicht), selbst wenn man nur *eine* Eingangsöffnung findet, ist es nothwendig, sich über die Gegenwart des Projectils zu unterrichten und das Glied in die Stellung zu bringen, welche es im Augenblicke der Verwundung angenommen hatte; wofern man nicht vermuthet, dass die Kugel durch einen Knochen oder eine Sehne von ihrer Bahn abgelenkt worden ist. Von den vielen Instrumenten, welche man zur Ausziehung von Kugeln erdacht hat, wenden wir jetzt nur den Löffel (curette), die Zange und den Tirefond an, diese drei Instrumente sind von PERCY zu einem einzigen verbunden worden, dem er den Namen „Tribulcon“ gab, weil man dreierlei damit machen kann, ziehen, löffeln und bohren (Taf. III Fig. 8).

1) Den *Löffel* führt man in die Wunde ein, und sobald man die Kugel fühlt, sucht man ihn zwischen die Weichtheile und die Kugel zu bringen, ladet letztere auf und zieht sie heraus. Diese schräge Leitung kann nicht ohne schmerzhaftes Verschieben der Theile geschehen. Um die Kugel im Löffel zu fixiren, fügte THOMASSIN ein Stilet hinzu, welches in einer Rinne des Instrumentes eingeleitet und mit seiner meiselförmigen Spitze in die Kugel (sobald sich diese auf dem Löffel befindet) eingestossen wird. Noch grössere Vortheile würde bei dieser genialen Modification ein articulirter Löffel darbieten, welcher hinter der Kugel angelangt, rechtwinklich erhoben werden kann. Man vermöchte dann nicht

nur das Instrument leichter einzuführen, sondern könnte auch die Kugel besser fixiren.

2) Die *Zange* befindet sich in jedem chirurgischen Besteck (Taf. III Fig. 7). Der Operateur leitet dieselbe auf dem Zeigefinger, wenn dieser eingebracht werden kann, ein, ergreift fest und isolirt die Kugel, führt sie durch leichte seitliche und rotirende Bewegungen des Instrumentes von ihrem Orte weg allmälig nach aussen. Ist die Kugel wenig mobil, so kann man sie mit einer starken, scharfen Zange fassen, die man dann kreisförmig herumdreht, um einen nach aussen laufenden Schraubengang zu beschreiben. Mit Hilfe dieses bequemen Mittels war es dem Verf. möglich Kugeln auszuziehen, welche der Löffel nicht hätte umgehen, die gewöhnliche Kugelzange nicht hätte fassen können und der Tirefond noch tiefer hineingetrieben haben würde.

3) Der *Tirefond* ist ein an einem Metallstabe befestigter doppelter Schraubengang. Er findet seine Anwendung in Fällen, wo die Kugel auf einem festen Grunde, nicht aber, wenn dieselbe in den Weichtheilen, oder so liegt, dass ein leichter Druck hinreicht, sie in den Medullarcanal eines Knochens zu treiben; hier wendet man eine Trepankrone an, etwas grösser, als der Durchmesser der Kugel, damit man mit dieser zugleich den umgebenden Knochenring entfernen kann. Man hatte in früherer Zeit, um die Zerreissung der Gewebe zu verhüten, den Tirefond mit einer zur Leitung dienenden Canüle umgeben; dies Instrument, mit Unrecht verlassen, hat neuerdings Baudens wieder angewendet und vervollkommnet. Die Canüle von Baudens geht über den doppelten

Schraubengang hinaus und ist am vordern Ende mit Wachs ausgefüllt; man kann mit derselben die Wunde in einer grossen Tiefe sondiren und lässt den Tirefond erst wirken, sobald man die Kugel gefunden.

Es giebt Fälle, wenn auch selten, in denen man die im Knochen eingekeilte Kugel nur mit Hammer und Hohlmeissel entfernen kann.

CAP. V. Die Reduction.

Sie findet ihre Anwendung bei Knochenbrüchen, Luxationen und in allen Fällen, wo ein aus seiner Lage gekommener Theil in das normale Verhältniss zurückgebracht werden soll. Wenn es sich um eine Hernie handelt, so erhält diese Operation den Namen „Taxis“. Bei gebrochenen oder luxirten Knochen pflegt man, zur leichtern Reduction, die Muskeln, welche Widerstand leisten, zu erschlaffen und die Aufmerksamkeit des Kranken, während der Operation abzulenken. Schwefeläther und Chloroform leisten hier grosse Dienste, da durch die Narcose eine vollkommene Erschlaffung des Muskelsystems hervorgebracht wird.

CAP. VI. Die Vereinigung.

Die Vereinigung besteht in dem Aneinanderhalten verwundeter Theile, zur Begünstigung der Adhäsion. Man erlangt sie durch passende Lagerung der Theile, Anwendung von Bandagen, Nähten- und Heftpflastern. Zu welchen von diesen Mitteln man auch seine Zuflucht nehmen mag, stets müssen die Wundränder so aneinander gefügt werden, dass man homogene Theile in ge-

genseitige Berührung bringt. Handelt es sich um eine tiefe Wunde, so legt man in eine gewisse Entfernung von einer Binde unterstützte, graduirte Compressen. Sie üben einen Druck aus, vermöge dessen die Wundränder in ihrem Grunde einander genähert werden.

§. 1. Die Naht.

Die Naht besteht in Aneinanderheftung zweier Wundlefzen mittelst Nadel und Faden.

Allgemeine Regeln. 1) Die Wunde muss sorgfältig gereinigt werden.

2) Die Wundränder müssen so an einander gefügt werden, dass sich die Aus- und Einstichspunkte genau gegenüber liegen.

3) Die Nadel wird so senkrecht, als möglich in die Tegumente eingestochen, damit die gefasste Partie das Anziehen der Faden aushalten kann. Man darf nur durch Haut und Muskeln dringen, während man die Nerven und Gefässe vermeidet.

4) Man fasst die Haut mit dem Daumen und Zeigefinger der linken Hand, nahe am Einstichspunkte.

5) Der Raum zwischen den einzelnen Suturen muss überall gleich sein, zwischen der letzten jedoch und den Wundwinkeln um die Hälfte kleiner. Die Entfernung der Stichpunkte vom Rande der Wunde variirt zwischen 2—5‴.

6) Wenn die Wunde 2 Winkel hat, legt man die erste Naht in der Mitte an, und untersucht, ob die Ränder gehörig zusammen passen. Wenn sie aber einen freien Rand hat, wie an der Lippe, so legt man den ersten Heft an diesem an.

7) Man knüpft die Fäden erst, nachdem alle eingeführt worden sind, und zwar in der Ordnung, wie sie applicirt wurden. Die Knoten kommen auf die am Wenigsten abhängige Seite zu liegen. Man hüte sich vor dem zu starken Zusammenziehen, damit der Faden die Weichtheile nicht so sehr einschnüre oder wohl gar durchschneide.

8) Bei einer frischen Wunde kann man die Sutur 4—8 Tage liegen lassen; vereinigt man per secundam intentionem, so kann man sie einen Monat lassen. Jedoch ist es Regel, dieselbe sogleich zu entfernen, wenn sie schädlich werden, die Haut durchschneiden, oder entzündliche Zufälle herbeiführen sollte. Ausserdem unterstützt man die Wirkung der Nähte durch Bandagen und Heftpflasterstreifen.

9) Wenn die gehörige Zeit nach der Anlegung der Nähte verflossen ist, so entfernt man zuerst diejenige, die am wenigsten Wichtigkeit hat, und und überzeugt sich von dem vorhandenen Adhäsionsgrade. Um dies auszuführen, macht man den Faden nass, drückt mit dem Daumen und Zeigefinger der linken Hand die Wundränder aneinander, schneidet den Faden durch und zieht ihn mit Vorsicht heraus.

I. Die Knopfnaht oder unterbrochene Naht.

Erstes Verfahren. Man fädelt an jedes der beiden Enden eines gewichsten Fadens eine nach dem Segmente eines Zirkels gebogene Nadel. Der Operateur fasst eine von ihnen, wie eine Schreibfeder, der Daumen auf die concave Seite, und sticht sie von innen nach aussen durch;

dasselbe wiederholt er mit der anderen Nadel, zieht die Fadenenden aus den Oehren und knüpft den Knoten. Taf. IV 3b.

Zweites Verfahren. Man fädelt in eine einzige Nadel einen Faden von entsprechender Länge und legt damit, indem man jedesmal beide Wundränder zugleich durchsticht, alle Suturen, die zur Vereinigung der Wunden nöthig sind; zwischen jedem Stiche lässt man Schlingen von hinreichender Grösse, durchschneidet dieselben nach dem letzten Stiche und knüpft endlich die Knoten.

Drittes Verfahren. Bei einem T förmigen Schnitte. Ein Faden und zwei Nadeln. Man sticht von aussen nach innen durch jeden Winkel beider Lappen eine Nadel, sodann von innen nach aussen durch den transversalen Wundrand und knüpft die Fadenenden zusammen. Taf. IV Fig. 4.

II. Die Kürschnernaht.

Ihre Anlegung geschieht auf dieselbe Weise, als die der Knopfnaht nach dem angegebenen zweiten Verfahren; man zieht aber die Fadenschlingen zu, ohne sie zu durchschneiden. Dies ist die sog. überwendliche Naht. Sie ist, wegen der dabei unvermeidlichen Einschnürung, verlassen worden. Taf. IV Fig. 1.

III. Die Zapfennaht.

Man fädelt beide Fadenenden in das Oehr einer Nadel und durchsticht mit derselben beide Wundränder. Alle übrigen Stiche werden auf dieselbe Weise ausgeführt. Man entfernt hierauf die Nadeln, und knüpft, nachdem eine Rolle von Heftpflaster oder ein Federkiel durch alle Schlingen

Taf: IV.

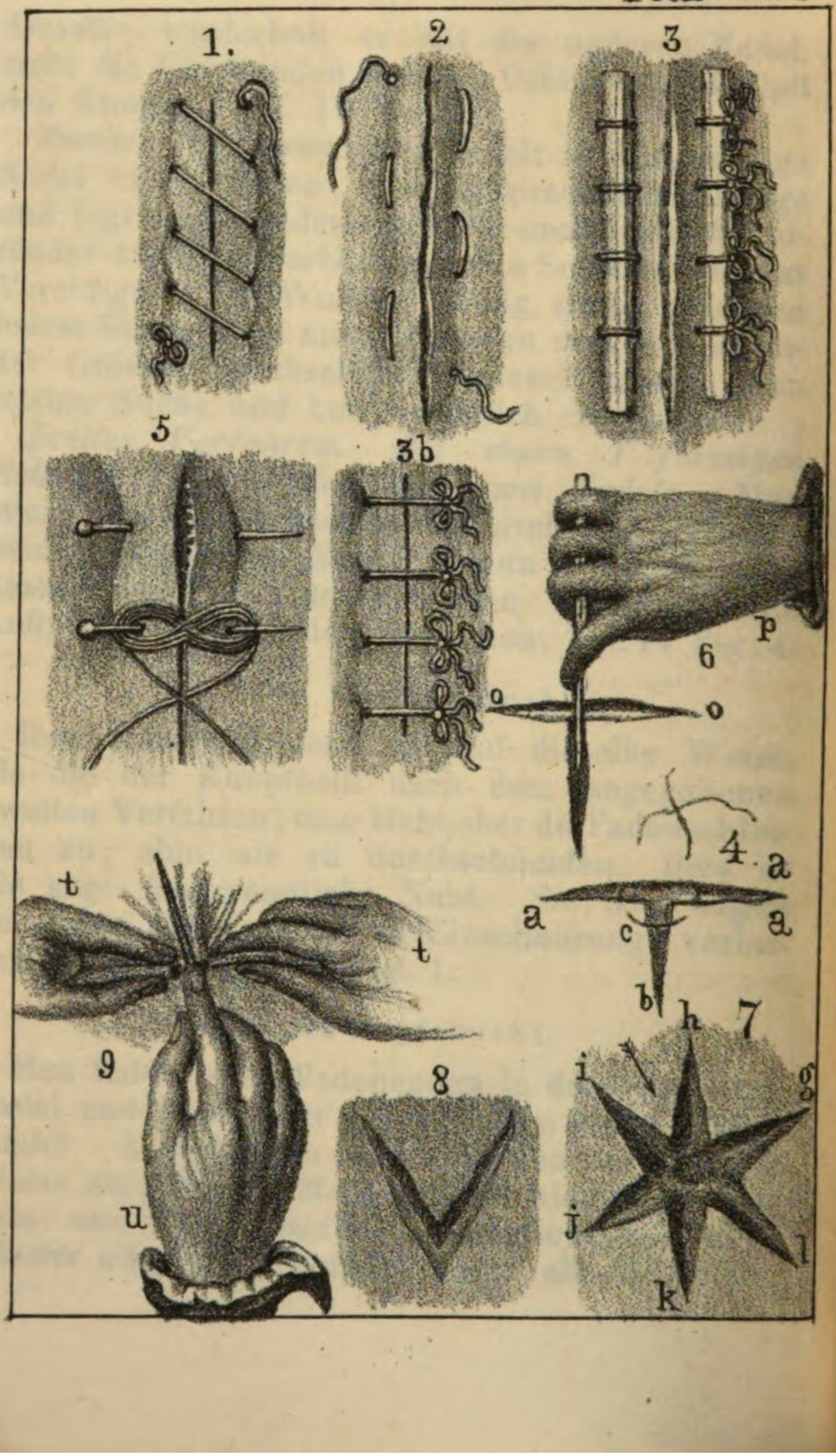

durchgeführt ist, die freien Fadenenden auf einer ähnlichen Rolle zusammen. Taf. IV Fig. 3.

IV. Die umschlungene oder umwundene Naht.

Die umschlungene Naht ist das Zusammenstechen der Ränder einer Wunde mit Nadeln, und Umschlingen derselben mit einem Faden. Man gebraucht dazu Insectennadeln, deren Stärke und Länge sich nach der Wunde richtet. Ist die erste Nadel eingebracht, so schlägt man um ihre beiden Enden einen dicken, baumwollenen Faden, den man einem Gehilfen übergiebt; dieser zieht ihn leicht an, um die Wundränder zu nähern. Man legt dann so viel Nadeln an, als man nothwendig erachtet, nimmt dann die Fadenenden wieder aus den Händen des Assistenten, und führt sie zuerst in einer Kreistour, dann in liegenden ∞ Touren um die Nadelenden 3—4mal herum und wickelt sie hierauf um die Enden der zweiten Nadel in gleicher Weise etc. Man endet mit einem Knoten. Die Haut wird vor der Berührung der Nadeln durch eine unter ihren beiden Enden angebrachte kleine Compresse geschützt. Taf. IV Fig. 5.

Dieffenbach bog das Knopf- und Spitzenende der Nadel ein wenig und knipp mittelst einer kleinen Nagelzange die Enden 1‴ weit vom Faden ab.

Taf. IV. Fig. 1, Kürschnernaht; 2, Naht mit fortgesetzten Stichen (à points passés); 3, Zapfennaht; 3b, Knopfnaht; 4, Naht für den T Schnitt; 5, umschlungene Naht; 6, zweiter Act des Kreuzschnittes, das Bistouri ist gegen den horizontalen Schnitt, oo, geführt. 7, Sternschnitt; 8, V Schnitt; 9, Durchschneidung einer von den Händen tt fixirten Hautfalte.

Anm. Dieffenbach giebt den Rath, zuerst die mittelste Nadel anzulegen, weil sich dann die Winkel bei der Durchführung der andern Nadeln weniger verschieben und sich besser egalisiren. Auch will er, dass jede Nadel für sich allein umschlungen und erst zur Anlegung der folgenden geschritten werde, wenn der Faden geknüpft und die Enden abgeschnitten sind. Das Durchführen aller Nadeln als ein Act und das Umschlingen als zweiten hält er für lästig, verzögernd und ungenau. Die Blutung störe dabei, die Fäden häkelten sich an und die Stichpunkte correspondirten nicht genau mit einander. Das hinüberführen des Fadens von einer Nadel zur andern sei mit dieser Unbequemlichkeit verbunden, habe aber noch den Nachtheil, dass die Nadeln in ein Abhängigkeitsverhältniss zu einander gesetzt und alle zugleich entfernt werden müssten, was nicht immer möglich sei. Ein anderer Uebelstand des fortlaufenden Fadens sei, dass die Zwischentour die einzelnen Nähte einander nähere.

Beurtheilung. Die Knopfnaht strangulirt leicht die umfassten Theile und schneidet häufig durch, wenn dieselben bei eintretender Entzündung anschwellen; man beschränkt sie auf Fälle, in denen keine andere Naht anwendbar ist. Die Zapfennaht passt bei tiefen Wunden, trotzdem dass sie ein Klaffen der Wundränder hervorbringt. Die umschlungene Naht endlich ist die beste, wenn man die Fäden nur mässig anzieht. Man vermeidet die Einschnürung der ersten, wenn man in die Schlinge des Fadens eine kleine graduirte Compresse bringt, auf welcher man den Knoten knüpft; den Nachtheilen der zweiten begegnet man durch quere Heftpflasterstreifen. Die Kürschnernaht kann mit Vortheil durch die *Naht mit fortgesetzten Stichen* (suture à points passés) ersetzt werden. Letztere besteht darin, dass die Wundränder von einer Seite zur andern durchstochen werden, ohne dass die Fadenschlingen

über die Vereinigungslinie der Wunde hinweggehen. Taf. IV Fig. 2.

Anm. 1. Dem Durchschneiden der Knopfnaht beugt man wohl am besten dadurch vor, dass man sie nie sehr fest anlegt und sie nicht so lange liegen läst.

Dieffenbach bestimmt im Allgemeinen die Anwendung der Knopfnaht und umschlungenen Naht, wie folgt: „Am Kopf überall, mit Ausnahme des behaarten Theils, welcher selten genähet werden darf, die umschlungene Naht; am Rumpf bald Knopf-, bald umschlungene Naht, je nach der Verwundung; an den Extremitäten nur die Knopfnaht. Am Gesicht ist es nicht blos die Erreichung einer unsichtbaren Narbe, welche der umschlungenen Naht den Vorzug giebt, sondern die dadurch bewirkte Fixirung der spielenden Gesichtsmuskeln, wie z. B. des Mundes. Am Rumpf ist die Narbe für das Auge eine untergeordnete Rücksicht, selbst die etwas spätere Heilung der Wunde, aber es ist die umschlungene Naht bei penetrirenden Brust- und Bauchwunden oft eine Lebensretterin, wo die Knopfnaht oder die ganz unblutige Vereinigung es nicht sein würde. Bei beiden Wunden wird der Lufteintritt, durch deren Abhaltung die Erhaltung des Lebens oft allein bedingt wird, durch eine starke sutura circumvoluta nur verhindert und eine schnelle Vereinigung herbeigeführt, bei Bauchwunden dadurch ausserdem die Zwischenlagerung und das Zwischendrängen von Eingeweiden zwischen die innern Ränder der Wunde abgewehrt und dadurch der Entstehung eines Bauchbruches vorgebeugt.“

Anm. 2. Noch wäre die subcutane oder Schnürnaht zu erwähnen. Dieffenbach beobachtet dabei folgendes Verfahren: Mit einer von einer Nadelzange, vor dem Oehr seitwärts gefassten, stark gekrümmten, eingefädelten Nadel wird in einiger Entfernung von der zu schliessenden Oeffnung ein Einstich durch die Haut gemacht. Hierauf führt man die Nadel im subcutanen Zellgewebe eine Strecke immer in gleicher Entfernung von der Oeffnung bleibend, so dass $^1/_4$ oder $^1/_3$ eines Kreises beschrieben wird. Dann richtet man die Spitze der Nadel aufwärts, durchsticht die Haut von innen nach aussen und zieht sie und den Faden einige Zoll weit heraus. Hierauf begiebt man sich wieder mit der Nadel durch dieselbe Oeffnung unter die Haut, macht wieder einen Viertelkreis unter ihr, taucht wieder mit der Nadel aus der Tiefe hervor und geht zum dritten oder gar zum vierten Mal unter die Haut, bis die ganze

Oeffnung in gleicher Entfernung von dem Faden umkreisst ist. Die Nadel kommt zuletzt aus dem ersten Einstichspunkte wieder heraus. Die beiden Fadenenden werden nun endlich zur Bildung einer Kreisligatur zusammengeschnürt. Taf. VI Fig. 5.

Modification der Schnürnaht. Da der Faden häufig in kurzer Zeit das Zellgewebe durchschneidet, so ist es in manchen Fällen zweckmässiger, zwischen dem jedesmaligen Aus- und Einstich eine kleine Hautbrücke zu lassen. Taf. VI Fig. 7 und 6.

§. 2. Heftpflasterstreifen.

Man schneidet, mit der Scheere dem Gange des Leinwandfadens folgend, Pflasterstreifen, deren Breite und Länge je nach dem Bedürfnisse variiren; doch lassen sich sehr lange und schmale ($^2/_3$'') am besten anlegen und halten auch am besten. Dieses Vereinigungsmittel genügt schon allein bei oberflächlichen Wunden. Ist die Wunde tief und quer, so muss man noch ausserdem theils zur Naht, theils zu graduirten Compressen oder der vereinigenden Binde seine Zuflucht nehmen:

Regeln: 1) Die Streifen sind in gerader Richtung über die getrennten Theile anzulegen, doch gebietet es zuweilen die Nothwendigkeit, ihnen einen gewissen Grad von Schrägheit zu geben.

2) Zwischen denselben lässt man ein Intervall, durch welches Eiter und andere Flüssigkeiten entweichen können, in Fällen, wo die Vereinigung nicht per primam intentionem zu erzielen ist.

3) Der letzte Streifen muss in einiger Entfernung von dem untern Wundwinkel angebracht werden, damit hier Raum zur Einlegung einer Wieke oder der Ligaturen bleibt.

4) Der erste Streifen wird über die Mitte der Wunde gezogen.

Gewöhnliches Verfahren. Nachdem die Haut rasirt, gewaschen und abgetrocknet worden ist, legt man (das Aneinanderhalten der Wundränder besorgt ein Assistent) das eine Ende des Streifens, in gehöriger Entfernung, auf der Haut an und führt denselben, indem man einen Halbkreis beschreibt, über die Wunde hinweg zu dem Punkte, wo das andere Ende befestigt werden soll.

Verfahren von Gama. Die Mitte der Streifen wird auf dem der Wunde diametral entgegengesetzten Punkte des Gliedes applicirt und die beiden Enden, nach ihrer unbestrichenen Seite zu 2 Rollen aufgewickelt, werden so geführt, dass sie sich über der Wunde kreuzen. Dieses Verfahren bietet den Vortheil dar, dass man nur eine geringe Anzahl von Streifen nöthig hat und auf lange Zeit eine sehr genaue Vereinigung erhalten kann.

Verfahren von Fouilloy. Wenn die Lappen eines amputirten Gliedes zu kurz sind, um die Knochen zu bedecken, wendet F., der Länge des Gliedes nach, breite Heftpflasterstreifen an, die vor dem Stumpfe frei liegende Schlingen bilden. Sind die Enden mittelst einer Zirkeltour gehörig fixirt, so bringt man an den freien Schlingen Bänder an und sucht durch deren Anziehen eine Verlängerung der Tegumente herbeizuführen.

Zweiter Abschnitt.

Mittel gegen den Schmerz bei chirurgischen Operationen *).

Von jeher hat man versucht, Kranke, welche operirt werden sollten, gefühllos zu machen. Man wendete Opium, Bilsenkraut, Belladonna an, comprimirte Nervenstämme oder ganze Glieder mittelst verschieden construirter Instrumente, magnetisirte, etc. Alle diese Mittel wurden theils als gefährlich, theils als gänzlich unzuverlässig von den Chirurgen verworfen. Der Neuzeit glückte es endlich, unter den Aetherarten Mittel aufzufinden, vermöge welcher der Kranke während der schmerzhaftesten Operationen in einem empfindungslosen Zustande erhalten werden kann.

CAP. I. Der Schwefeläther.

Dem Geognosten und Chemiker Dr. E. F. Jackson in Boston gebührt die Ehre, die schmerz-

---

*) Ich erachtete es für nöthig, diesen in der operativen Chirurgie jetzt eine so wichtige Rolle spielenden Abschnitt, über die Anästhesirung, gänzlich umzuarbeiten und zu erweitern, da das Original bei Weitem nicht so viel darüber darbietet, als jeder Chirurg wissen muss. Ich habe die Wirkungen der Aethereinathmung anfangs an Gesunden — an mir selbst und an Freunden — später an Kranken, welche Prof. Francke operirte, in c. 230 Fällen, die Chloroformnarcose bei 125 Operationen beobachtet. So vermochte ich, bei Zusammenstellung von dem, was über die Leistungen beider Mittel geschrieben worden ist, mit kritischer Auswahl zu verfahren und, wo es mir von practischem Nutzen erschien, eigene Erfahrungen einzufügen. —

D. Uebers.

stillende Wirkung des Aethers zuerst tn ihrem vollen Maasse entdeckt und die Anwendung derselben bei chirurgischen Operationen veranlasst zu haben. Er hatte an sich die Bemerkung gemacht, dass ein heftiger Reizungszustand der Lunge, den er sich durch Chlordämpfe zugezogen, beim Einathmen von Aetherdämpfen mit eintretender Bewusstlosigkeit sogleich aufhörte, nachher aber wiederkehrte. JACKSON stellte vorläufig eine Reihe von Versuchen an, fand seine Vermuthung über die plötzliche Aufhebung jeder schmerzhaften Empfindung durch Aethereinathmung vollkommen bestätigt und übergab das Mittel seinem Freunde, dem Zahnarzte MORTON, zur Benutzung beim Ausziehen der Zähne. Die Operationen gelangen ohne alle Schmerzempfindung. Schnell verbreitete sich die Kunde von der wunderbaren Wirkung des anfangs geheim gehaltenen „Anodyne vapour“ unter den amerikanischen Aerzten. Dr. WARREN, in Boston, veröffentlichte das Mittel (16. Oct. 1846) und legte, nachdem er mittlerweile einige grössere Operationen an ätherisirten Kranken vorgenommen hatte, einen ausführlichen Bericht über seine erlangten Resultate (den 29. Nov.) in der Londoner medizin. Zeitung „English and foreign review“ nieder. Bald wurden eine grosse Anzahl Kranke in England, Frankreich und Deutschland den Aethereinathmungen mit verschiedenem Erfolge unterworfen. Die Ursache dieser Verschiedenheit lag in den mannichfaltigen Apparaten, in der Dauer der Einathmungen, der Qualität des Aethers und der Disposition der Operirten.

I. *Inhalationsapparat.* Da ein mit Aether an-

gefeuchtetes Tuch oder ein Schwamm nicht immer genügten, gab MORTON den ersten zusammengesetzten Apparat an. Dieser besteht aus einer gläsernen Kugel mit zwei Hälsen; in ihr befinden sich mit Aether getränkte Schwämme. An dem einen Halse der Kugel befindet sich der mit einem Mundstück versehene Inhalationsschlauch. Die andere Oeffnung dient zum Eintritt der Luft von aussen, wodurch das Verdünsten des Aethers befördert wird. Den Rücktritt der wieder ausgeathmeten Luft in die Flasche verhindert ein hinter dem Mundstück angebrachtes Ventil. — Unter den mannichfachen Apparaten, welche später construirt wurden, erhielt in Frankreich der nach dem MORTON'schen von CHARRIERE angegebene den Vorzug. Er besteht aus einer niedrigen, nach unten zu ausgebauchten Flasche. Ein durch den Hals bis nahe auf den Grund reichender Trichter dient zum Eingiessen des Aethers auf die in der Flasche befindlichen Schwammstücke, der Inhalationsschlauch steigt neben dem Trichter aus der Mündung der Flasche und steht mit einem ebenfalls ventilirten Mundstück in Verbindung*).

II. *Chemisches.* Der Schwefeläther (Aethyloxyd, Aether, $H^5\ C^4\ O$, AeO) wird gewonnen, indem man 5 Theile Alkohol (90%) mit 9 Theilen conc. Schwefelsäure mischt und destillirt, und dann von neuem immer wieder Alkohol zufliessen lässt,

---

*) Wir kamen in Leipzig bald von den complicirteren Apparaten ab und bedienten uns mit dem besten Erfolge einer grossen Rindsblase, die mit einem passenden Mundstück versehen war und vor dem jedesmaligen Gebrauche aufgeblasen wurde.

D. Uebers.

so dass sich der Kochpunkt immer ungefähr bei 140° erhält, bis 31 Th. Alkohol im Ganzen zersetzt worden sind. Man reinigt den erhaltenen rohen Aether von Alkohol und von schwefliger Säure durch Schütteln mit Wasser und Destilliren mit etwas Kalkhydrat; entwässert wird er durch Rectification über gebranntem Kalk.

Reiner Aether ist farblos, dünnflüssig, von einem eigenthümlichen höchst, durchdringenden, unangenehmen Geruch und süsslich kühlen Geschmack, spec. Gew. bei + 20° = 0,7155. Bei 24, 8° R. schiesst er in weissen glänzenden Blättern an und erstarrt bei — 36° R. vollkommen, bei + 28° R. kocht er. Der Aether lässt sich leicht entzünden und verbrennt mit leuchtender rusender Flamme; sein Dampf mit Luft gemengt und entzündet, explodirt heftig*). Er ist mit Alkohol in jedem Verhältnisse mischbar, löst $^1/_{36}$ seines Gewichts Wasser auf, während 10 Th. Wasser 1 Th. Aether lösen. Campher, Phosphor, Cautchouk, fette, äther. Oele, Chlormetalle, mehre Pflanzenbasen etc. werden von demselben aufgelöst.

Reiner Aether darf Lackmuspapier nicht röthen, muss, bei einer Temp. von 16° R. auf die Hand getropft, augenblicklich verdunsten, darf nicht fuselartig riechen, noch ätzend auf die Lippen wirken.

III. *Dauer der Einathmung.* — Die Meisten werden durch das Einathmen binnen 4—7 Minuten in einen Zustand von Gefühllosigkeit versetzt. Wird der Aether in schwachen Dosen angewendet, so bringt er eine leichte und kurze Aufregung hervor, bei längerer Dauer Trunkenheit

---

*) Man hüte sich deshalb in der Nähe eines Lichtes Aether auszugiessen; es sind auf diese Weise schon mehrmals Unglücksfälle vorgekommen.

D. Uebers.

und Delirium, dann Somnolenz, Unempfindlichkeit, Sopor, und, wenn man die Einathmung nicht sistirt, erfolgt endlich der Tod. Man muss daher immer mit Vorsicht zu Werke gehen. Einer der Assistenten muss immer den Kranken überwachen und dessen Puls beobachten. Da die Narcose immer eine gewisse Zeit nach Einstellung der Inhalation andauert, ist es unnütz den Kranken während der ganzen Dauer der Operation dem Aetherdampfe auszusetzen. Bei langwierigen Operationen lässt man, um die Gefühllosigkeit zu unterhalten, den Apparat von Zeit zu Zeit functioniren. Man zieht ihn stets von Neuem in Gebrauch, sowie sich Symptome von der Abnahme der Narcose offenbaren *).

Obgleich einige für die Aethernarcose begeisterte Chirurgen die Unempfänglichkeit gegen das Mittel gänzlich in Abrede stellen, so steht es doch fest, dass man, wenn auch nicht häufig, Individuen antrifft, die, trotz des reinsten Präparates und aller angewandten Mühe, über das Stadium der Exaltation nicht hinauszubringen sind oder auch, nachdem sie lange Zeit in demselben verweilten, plötzlich in einen besorgnisserregenden Grad von Sopor verfallen. Es möchte deshalb gerathen sein, die Einathmung, wenn sie nach 15 Minuten nicht das gewünschte Resultat haben sollte, lieber einzustellen.

IV. *Resultat hinsichtlich des Schmerzes.* —

---

*) Auf diese Weise hat der Uebersetzer öfters Kranke $^3/_4$ Stunde, ja 1 Stunde lang in einem Zustande vollkommner Gefühllosigkeit erhalten, ohne dass sich darnach die geringsten schädlichen Folgen gezeigt hätten.

Anfangs ist die Sensibilität gesteigert, sodann vermindert sie sich in dem Maasse, als der Blutkreislauf langsamer von Statten geht; endlich schwindet sie gänzlich, sobald der Puls langsam schlägt und die Kranken Asphyctischen gleich athmen. Alle Subjecte kommen jedoch nicht zu demselben Grad von Gefühllosigkeit; zwischen der Excitation, welche sich anfangs zeigt, und dem Stupor giebt es eine Menge verschiedener Nüancen. Die meisten Kranken werden völlig betäubt und haben bei der grössten und peinlichsten Operation nicht den geringsten Schmerz. Manche drücken durch Stimme und Geberde Schmerzen aus und wenn sie erwachen, vermögen sie keine Rechenschaft zu geben von dem, was sie empfanden; man möchte behaupten, dass in solchen Fällen eine Isolirung der Function der Nerven und der des Gehirns vorhanden gewesen sei, dass der Eindruck zwar stattgefunden, dieser jedoch von den Nervencentren nicht unterschieden, nicht analysirt werden konnte. Andere Aetherisirte haben ein verkehrtes Gefühl; sie fühlen statt des Wundschmerzes etwas ganz Anderes, bald an dem Orte, wo operirt wird, bald an einer entfernten Stelle. Noch Andere empfinden den Schmerz, schildern ihn aber sehr unbedeutend, dass er zur Operation in keinem richtigen Verhältnisse steht, sie empfanden von der Moxe nur eine vermehrte Wärme, von der Säge, die den Knochen zertrennte, nur eine unangenehme Erschütterung etc. Manche Individuen endlich leiden mehr, als im nicht ätherisirten Zustande.

V. *Wirkungen des Einathmens.* — Nach den

ersten Athemzügen stellt sich bei den meisten Kranken ein kurzer Husten, ein Gefühl von Erstickung ein; ihre Angst wird so gross, dass sie den Apparat vom Munde wegzureissen suchen; zuweilen ist man auch genöthigt, die Einathmung einen Augenblick zu unterbrechen. Später verwirren sich die Sinne, es erfolgen unregelmässige Gesticulationen, das Gesicht zeigt Unruhe, röthet sich, das Athmen findet schleuniger statt, der Kranke verliert das Bewusstsein von dem, was um ihn herum vorgeht und delirirt, doch hört er noch Alles. Plötzlich wechselt die Scene. Der Ausdruck der Müdigkeit und bald darauf der eines betäubungsähnlichen Zustandes verbreitet sich über das Gesicht. Der Kranke athmet langsamer und tiefer, er trinkt, so zu sagen, den Aether in langen Zügen, die Augenlieder bedecken das Auge, welches meist nach oben rollt. Häufig ist die Pupille dilatirt. Die Muskeln erschlaffen, der Kopf senkt sich zur Seite, die Arme fallen herab, die Beine gleiten vorwärts, der Rumpf sinkt zusammen. Kurz der Kranke bietet das Bild eines stark Betrunkenen dar. Er ist vollkommen unempfindlich, das Gesicht sieht bleich aus, bei vollblütigen Personen livid, ist mit kaltem Schweisse bedeckt; kühle Extremitäten, Respiration und Circulation sehr verlangsamt. Häufig schnarcht der Kranke, wie ein Apoplectischer, und über seine schlaffen Lippen fliesst Speichel. Bei einem höheren Grade erfolgt stertoröses Rasseln. — Alle diese Erscheinungen einer gelungenen Narcose treten binnen 4—6—8 Minuten auf; der gefühllose Zustand dauert gewöhnlich 8—10 Minuten. Ein damit

vertrauter Chirurg weiss mit Bestimmtheit den Zeitpunkt der vorhandenen Empfindungslosigkeit anzugeben und bedarf nicht erst des Stechens und Kneipens, um sich davon zu überzeugen. *Die vollkommene Erschlaffung der äussern Muskeln ist das Zeichen zum Beginne der Operation.*

Mit dem Nachlass des Aetherrausches kehren zuerst das Gehör und der Geschmack, dann die übrigen Sinnesthätigkeiten und das Bewusstsein zurück. Zuweilen erwacht der Kranke auch ganz plötzlich. Viele klagen noch einige Zeit über Eingenommenheit des Kopfes und üblen Geschmack; manche über Uebelkeit; die Meisten fühlen sich frei von jeder unangenehmen Nachwirkung des Aethers.

VI. *Physiologische Erklärung der Aetherwirkung.* Der Aetherdunst wird von den Capillargefässen der Lunge absorbirt; was weiter geschieht, darüber herrschen die verschiedensten Interpretationen. Die Einen sagen, dass der Aetherismus nichts Anderes sei, als ein Zustand von Trunkenheit oder Asphyxie, hervorgegangen aus einer anomalen Hämatose und daraus folgender mangelhafter Erregung des Nervensystems; die Andern versichern, dass der Aether, statt auf das Blut, seinen Einfluss direct auf die Nervencentren ausübe, wie Stickstoff und Kohlensäure.

Prof. Pleischl stellt die Ansicht auf, der Aether wirke erhärtend auf das Albumin, auflösend auf die Fette des Gehirns und erzeuge durch die Behinderung der Respiration eine Anhäufung von Cholestearin (?!). Eine ähnliche, vage Hypothese von Auflösung des Fettes der Nervenprimi-

tivfasern sprechen HARLESS und BIBRA aus; der Wahrscheinlichkeit näher kommt wohl die physikalische Erklärungsweise. Der in Gasform in das Blut aufgenommene und zu den Centralorganen des Nervensystems geleitete Aether (ebenso das Chloroform) dehnt die Gefässe bedeutend aus, stört darin den Blutumlauf und drückt auf die genannten Organe, hemmt ihre Functionen und vermag sie endlich ganz zu lähmen. Dass aber die Symptome dieser Störung nicht in allen Gebieten des Nervensystems gleichzeitig und mit gleicher Stärke auftreten, könnte wohl seinen Grund zunächst darin haben, dass die einzelnen Centralorgane, vermöge ihrer verschiedenen anatomischen Constitution, einwirkenden Einflüssen auch verschiedenen Widerstand leisten. —

VII. *Tödliche Wirkung.* Unter den drei häufig erwähnten Todesfällen nach Einathmung des Aethers von Dr. JOBERT, Dr. NUNN in Colchester und Dr. ROBBS in Spittlegat (Grafsch. Lincoln) ist wahrscheinlich nur der letztere auf Rechnung des Mittels zu bringen. Er betrifft eine 21jährige Frau, welche die Tage vor der Operation zwei Probeinhalationen vorgenommen hatte, und vor der Operation selbst 10 Minuten dem Aetherdunste ausgesetzt wurde. Als sie bei den ersten Schnitten aufschrie, setzte man den Apparat noch einige Zeit an. Man exstirpirte eine Geschwulst (wahrscheinlich ein Lipom) an der innern Schenkelseite. Blutverlust höchst unbedeutend. Es blieb ein Gefühl von Mattigkeit, Taubheit im Rücken und Schenkeln, gehinderte Bewegung zurück. 40 Stunden nach der Operation erfolgte der Tod. Die mit der Untersuchung der Leiche beauftragten

Wundärzte erklärten, dass die Frau an den Wirkungen des Aethers gestorben sei. Man fand Blutüberfüllung der Gefässe der Hirnhaut über den vordern Hirnlappen, ungewöhnlich dünnflüssige Beschaffenheit der gesammten, nach Schwefeläther riechenden Blutmasse.

Prof. Bouisson (Gaz. med. 1849 Fevr.) fügte den obigen lethalen Fällen 2 andere hinzu. —

Gegen die höheren, gefahrdrohenden Grade der Narcose wendet man frische Luft, Besprengen mit kaltem Wasser, Einblasung von Luft in die Lungen an; vor Allem entferne man den die Stimmritze verschliessenden Schleim.

CAP. II. Chloroform.

Nach den ersten Nachrichten über die anästhetische Wirkung der Schwefelätherinhalation fand sich Flourens in Paris veranlasst, an Thieren Versuche mit andern, verwandten Aetherarten anzustellen und fand, dass der weit flüchtigere Salzäther in seiner Wirkung der des Schwefeläthers am nächsten komme, schneller verdünste und somit eine schnellere und leichtere Betäubung hervorbringe; dass aber das Chloroform eine noch entschiedenere Wirkung habe. (Comptes rend. der franz. Acad. d. Wissensch. 1847. tom. XXIV.) Fast gleichzeitig wandte Bell, im Middlesex-Hospital in London, mit dem vortrefflichsten Erfolge das Chloroform bei chirurgischen Operationen an, dazu veranlasst durch eine Notiz des Dr. Pereira über den damals allgemein in London aus Chlorkalk und Alkohol bereiteten „Chloric ether“. Dies machte kein Aufsehen. Alles war durch den Schwefeläther zufrieden

gestellt. Später erst wurde man des Aethergeruchs überdrüssig. *Prof.* SIMPSON versuchte Salzäther, Salpeteräther, Benzin, Jodoform etc. und endlich mit glücklichem Erfolge das Chloroform. Im Nov. 1847 legte er der medic.-chirurg. Gesellschaft eine Abhandlung vor über 80 theils chirurgische, theils geburtshilfliche Fälle, bei denen Chloroform mit grossem Vortheile zur Narcose benutzt worden war.

Das neue Betäubungsmittel machte bald die Runde durch viele englische und französische Journale, wozu nicht wenig beitragen mochte, dass DUMAS aus Paris, dem die Chemie die Kenntniss der stöchiometrischen Constitution und den Namen des Chloroform verdankt, bei den Versuchen SIMPSON's zugegen war.

Chemisches.

Wenn Chlor auf Weingeist ($H^6 C^4 O^2$) einwirkt, so entzieht es demselben zunächst H, indem sich Salzsäure erzeugt, zugleich tritt aber auch H mit O verbunden als Wasser aus und an deren Stelle verbindet sich, je nach dem obwaltenden Umständen, bald mehr bald weniger Cl mit C und H, wodurch verschiedene Arten s. g. Chloräthers (Chlorätherin, Chlorätheral, Chloral etc.) entstehen. Kommt nun eine alcalische Salzbasis mit in Reaction, so verbinden sich C und H sowohl mit O, als auch mit Cl gerade in demselben Verhältnisse, in welchem sie in der Ameisensäure ($C^2 H O^3$ oder FoO^3) verbunden sind, nämlich als $C^2 H$ (Liebig's Formyl d. h. hypothetisches Radical der Ameisensäure, die daher auch „Formylsäure" genannt wird). Das Formyl verbindet sich nur theilweise mit der alcalischen Basis, womit der Chloräther zersetzt wird, ein anderer Theil giebt mit Cl unser Chloroform $C^2 H Cl^3$.

Soubeiran gab eine einfachere Bereitungsweise des Chloroform an: 10 Pfund Chlorkalk werden mit 60 Pfund Wasser und 2 Pfund Alkohol destillirt, das übergegangene rohe Chloroform reinigt man durch Schütteln mit einer schwachen Lösung kohlensauren Natrons vom freien Chlor, setzt dann Chlorcalcium hinzu und rectificirt es durch De-

stillation im Wasserbade zu möglichster Befreiung von Alkohol und Wasser.

Das reine Chloroform muss klar sein, darf in Wasser getropft dasselbe nicht trüben und muss in krystallhellen Tröpfchen tagelang darin verbleiben, ja selbst in einer Mischung von gleichen Theilen Wasser und Schwefelsäure muss sich dasselbe Resultat ergeben; auch darf es nicht brennen. Verunreinigung mit Chlor entdeckt man durch salpetersaures Silberoxyd, durch welches reines Chloroform *nicht* getrübt wird; mit Salzsäure verunreinigt röthet es Lackmuspapier, erregt auf der Haut unangenehmes Brennen (manchmal Blasen) und hinterlässt einen weisslichen Flecken. Die Unterchlorigsäure reagirt ebenso, nur bleicht sie das geröthete blaue Lackmusspapier.

Soubeiran und Mialhe (Journ. d. Pharm. et Chim. tom. XVI. 1849) machen darauf aufmerksam, dass im Handel 2 Arten von Chloroform vorkommen: das Aethyl-Chloroform, aus Alkohol, und Methyl-Chloroform aus Holzgeist bereitet. Letzteres bringe, eingeathmet, Unwohlsein, Kopfweh, Uebelkeit und manchmal Erbrechen hervor. Diese Verschiedenheit rühre von einem Gehalt an eigenthümlichen, brenzlich-ätherischem Oele her (denn in reinem Zustande seien beide identisch). Da dieses, dem thierischen Körper nachtheilige „gechlorte Oel“ schwer durch Reinigung zu entfernen sei, so sei das Alkohol-Chloroform vorzuziehen, in welchem sich diese Substanz nur in sehr geringer Menge befinde.

Eines besonderen *Apparates* zur Anwendung des Chloroform bedarf man nicht. Man tröpfelt es auf ein tutenförmig zusammengelegtes Schnupftuch oder besser in eine Tute von Kautschuk, in welcher sich etwas Watte befindet.

Die *Dauer* der Einathmung, welche zur Erzielung einer ergiebigen Narcose nothwendig ist,

schwankt zwischen $^1/_2$—5 Minuten; am häufigsten genügen 1—2 Minuten.

Die mittlere hierzu erforderliche *Gabe* beträgt ʒj —jj. Oft genügen ʒβ. Die Reinheit des Präparats trägt hierzu viel bei.

Man *nehme* das Chloroformisiren stets erst *nach Vollendung der Digestion vor;* suche *den Kranken* so viel als möglich vor der Operation zu *beruhigen* (weil bei ruhiger Einathmung die Narcose schneller eintritt); man führe *gleich bei den ersten Athemzügen* den Lungen so *viel Chloroform* als möglich zu, *sistire die Inhalation sofort* nach Eintritt der Muskelerschlaffung (denn man muss bedenken, dass die Narcose nach Entfernung der Tute immer noch um einige Grade steigt) und *beginne nicht* die Operation, bevor der Kranke vollständig betäubt ist.

Das Chloroform hat *vor dem Aether* unstreitig *folgende Vorzüge:*

1) *Athmet sich* das Chloroform *leichter* ein, denn es riecht und schmeckt angenehmer;

2) sind zur Erzielung der Betäubung weit *kleinere Gaben* Chloroform nöthig;

3) bewirken diese kleineren Gaben in *kürzerer Zeit* eine *vollständige Betäubung*, da *das Stadium der Exaltation* (was beim Aether oft so lästig und langwierig erscheint) *nur sehr flüchtig und oft kaum bemerkbar auftritt;*

4) führt es mit *grösserer Sicherheit und weniger* unangenehmen *Neben- und Nachwirkungen* zum Ziele.

Die Freude und der Jubel über dieses allen Wünschen entsprechende anästhetische Mittel wurden bald getrübt durch mehrere *Todesfälle,* welche,

laut der englischen und französischen Presse, der Gebrauch desselben nach sich gezogen hatte. Dieselben mehrten sich auf eine erschreckende Weise. Während man den Tod nach der Aethereinathmung erst nach mehreren Stunden, ja Tage darnach, beobachtet hatte, erfolgte er nach Chloroform *mit einer verzweiflungsvollen Schnelligkeit.*

Der *Leichenbefund* zeigte stets eine beträchtliche Menge von Luftblasen im Blute, das Herz häufig schlaff, welk, mit schäumigem Blute gefüllt oder ungewöhnlich leer, die Nerven des Gehirns, besonders der Basis, oft von schwarzem flüssigen Blute strotzend, zuweilen Hyperämie der Lungen; übrigens fehlt der Geruch des Chloroforms sowohl in den Geweben, als auf der Oberfläche des Körpers.

Die Gegner der Anästhesie sammelten die veröffentlichten Todesfälle ohne alle Kritik, dem Leser fehlte meist die klare Einsicht in den wahren Thatbestand und so musste nothwendigerweise unter den Chirurgen eine gewisse Aengstlichkeit bei Anwendung des Chloroforms immer mehr Raum gewinnen. Es war daher sehr wünschenswerth, das betreffende Material zu sichten. Dr. Nicolas Berend („zur Chloroform - Casuistik"; Hannover 1850) unterzog sich dieser mühsamen Aufgabe. Derselbe sammelte 48 Fälle, beschrieb sie so genau als möglich, und theilte sie in folgende Rubriken:

1) Todesfälle, die mit grosser Wahrscheinlichkeit der Chloroformanwendung bei Operationen zuzuschreiben sind. Ihre Zahl beläuft sich auf 11, und zwar 4 aus England, 3 aus Frankreich, 3 aus Amerika, 1 aus Deutschland.

2) Todesfälle, deren Abhängigkeit vom Chloroformgebrauche zweifelhaft erscheint, 10 an der Zahl, 2 aus Deutschland, 3 aus Frankreich, 1 aus Italien, 3 aus England, 1 aus Ostindien.

3) Todesfälle in Folge unvorsichtigen Selbstgebrauchs des Chloroforms. 4 Fälle aus England und 1 aus Amerika.

4) Todesfälle, die mit grosser Wahrscheinlichkeit als unabhängig vom Chloroformgebrauch zu betrachten sind. 4 aus England, 3 aus Frankreich, 2 aus Deutschland.

5) Todesfälle, die nur angedeutet sind. Es finden sich deren 5 aus England, 2 aus Frankreich, 2 aus Deutschland.

Mag auch eine derartige Zusammenstellung, sowie schon früher der Ausspruch der von der medicinischen Nationalakademie zu Paris niedergesetzten Commission (Oct. 1848), das in eigener Praxis gewonnene Vertrauen des Chirurgen wieder befestigen, mag er auch überzeugt sein, dass die Summe der tödtlich abgelaufenen Fälle der Chloroformanwendung und der unschädlich gebliebenen sich kaum wie 1: 100,000 verhalte, immer wird ihm doch das unerwartete und meist unerklärliche Eintreten des unglücklichen Ausganges vor der Seele schweben und ihn dringend auffordern, nach einer gefahrloseren Anästhesirungsmethode zu suchen. Eine solche scheint nun darin gefunden worden zu sein, dass man dem bei Weitem weniger gefährlichen Schwefeläther die Hauptrolle bei der Herbeiführung der Narcose einräumt und die langsamere und nicht selten unsicherere Wirkung desselben durch Beimischung des flüchtigeren Chloroforms zu corrigiren strebt.

Jos. Weiger, erster Armenzahnarzt in Wien, wendete in seiner eigenen ausgebreiteten Praxis sowohl, als bei vielen Operationen der beschäftigtsten Chirurgen Wiens, die ihm die Anästhesirung übergaben, seit 2 Jahren eine *Mischung* aus $^9/_{10}$ *reinem Aether und* $^1/_{10}$ *Chloroform an.* Dieselbe riecht angenehmer, lässt sich leichter athmen und führt die Narcose schneller herbei, als der blosse Aether. Nur bei kachectischen und zu Schlagfluss geneigten Personen zieht W. die Anwendung des reinen Aethers vor, während er bei langwierigen Operationen die erste Narcose mit dieser Mischung, die folgenden aber mit reinem Aether vornimmt. Man kann zwar das *Verhältniss des Chloroforms zum Aether steigern*, aber je mehr Chloroform beigemischt wird, desto grössere Vorsicht ist nöthig, *nie* aber darf das Chloroform *mehr als den vierten Theil* betragen.

Als W. seine „Beweise der Unschädlichkeit des Schwefeläthers (Wien 1850)“ herausgab, zählte er 20000 Fälle, in denen er eine vollständige, niemals schädlich wirkende Narcose nach dieser Methode beobachtet hatte. Dem Werkchen sind die glänzendsten Zeugnisse von Aerzten und Nichtärzten beigefügt. Vor ungefähr einem Monate war jene Summe laut eines ausgegebenen Verzeichnisses sämmtlicher Fälle, bis auf 39,000 gestiegen, eine Zahl, die ausser diesem Wiener „étheriseur par excellence“ wohl schwerlich Jemand aufzuweisen vermöchte.

Weiger's Inhalations-Apparat besteht in einer grossen Blase aus Goldschlägerhäutchen, an deren obern Ende eine aus Kartenpapier, von innen mit Wachstaffet, von aussen mit farbigem Leder überzogene, dem Gesichte angepasste Larve befestigt ist, die bequem Nase und Mund umschliesst. In der Mitte der Blase nach vorn oder nach der Seite befindet sich eine kleine Oeffnung, in welcher ein beinerner Ring angebracht ist. Die Blase muss vor dem Gebrauche mit reiner atmosphärischer Luft angefüllt werden. Dann giebt man sie dem Patienten in die Hand, damit er sie selbst zum Munde führe und sich mit dem Einathmen vertraut mache. Hierauf giesst man mittelst eines Tropfglases oder eines kleinen Trichterchens durch die erwähnte Oeffnung der Blase so viel von der Mischung, als nöthig ist und lässt den Patienten tief einathmen *).

---

*) Als Weiger im vorigen Winter in Leipzig war, hatte ich, bei 2 grösseren Operationen des Herrn Prof. Francke, Gelegenheit, mich von der Vortrefflichkeit seiner Anästhesirungsweise zu überzeugen. Ich wendete seitdem die besprochene Mischung (aus $^5/_6$ Aether und $^1/_6$ Chloroform) bei 25 meist bedeutenderen Operationen an, und führte gewöhnlich binnen 4—6 Minuten eine ergiebige, dem Zwecke vollkommen entsprechende Narcose herbei.

D. Uebers.

Dritter Abschnitt.

Chirurgisches Verfahren, Blutungen zu stillen.

Die Blutungen sind entweder symptomatische oder traumatische. Die ersteren entstehen theils nach Abfall eines Schorfes, theils in Folge von Veränderungen oder Congestionen der organischen Gewebe. Was die Gefahr der Blutungen betrifft, so richtet sich dieselbe nach der Qualität des ergossenen Blutes, nach dem Caliber des betheiligten Gefässes, nach der Schnelligkeit des Blutaustrittes und dem Kräftezustand des Kranken.

CAP. I. Capilläre Blutung.

Die Capillargefässe werden durch die Zusammenziehung der getrennten Gewebe comprimirt und hören dann gewöhnlich auf, zu bluten. Bei manchen Individuen jedoch währt der Blutaustritt, aus irgend einer krankhaften Diathese, fort. Oft erscheint auch diese Blutung wieder, wenn der Kreislauf seine ganze Energie wieder erlangt hat. Eine mässige Blutung führt eine Entleerung der Theile herbei und verändert die Intensität der Entzündung. Dies bewog DUPUYTREN, den Verband bei Amputationen 1—2 Stunden aufzuschieben. Die blutende Oberfläche wird während dieser Zeit, nur mit einer einfachen Compresse bedeckt, der Luft ausgesetzt. — Dringt das Blut aus einer fungösen oder erectilen Geschwulst, so kann man oft nur durch Abtragung die Hämorrhagie hemmen.

Bei derlei Blutungen sind besonders kältende Mittel und die Cauterisation anzuwenden, sobald man nicht die Quelle direct verstopfen kann.

Kältende Mittel: Kaltes Wasser, Eis, Wasser mit Alkohol, Wasser mit Aether, Schmuker'sche Mischung Kampferpulver zwischen 2 nasse Stück Leinewand eingestreut, die man nach Verdunstung des Wassers wieder anfeuchtet.

Absorbirende Mittel: Charpie, feiner trockner Waschschwamm, Wundschwamm, Spinngewebe, pulverisirtes Gummi arabicum und Colophonium.

Adstringirende Mittel: in Pulverform, wie der Alaun, oder flüssig, wie die Auflösungen von schwefelsaurem Kupfer, Alaun, Essig mit Wasser, Citronensaft, Kreosotwasser, aqua Binelli etc.

Caustische Mittel: Höllenstein (bes. bei Blutegelstichen) und Schwefelsäure (bei Excision des Gebärmutterhalses).

Das Glüheisen, wenn es nur halbheiss aufgesetzt worden ist oder zu diesem Hitzegrade erst während der Cauterisation herabsinkt, klebt an den Schorf an, nimmt ihn mit weg, und die Blutung dauert fort; bildet es nur einen dünnen Schorf, so fällt dieser sehr bald ab und es blutet von Neuem. Deshalb muss das Glüheisen stets weissglühend angewendet und, wenn es noch roth ist, zurückgezogen werden. Wirkte es zu oberflächlich, so muss man ein zweites nach denselben Regeln aufsetzen.

CAP. II. Venöse Blutung.

Die Structur der Venen, ihre Klappen, der Mangel des Blutimpulses in Folge der Herzcontractionen, ihre Eigenschaft, nach der Entleerung zusammenzufallen, machen, dass diese Blutungen nur wenig zu fürchten sind. Die Fälle ausgenommen, wo eine grosse Vene verletzt ist und unterbunden werden muss, reichten gewöhnlich eine momentane Compression, Aufschlagen von kaltem Wasser zur Stillung der Blutung hin.

CAP. III. Arterielle Blutung.

Die Hauptmittel, diese Blutungen zu hemmen sind: die Compression, die Unterbindung und die Torsion.

§. 1. Die Compression.

Die Compression ist eine *mittelbare*, wenn die Arterie von dem comprimirenden Körper durch dazwischenliegende Gewebe getrennt ist, und eine *unmittelbare*, wenn sie direct auf das Gefäss ausgeübt wird. Sie bezweckt, den Blutlauf in der comprimirten Arterie einstweilen zu unterbrechen oder definitiv aufzuheben, wesshalb sie angewendet wird, entweder um einer Blutung vorzubeugen oder dieselbe definitiv zu stillen. Man führt nun die Compression auf verschiedene Weise aus: man comprimirt die Arterie in einer grösseren Strecke, durch Binden und graduirte Compressen, oder auf einem bestimmten Punkte, mittelst des Fingers, eines Stempels (gestielten Tourniquets) oder einer Pelotte. Die letzteren Mittel wählt man, wenn es auf momentane Compression während einer Operation ankommt.

Regeln: 1) Die Arterie muss oberflächlich und nahe an einer resistenten Fläche liegen, die als Stützpunkt benutzt werden kann.

2) Man vermeide, so viel als möglich, den Druck auf die Nachbarvenen.

3) Man muss die Lage, Tiefe, Richtung und Beweglichkeit der Arterie kennen.

4) Man drücke das Gefäss senkrecht gegen den Knochen: um dies auszuführen, muss das-

selbe zuweilen in eine andere Lage gebracht werden.

5) Man untersuche zuerst die Pulsation der Arterie, comprimire dann allmälig, bis die Gefässwände vollkommen an einander liegen und controlire zu gleicher Zeit die Pulsation einer tiefer nach unten gelegenen Arterie; eine gute Compression hängt weniger von der Stärke des Druckes als von dessen Richtung ab.

6) Der damit beauftragte Assistent muss so gestellt sein, dass er die verschiedenen Acte der Operation verfolgen und nach Willkür die Compression vermindern oder gänzlich aufheben kann, im Falle der Operateur zur Entdeckung einer schwer aufzufindenden Arterie einen Blutstrahl nöthig hätte.

7) Die Compression muss bis nach der Unterbindung fortgesetzt werden.

8) Der Assistent setzt seinen Daumen quer auf die Arterie, wenn dieselbe wenig beweglich ist, wie z.B. die a. subclavia und cruralis. Bedient er sich der gebeugten Finger, wie bei der a. brachialis, so umfasst er den Oberarm mit voller Hand, drückt mit den 4 letzten Fingern nach dem Verlaufe der Arterie und zu gleicher Zeit mit dem Daumen auf den diametral entgegengesetzten Punkt des Gliedes: die Abnahme und das Verschwinden des Pulses an der a. radialis zeigt an, ob die Compression hinreicht.

Bei der Compression mit dem Daumen wirken der Ober- und Vorderarm, durch die Contraction ihrer Muskeln, und die Last des Oberkörpers. Zieht man die übrigen Finger in Gebrauch, so fungiren nur die Beugemuskeln derselben. Auch

üben nicht alle Finger die Compression auf gleiche Weise aus und es ist eigentlich nur der Mittelfinger, der die Arterie geschlossen hält; nach kurzer Zeit ermüdet die Hand, fängt an zu zittern, die Finger schlafen ein und der Assistent wird genöthigt, seine linke Hand mit der rechten zu unterstützen, oder die erste an die Stelle der zweiten zu bringen, oder sich ganz ablösen zu lassen. In diesem Falle darf er den Druck nicht eher aufheben, als bis die darüber angebrachte Compression dem Zwecke vollkommen entspricht.

Die Compression mittelst der Pelotte, des Stempels oder eines mit Leinwand umwickelten Schlüsselringes ist eine blinde zu nennen, da der Assistent sich dabei des arteriellen Pulses nicht bewusst ist. Wenn sich das Instrument verrückt, muss sogleich der Daumen oder Mittelfinger dessen Stelle ersetzen.

Während der Operation comprimirt man die Mündungen der blutenden Arterien mit der Fingerspitze oder man fasst sie mit kleinen Pincetten, die man, bis der Operateur im Stande ist, eine Ligatur anzulegen, in der Wunde liegen lässt. Eine solche Pincette mit doppelter Kreuzung hält sich von selbst geschlossen; sie ist sehr leicht und nur 1 " lang: man muss deren mehrere zu seiner Disposition haben. Taf. XX, Fig. 12 und 13.

Bei Lappenamputationen comprimirt man mit dem Daumen und den übrigen Fingern den Lappen, in welchem sich die Arterie befindet.

A. *Das Knebel-Tourniquet* (von Morel im Jahre 1674 erfunden) kann man sich überall herstellen. Es besteht aus einer Pelotte (oder einer zusammengerollten Binde), die in der Mitte eines Ban-

des angenäht ist. Die Pelotte applicirt man im Verlaufe des Gefässes, legt auf den entgegengesetzten Punkt eine Hornplatte oder ein Stück Pappe und darüber einen hölzernen Knebel (Drehstock). Das Band wird nun auf der Platte gebunden und mittelst des Knebels zusammengedreht. Auf diese Weise kann man die verschiedensten Grade der Compression ausüben und befestigt dann ein Ende des Knebels mit dem durch dasselbe gezogenen Bindfaden. Taf 5. Fig. 2 A.

Für den Gebrauch im Felde hat Henkel die Morel'sche Vorrichtung in Stand gesetzt; sie ist unter dem Namen des Feld-Tourniquets bekannt. Die ovale Platte (Fig. 2 B.) ist von schwarz lackirtem Leder, durch ihre beiden Spalten ist das seidene, gewirkte Band gesteckt, an einem ihrer Enden ist das Bändchen angebracht, welches den Knebel halten soll. An dem Bande befindet sich eine lederne, gepolsterte Pelotte, die mit einer Oehse beweglich ist. Zur Befestigung des Ganzen um den Arm dient eine Schnalle.

Dieses für die Dauer einer Operation nützliche Instrument kann nicht auf längere Zeit angewendet werden, ohne die darunter liegenden Theile zusammen zu schnüren. An seine Stelle traten deshalb andere Compressorien, die nur auf zwei einander entgegengesetzte Punkte des Gliedes drücken und nicht durch zirkelförmige Compression den Blutkreislauf völlig aufheben.

B. *Das Tourniquet* von *L. Petit.* Taf. V, Fig. 3. Es wird durch zwei auf messingene Platten genähete Pelotten gebildet. Die eine Platte, welche die Compressionspelotte trägt, wird durch eine Stellschraube und zwei Leitstäbe dirigirt, die sich in eine dritte Metallplatte einfügen. Die entgegengesetzte Pelotte ist beweglich an einem Gurte angebracht, der um die ganze Vorrichtung

herumgeht und seitwärts mit einer Schnalle befestigt wird. Wenn nun das Glied in die von dem Gurte gebildete Schlinge gebracht und die Compressionspelotte auf der Arterie, die andere Pelotte auf der entgegengesetzten Seite des Gliedes angelegt worden ist, so braucht man nur die Schraube zu drehen, um die Pelotten einander zu nähern und die Compression zu steigern oder zu vermindern.

Auf der Taf. V, Fig. 4, b, comprimirt das Tourniquet die Cruralarterie auf dem Schambogen, wo es an eine die Hüften umgebende Zirkelbinde, d, durch eine Longuette befestigt ist*). Dieses Instrument hat den späteren Tourniquets als Modell gedient; bei dem DUPUYTREN'schen Compressorium (Taf. V, Fig. 5 und 4 c.) wird der Contentiv-Gurt durch einen dem Bruchbande analogen Metallbogen ersetzt. Dieser Bogen lässt sich willkührlich vergrössern, indem man, nach Aufdrehen der kleinen Schraube c, die übereinander liegenden Metallstreifen nach entgegengesetzten Richtungen hinschiebt. An den beiden Enden des Bogens sind zwei Pelotten angebracht, von denen die

---

*) Bekanntlich pflegt man das Schraubengestell (mit einer untergelegten Compresse) auf die äussere Seite des Gliedes und die freie Pelotte auf die Arterie zu setzen. Malgaigne, der mit dem Verf. hinsichtlich der Beschreibung des Verfahrens ganz übereinstimmt, äussert sich darüber folgendermaassen: „Einige haben geglaubt, dass die freie Pelotte auf die Arterie aufgesetzt werden müsse, der Herausgeber der B. Petit'schen Schrift ist in diesen Irrthum verfallen, der der Construction neuer Tourniquets zur Basis gedient hat, wie dem von Percy. Die so angestellte Compression ist schwer und unsicher."

Der Uebersetzer.

Taf. V.

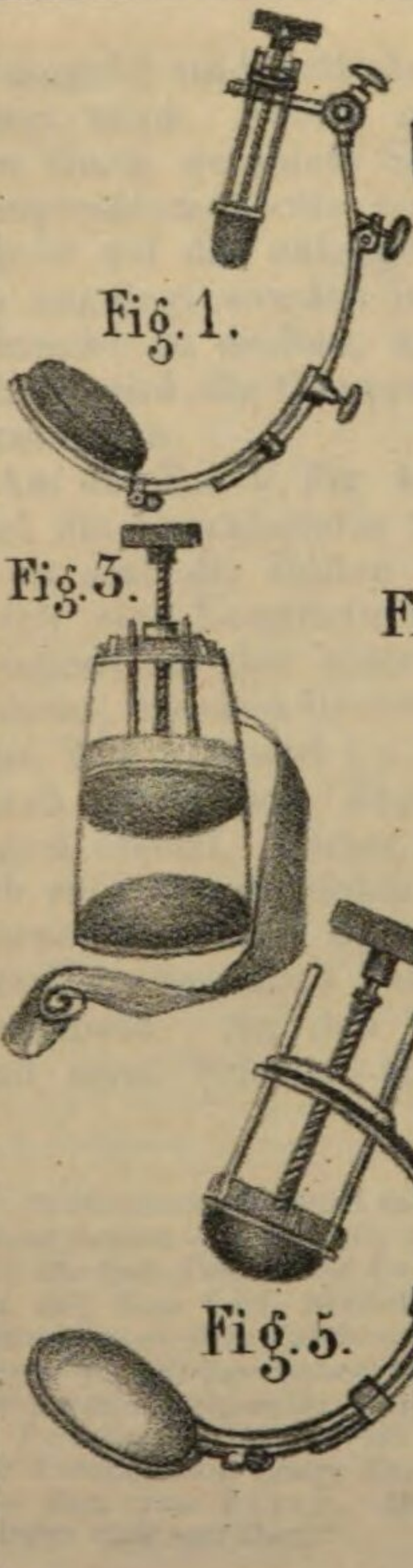

Fig. 1.

A

Fig. 2.

B

Fig. 3.

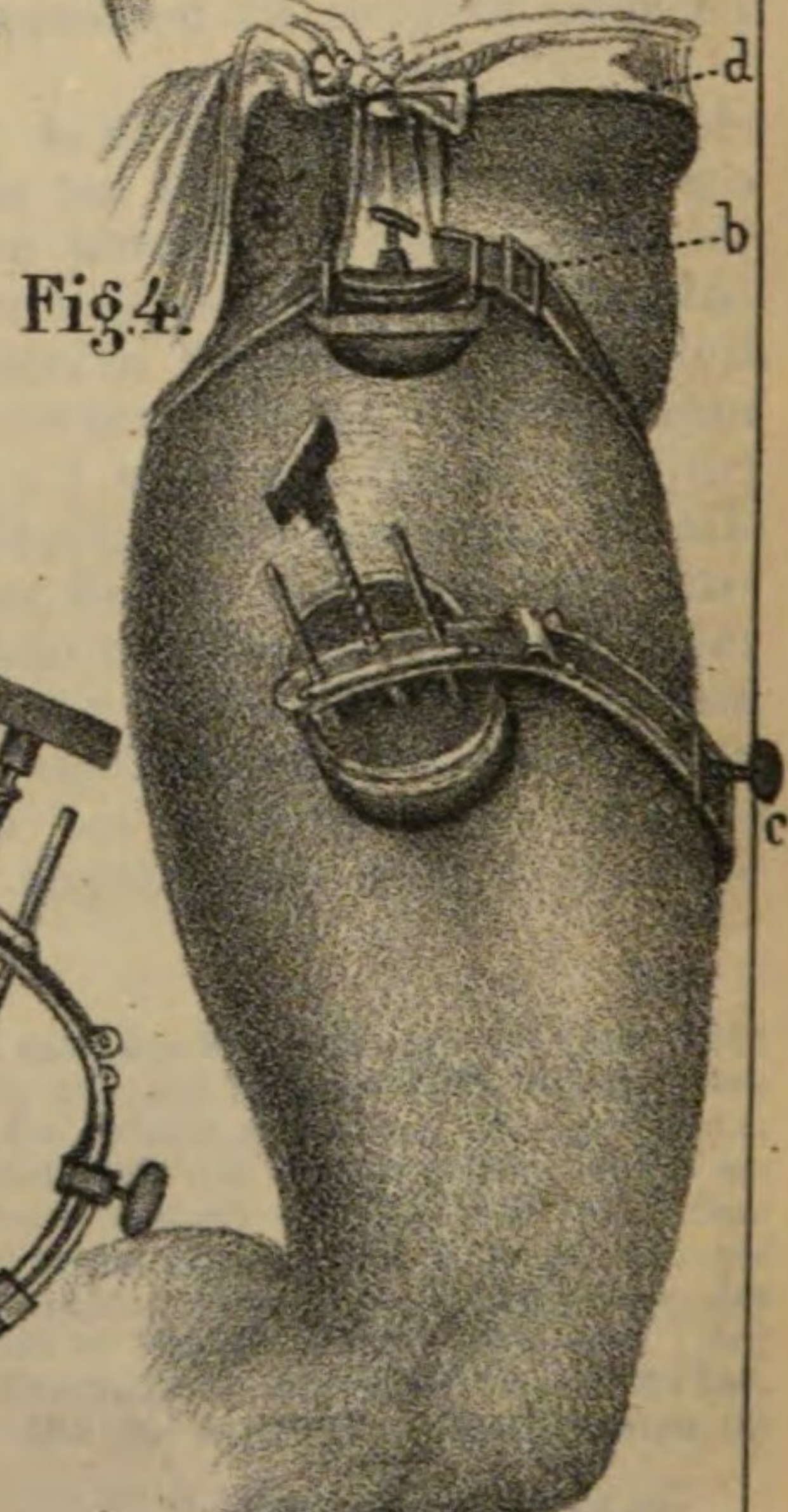

Fig. 4.

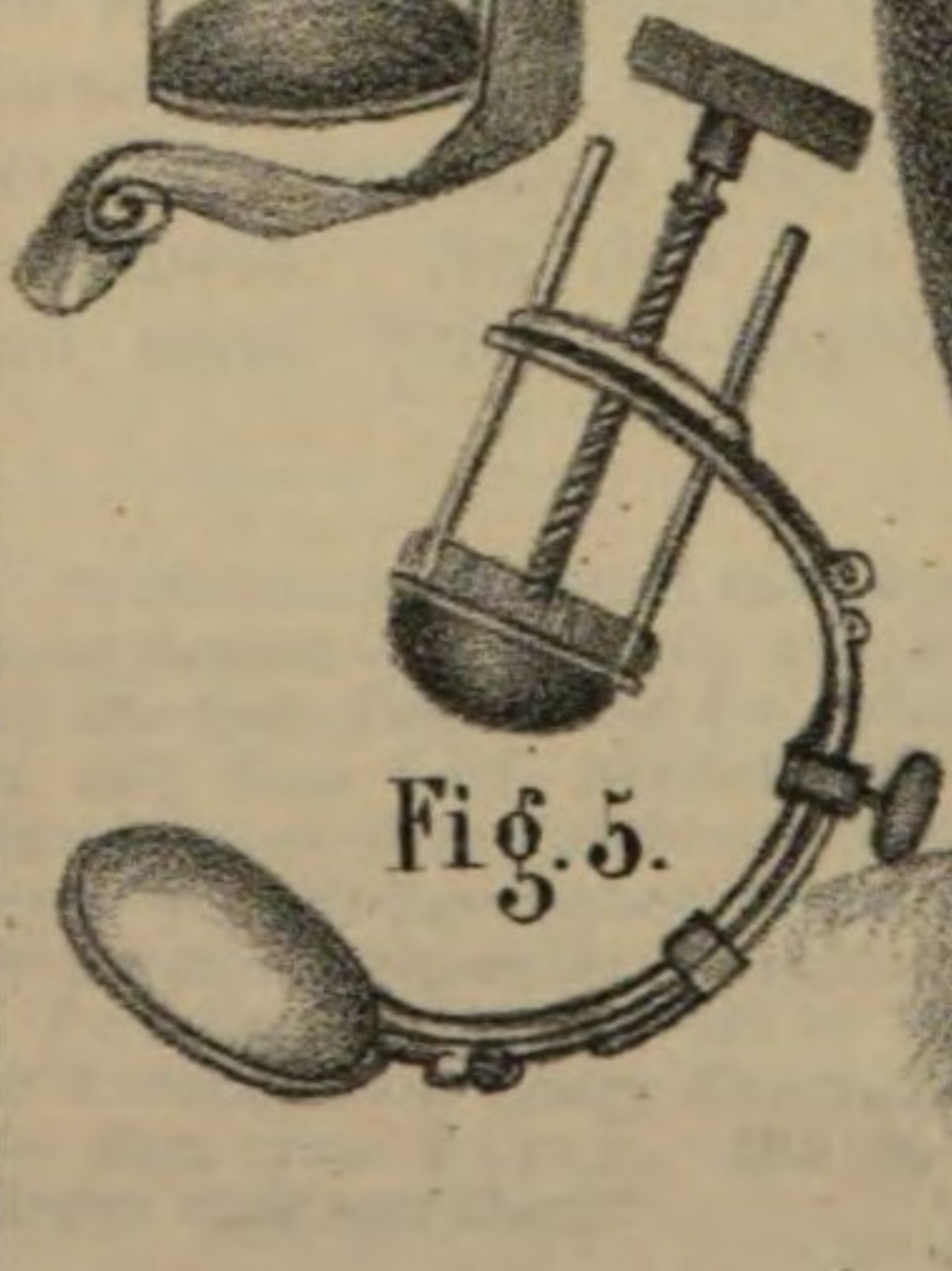

Fig. 5.

Compressions-Pelotte durch eine lange Schraube der gegenüberliegenden genähert werden kann.

Dieses Instrument beschränkt die beiden nothwendigen Punkte, während der Gurt von PETIT's Tourniquet die ganze Circumferenz des Gliedes zusammendrückt. In der Fig. 4, c, ist DUPUYTREN's Compressorium am mittleren Theile der Cruralarterie angebracht.

Sehr gebräuchlich ist auch das Schrauben-Tourniquet von B. Bell. Dasselbe unterscheidet sich vom abgebildeten Petit'schen besonders dadurch, dass der Gurt über an dem Gestelle angebrachte Walzen geht und die Stellstäbe nebst dem Druckkissen, an der unteren Platte des Gestelles, fehlen. Letzteres kommt auf die äussere Seite des Gliedes und wird mit einer Compresse unterpolstert.

BOURGERY hat für die art. carotis communis ein Compressorium angegeben, welches durch Fig. 1 dargestellt wird. 1) Die durch die lange Schraube bewegbare Pelotte ist sehr schmal und kann tief in den Ansatz der m. scaleni hineingetrieben werden. 2) Der Bogen lässt sich vergrössern und verkleinern, und man vermag mittelst eines durch eine Druckschraube befestigten Kreisgelenks, der kleinen Pelotte alle möglichen Richtungen zu geben.

C. *Compressionsverfahren bei besonderen Arterien.* — Die Arterien des Gesichts und Schä-

---

Taf. V, Fig. 1. Compressorium von Bourgery, für die carotis communis. Fig. 2 A. Knebeltourniquet von Morel, von Henkel, B, modificirt. Fig. 3. Petit's Tourniquet. Fig. 5. d. Kreisförmige Bandage, welche um die Hüften geht und dem Petit'schen Tourniquet, b, bei Compression der Cruralarterie als Haltpunct dient, c. Dupuytren's Compressorium, am mittleren Theile der Cruralarterie angebracht. Fig. 5. Compressorium von Dupuytren.

dels sind leicht zu comprimiren, da die Knochen überall einen Stützpunkt darbieten. —

1) *Arteria subclavia.* Sie kann nur auf der ersten Rippe, ausserhalb der Scalenen, mittelst einer gestielten Pelotte comprimirt werden. BOURGERY hat ein complicirtes Instrument erfunden, das eine permanente Compression dieser Arterie zu unterhalten vermag.

2) *Arteria axillaris.* Die der Compression so wenig zugängliche Arterie kann nur bei magern Subjecten gegen die zweite und dritte Rippe angedrückt werden. In der Achselgrube ist sie auf dem Kopfe des Oberarmknochens zu comprimiren.

3) *Arteria brachialis.* — Dieses Gefäss lässt sich in der ganzen Strecke seines Verlaufs comprimiren. Oben, unterhalb der Sehne des m. pectoral. min., ist der Druck auf dasselbe schmerzhaft, denn er trifft ausserdem noch die v. brachialis, basilica, den n. medianus, ulnaris, radialis und die beiden n. cutanei. Wenn man die Wahl hat, so verdient die Compression am unteren Theile der Arterie den Vorzug; hier verläuft dieselbe von jenen Nerven getrennt und hat nur den n. medianus zum Begleiter.

Die isolirte Compression der Arterien des Vorderarms lässt sich leicht bewerkstelligen, sobald man, bei der a. ulnar., den flexor carpi ulnaris nach innen und, bei der a. radialis, den m. supinator long. nach aussen zieht.

4) A. *aorta.* — Man kann sie nur bei mageren Individuen comprimiren, indem man die Wirbelsäule beugen lässt.

5) A. *iliaca externa.* Sie ist auf einige Minuten gegen den Rand des grossen Beckens, mit-

telst einer Pelotte oder dem Gelenkrücken der gebeugten Finger, zu comprimiren.

6) *Arteria cruralis.* — Man comprimirt dieselbe auf dem horizontalen Aste des Schambeines, von vorn nach hinten, von innen nach aussen und von unten nach oben, um den Rand des lig. Poupartii zu vermeiden. Taf. V, Fig. 4, b. Am mittleren Theile der Arterie bedient man sich des DUPUYTREN'schen Compressoriums. Fig. 5 u. 4, c.

§. 2. Unterbindung der Arterien.

Die Unterbindung einer Arterie ist das Zusammenschnüren derselben mit einem Faden, um den Blutdurchdrang momentan oder für immer aufzuheben. Man theilt die Unterbindungen ein in *provisorische* (ligature d'attente), *temporäre* oder *permanente;* ferner in *unmittelbare,* wenn die Arterie isolirt unterbunden wird, und in *mittelbare,* wenn mit ihr zugleich noch andere Gewebe umfasst werden.

Beschaffenheit des Unterbindungsfadens. — Derselbe muss fest und hinsichtlich des Stoffes und der Stärke so beschaffen sein, dass er keine zu grosse Reizung in der Wunde hervorbringt. Um diesen Zweck zu erreichen, bediente man sich feiner und runder oder bandförmiger Ligaturen, welche man theils aus vegetabilischen (Hanf, Flachs), theils aus animalischen (Seide, Darmsaiten) und mineralischen (Blei-, Gold- und Platindraht) Substanzen verfertigte. Vor Kurzem bediente sich Dr. WRAG in Amerika der Nerven von Dammhirschen, Hirschen und Rindern zur Unterbindung und erzielte stets die Heilung der Wunde ohne Eiterung.

Die Unterbindung der Arterien wird angewendet:

1) zur Stillung traumatischer Blutungen (primitiver oder consecutiver); bei Operationen bisweilen schon vor der Durschneidung;

2) zur Heilung von Aneurysmen oder erectilen Geschwülsten.

3) zur Verminderung des Blutzuflusses zu irgend einem hypertrophischen Theil, um eine Rückbildung zu bewirken, wie bei Kropf, die Unterbindung der art. thyreoid., bei sarcocele die der art. spermatica interna.

Die Unterbindung wird schon von Celsus erwähnt, der sie als eine gefährliche Operation bezeichnet. Bestimmter noch lässt sich Galen darüber aus. A. Paré bediente sich ihrer zuerst bei Amputationen. Dieser grosse Chirurg ergriff das Gefässende mit einer Schnabelzange (bec à corbin) und unterband es in der Wunde mit einem doppelten Faden. Um sich jedoch vor einer Blutung zu schützen, die nach Abfall dieser Ligatur eintreten könnte, legte er zur Vorsicht noch eine zweite; diese führte er oberhalb mittelst einer krummen Nadel durch Haut und Muskeln und knüpfte sie auf einer aussen angebrachten Compresse zusammen.

J. L. Petit behauptete, dass es keinen Nachtheil brächte, wenn Nerven mit in die Ligatur eingeschlossen würden. Monro und Desault endlich waren die ersten, welche die Vortheile der isolirten Unterbindung zur Geltung brachten, und ihr ertheilt man auch jetzt ausschliesslich den Vorzug.

Mittelbare Unterbindung (Umstechung). — Man fädelt an jedes Ende der Ligatur eine krumme Na-

del, sticht die eine ungefähr 1‴ von der Arterie entfernt ein und, nachdem sie einen Halbkreis um dieselbe beschrieben hat, 3‴ oberhalb wieder heraus. Die andere Nadel beschreibt einen Halbkreis auf der entgegengesetzten Seite, worauf alle gefassten Theile durch die Ligatur zusammengeschnürt werden. Auch könnte dieselbe Nadel nach einander die beiden Halbkreise beschreiben. Taf. VI, Fig. 4.

Die mittelbare Unterbindung hat folgende Nachtheile: 1) verursacht sie grosse Schmerzen; 2) bringt sie eine Paralyse der Theile hervor, in welche sich die unterbundenen Nerven verbreiten, so wie Entzündung der gefassten Venen; 3) erschlafft die Ligatur, sobald sie die Muskelfasern durchschnitten hat.

Man darf zu ihr nur in dringenden Fällen seine Zuflucht nehmen, wo vor Allem die Blutung aus einer tiefen und schwer zu isolirenden Arterie gestillt werden muss, oder bei parenchymatösen Blutungen, bei spritzenden Convoluten in sehr schlaffen oder sehr festen Geweben.

Temporäre Unterbindung. — Ohne Nutzen bei Amputationen, wird sie mit Vortheil durch eine gut ausgeführte Compression ersetzt. Jones, der durch seine temporäre Ligatur die definitive Obliteration des Gefässes zu erzielen strebte, beschränkte sich auf die Zerreissung der inneren Gefässhäute mittelst eines feinen Fadens, welchen er sofort wieder entfernte. Die Erfahrung hat den Beweis geliefert, dass das letztere Verfahren eben so wenig Schutz vor consecutiven Blutungen gewährt, als die *provisorische Ligatur* (l. d'attente), welche man blos um den Gefässstamm legte, um

sie nöthigenfalls zusammenzuziehen; denn letztere führte zuweilen Ulceration der Arterien herbei. Auch sind beide jetzt obsolet.

Wenn man um eine Arterie einen Faden schnürt, so erleidet sie vor ihrer vollkommenen Obliteration eine Reihe von Veränderungen, die, je nachdem der Faden rund und dünn, oder platt und bandartig war, verschieden erscheinen.

Wird zur Unterbindung ein runder und dünner Faden genommen, so falten sich die Arterienwände, die innere und mittlere Gefässhaut werden rein durchschnitten und nur die äussere widersteht. Eine leichte Entzündung bringt Exsudation plastischer Lymphe hervor. Es bildet sich zu gleicher Zeit, in dem blinden Sacke, ein conischer Thrombus, welcher täglich wächst, an Consistenz zunimmt, den Gefässhäuten adhärirt, sich organisirt und endlich in ein lamellöses Gewebe umwandelt. Während diese Veränderungen im Innern des Gefässes vorgehen, entzündet sich die äussere Arterienhaut ober- und unterhalb der Ligatur; es erfolgt Ulceration und Suppuration, und die Ligatur wird frei. Da endlich jede Ligatur einen fremden Körper abgiebt, der, nach Durchschneidung des eingeschnürten Stranges, entweicht, so muss schlechterdings vorher eine feste Vereinigung der Gefässwände stattgefunden haben, wenn keine Blutung erfolgen soll. Die Zeit, binnen welcher die Ligatur abgeht, hängt übrigens von dem Grade der Zusammenschnürung des Gefässes, dem langsameren oder schnelleren Verlaufe der Entzündung, dem Alter des Kranken und dem normalen oder pathologischen Zustande der Arterienwände ab. Am häufigsten erfolgt das

Abgehen der Ligatur zwischen dem 11—20sten Tage.

Die *bandförmigen Ligaturen* üben immer eine geringere Zusammenschnürung, als die feinen und runden aus. Die Trennung der beiden inneren Gefässhäute ist unregelmässig, mehr gequetscht. Die Entzündung nimmt einen grösseren Theil der Arterie ein und führt, statt der Ausschwitzung plastischer Lymphe, zuweilen Eiterung herbei, was den Erfolg der Operation beeinträchtigen kann.

SCARPA zieht die Unterbindung mit zwei platten, mässig zusammengezogenen Ligaturen, zwischen welche und die Arterie ein kleiner, leinener, mit Cerat bestrichener Cylinder gelegt wird, allen übrigen Unterbindungsweisen vor. Hierbei stellte er sich die blosse Zusammendrückung der Arterie zur Aufgabe, da die innere Arterienhaut zur adhäsiven Entzündung und Exsudation plastischer Lymphe sehr geneigt sei. Die Ligatur entfernte er nach drei bis vier Tagen.

Roux, der auf gleiche Art unterband, entfernte die Fäden erst, wenn sie durch die Eiterung locker geworden waren. Dieses Verfahren möge man nur auf die Fälle beschränken, wo eine verknöcherte Arterie zu unterbinden ist, die leicht zerreissen könnte (z. B. bei Greisen). Später suchte man die Abplattung der Arterie und gegenseitige Berührung ihrer Wandungen durch besondere *Aderpressen* (DESCHAMPS, CRAMPTON, ASSALINI und KÖHLER) zu bewerkstelligen. Sie wurden verworfen wegen der heftigen Entzündung, welche das längere Liegenbleiben solcher Instrumente in der Wunde hervorrief.

Die Ansicht derjenigen, welche, nach dem Vor-

gange von Jones, die feinsten Ligaturen bei den grössten Gefässen anwenden, können wir nicht theilen, und zwar aus folgenden Gründen: Grosse Arterien isolirt man, beim Unterbinden in der Continuität, von ihrer Scheide, wodurch sie um eben so viel dünner werden. Unterbindet man die kleinen Arterien, welche keine bestimmte Scheide mehr haben, so ruht der Faden auf einer Schicht des umgebenden, condensirten Zellgewebes; es folgt daraus, dass diese Schicht, welche die äussere Gefässhaut verstärkt und den Druck des Fadens aushält, in den kleinen Arterien im Verhältniss dicker, als in den grossen ist. Dies führt uns zu der Behauptung, dass ein sehr dünner Faden, welcher zur Unterbindung der art. brachialis oder jeder anderen von demselben Kaliber zweckmässig wäre, die Unterbindung der art. crural. oder anonyma ungenügend versehen würde.

Unmittelbare Unterbindung nach der Amputation. — Um den Faden zu leiten und, sobald die Arterie gefasst worden ist, zusammen zu schnüren, wurden verschiedene mehr oder weniger complicirte Pincetten angegeben. Die anatomischen Pincetten (pinces à dissection), die gewöhnlichen (chirurgischen) Pincetten und der Arterienhaken (tenaculum) sind die einfachsten und besten Instrumente. In Frankreich bedient man sich des Hakens bei kleinen Arterien; er ist sehr bequem, fasst aber leicht mit der Arterie zugleich die umgebenden Theile. Taf. I, Fig. 9, 10, 11.

1) Wenn man sich der anatomischen Pincette bedient, so fasst man mit derselben das Arterienende, während die linke Hand mittelst

Fig. 1.

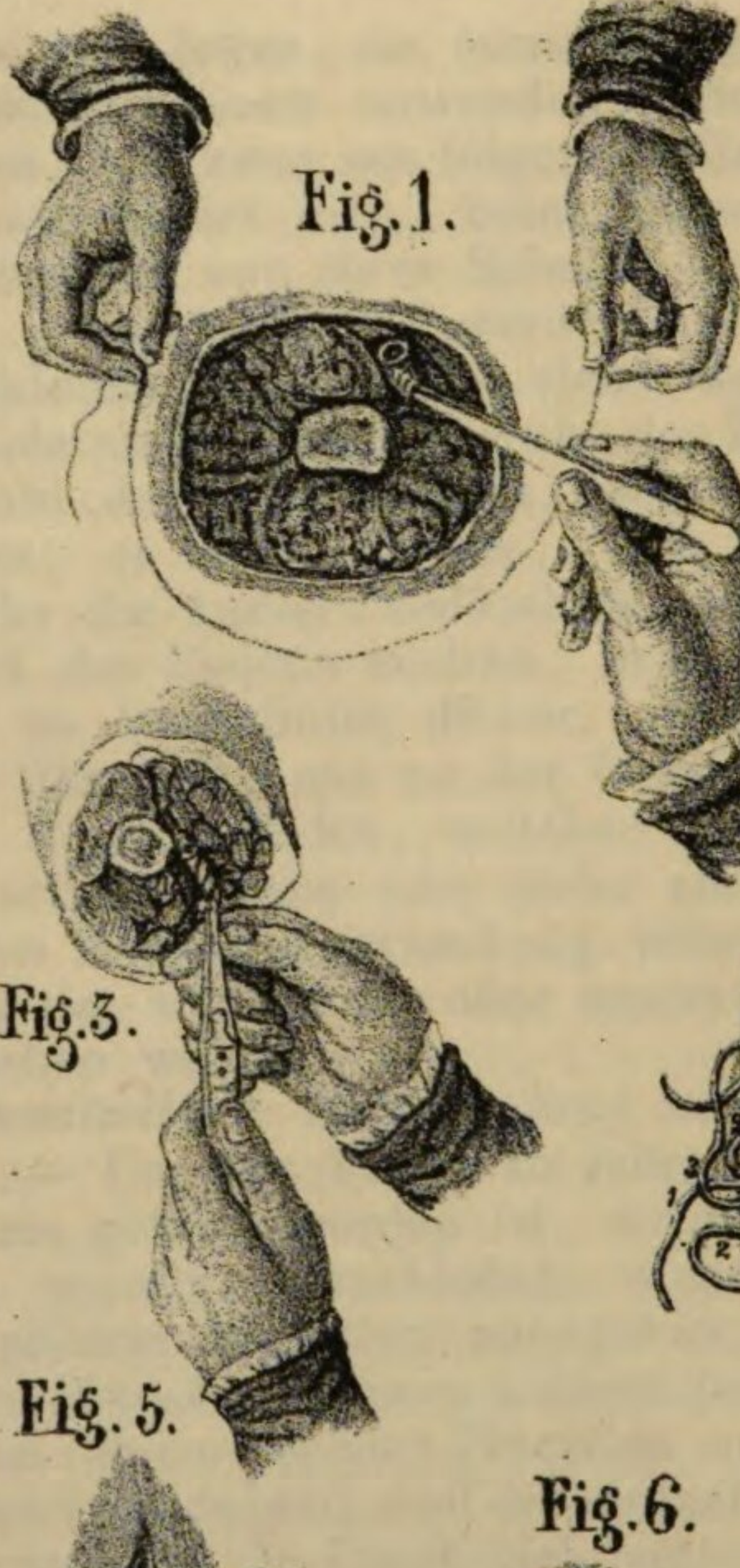

Fig. 2.

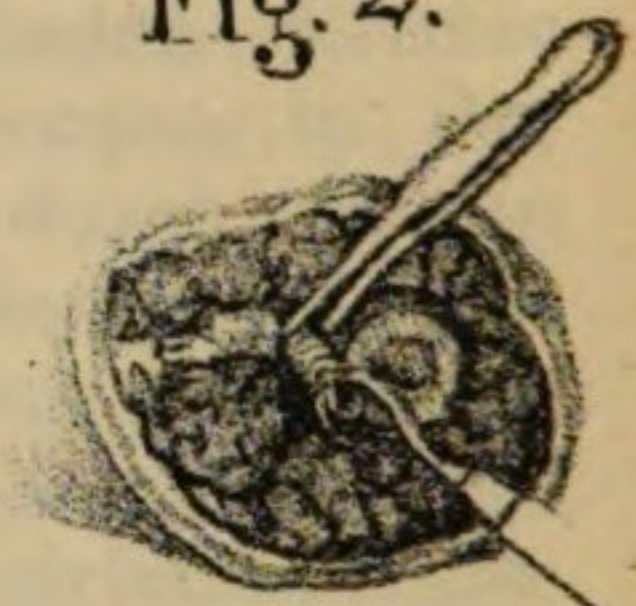

Fig. 3.

Fig. 4.

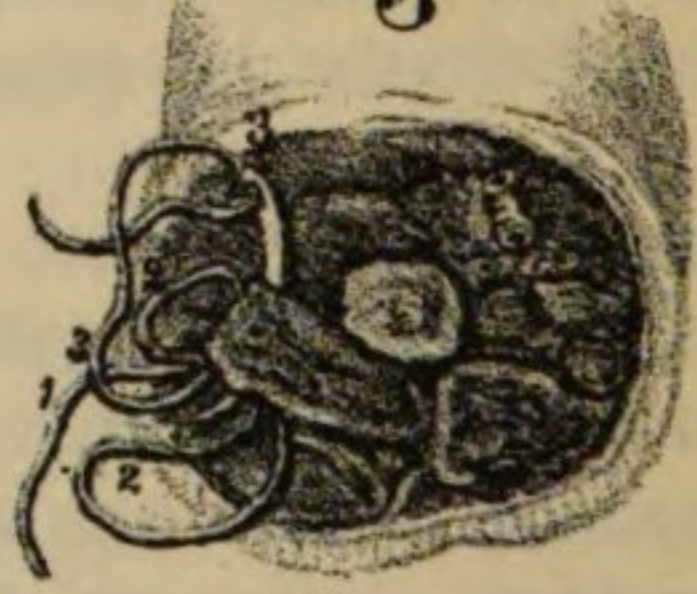

Fig. 5.

Fig. 6.

Fig. 7.

Günther.

einer zweiten Pincette das Gefäss so viel als möglich von den daneben liegenden Venen und Nerven isolirt. Der Chirurg muss jedes starke Ziehen an der Arterie vermeiden. Nach Abtrennung der umgebenden Theile ergreift er das Gefäss in einer Länge von $1^1/_2$—2‴ mit der freien Pincette und neigt dieselbe nach der Wundfläche, damit die vom Assistenten gelegte Fadenschlinge nicht die Spitze des Instrumentes mit fasst, ein Uebelstand, der die Operation aufhält. Der Assistent geht mit der Hand unter dem Arme des Operateurs weg, legt die Mitte des Fadens unter das Gefäss, führt die beiden Enden aufwärts (Taf. VI, Fig. 1.) und bildet eine Knotenschlinge, die er, bevor er den Faden zusammenschnürt, mit seinen beiden Zeigefingern möglichst weit von der Spitze der Pincette wegschiebt. Der Operateur zieht nun das Instrument zurück und der Assistent knüpft den zweiten Knoten.

2) Ist die Ligatur gelegt, so schneidet der Operateur ein Fadenende dicht am Knoten ab und lässt das andere dergestalt hängen; dass alle

---

Taf. VI (aus „Günther's Operationslehre am Leichname"), Fig. 1. Unterbindung mit einem Gehilfen — Fig. 2. Fassen der Arterie mittelst des Bromfield'schen Hakens; damit nicht zu viel Blut verloren geht, drückt man das Gefäss mit einer Pincette zusammen, mit der man auch die Arterie isoliren und den Faden nach hinten schieben kann, um zu vermeiden, dass nicht auf den Haken gebunden werde. Fig. 4. Umstechung an der Amputationswunde eines rechten Oberschenkels. Fig. 3. Torsion mit einer Pincette nach Fricke (am rechten Oberarm). Fig. 5. Schnürnaht nach Dieffenbach. Fig. 6. Die Spalte ist durch Zusammenziehen des Fadens geschlossen. Fig. 7. Modification der Schnürnaht.

Unterbindungsfäden am abhängigsten Theile der Wunde vereinigt verden können. Man hüte sich wohl, an den Fäden zu zerren. Auch könnte man wohl LARREY's Rath befolgen, der nach Vereinigung der Wunde dieselben glatt an der Haut abschnitt.

Anm. Das kurze Abschneiden beider Enden (der Seidenfäden) dicht am Knoten, wie es Walther empfahl, lässt zwar nicht selten prima intentio und Einkapselung des Fadenringes in der Wunde zu, häufiger aber bildet sich nach längerer Zeit ein kleiner Abscess, der sich erst nach Entfernung der Ligatur schliesst. Bei Wunden, welche offen gelassen werden und durch den Granulatiosprocess heilen sollen, bedecken oft die Granulationen den Fadenring; derselbe bleibt unter der Narbe und veranlasst später durch seine Ausstossung das Wiederaufbrechen derselben.

Unterbindung in der Continuität der Arterien. — Wenn man eine Arterie auf der Wundfläche unterbindet, ist es zweifelsohne von grosser Wichtigkeit, die Fäden gut anzulegen und alle Arterien sorgfältig zu unterbinden, damit der Kranke vor einer Nachblutung sicher gestellt werde. Jedoch macht die Application der Ligatur in diesen Fällen nur einen Theil der Hauptoperation aus und bietet nur ausnahmsweise viele Schwierigkeiten dar.

Weit anders verhält es sich mit der Unterbindung der geschlossenen Arterienstämme. Dieselbe bildet die ganze Operation, ist mühsam, langwierig und erfordert positive Kenntniss der Anatomie. Mitten zwischen Organen, die zum Leben wesentlich nothwendig sind, müssen wir das Gefäss aufsuchen, Venen und Nerven vermeiden, und ein einziger ungeschickt auf's Geradewohl geführter Schnitt vermag den Kranken zu tödten,

oder wenigstens den Erfolg der Operation in Frage zu stellen. Hier ist keine Gelegenheit zu glänzen gegeben, denn das Publikum schätzt den Werth einer Operation nur nach der Grösse der durchschnittenen Theile; der Chirurg übernimmt die ganze Verantwortlichkeit seines Thuns, ohne weiter reiche Früchte zu ernten.

Der Chirurg befleissige sich deshalb, genau die absolute Länge, Tiefe, die Umgebungen und Anomalien des Gefässes, so wie die durch eine etwaige Geschwulst hervorgebrachte Verschiebung desselben genau kennen zu lernen. Er muss auf alle möglichen Vorkommnisse gefasst sein, sich vor Blutungen hüten, die nöthigen Instrumente bei der Hand und einen wohlunterrichteten Assistenten zur Seite haben, der gewöhnlich mehr Kaltblütigkeit besitzen wird, als der Operateur selbst.

1) *Zur Unterbindung nothwendige Instrumente.* Gerade, convexe und geknöpfte Bistouris, Scheeren mit stumpfer Spitze, gerade und krumme; zwei anatomische Pincetten, zwei stumpfe Hohlsonden, eine biegsame und eine unbiegsame; eine Oehrsonde (stylet aiguillé), die Aneurysmanadeln von Deschamps und Cooper (Taf. I, Fig. 14 und 15.); stumpfe Haken.

Apparat. Gewichste Fäden von verschiedener Stärke, Charpie, eine mit Cerat bestrichene, gefensterte Compresse; Heftpflasterstreifen; Compressen, Binden, feine Schwämme; Becken mit kaltem Wasser; das Tourniquet von Petit, oder Compressorium von Dupuytren oder auch eine gestielte Pelotte.

2) *Lage des Kranken.* — Derselbe liegt horizontal, das Glied, an welchem operirt wird, halb

gebeugt und in einer Stellung, die lange ohne Ermüdung beibehalten werden kann und zur Ausführung der Operation günstig ist.

3) *Stellung des Operateurs und der Assistenten.* — Der Operateur nimmt an der Aussenseite des Gliedes Platz, ausgenommen bei Unterbindung der a. brachialis und des unteren Theiles der axillaris. Ein Assistent übernimmt die Compression; der zweite unterstützt den Operateur, indem er die betreffenden Theile anspannt, die Wundränder mit den Fingern oder stumpfen Haken auseinander hält etc.; der dritte endlich verabreicht die nöthigen Instrumente.

Nachdem der Chirurg sich von dem Laufe der Arterie und den Muskelinterstitien unterrichtet hat, wählt er den Punkt, an welchem er einschneiden will und giebt dem Gliede eine Lage, in welcher die Muskeln so viel als möglich erschlafft werden. Dann spannt er die Haut, ohne sie zu verziehen und macht den Einschnitt. Die Länge des letzteren variirt zwischen $1^1/_2$ und 3 ", je nachdem die Arterie oberflächlich oder tief liegt. Bei tiefen Arterien ist es vortheilhaft, den Schnitt etwas schräg zu führen.

Liegt das Gefäss oberflächlich, so durchschneidet man die Haut, Schichte für Schichte, die Aponeurose aber auf der Hohlsonde. Liegt dieselbe tief, so ist es ebenfalls nicht gerathen, durch Haut und Aponeurose mit einem einzigen Schnitte zu dringen, da durch die letzteren die Muskelinterstitien hindurchschimmern und uns in den Stand setzen, dasjenige aufzusuchen, in dessen Grunde sich die Arterie befindet; beim Nichtgebrauch der Hohlsonde geräth man leicht in die

Muskelfasern und hat dann oft Mühe, sich wieder zurecht zu finden.

Je näher der Chirurg dem Gefässe kommt, desto vorsichtiger und seichter mache er seine Schnitte, während er das Blut häufig durch Schwämme wegnehmen lässt, unterbinde oder torquire die verletzten kleinen Arterien und bezeichne seinen Weg durch bestimmte Merkmale; dies verschafft *ihm* die Möglichkeit, seinen Gang rückwärts nehmen zu können, wenn er in eine falsche Richtung gerathen wäre. Auch muss ihm die Lage des Gefässes und dessen Verhältniss zum Knochen oder zu einem Knochenhöcker immer vor Augen schweben.

Anm. Der Chirurg mache es sich zur festen Regel, vor Allem den Muskel aufzusuchen oder denjenigen Rand desselben freizulegen, der die Arterie bedeckt oder dicht neben *ihr liegt* — den Muskel also, welcher den Wegweiser zur Arterie abgiebt. Man schlägt den Muskel gewöhnlich mit dem Finger, dem Skalpellhefte oder der Hohlsonde, nach aussen oder innen um.

4) *Isolirung der Arterie.* — Man hält die Ränder der Wunde auseinander, reinigt den Grund, untersucht das Lage-Verhältniss der umgebenden Theile zur Arterie und unterrichtet sich von der Pulsation der letzteren, indem man einen Augenblick die Compression aussetzen lässt. Nun hebt man mittelst der Pincette die Gefässscheide kegel*förmig* auf, schneidet das Gefasste mit einem horizontalen, nach sich gerichteten Zuge ab. Von dieser Oeffnung aus kann die Scheide mit dem *Finger*nagel oder der Hohlsonde 4‴ weit zerrissen werden, oder man führt die Hohlsonde ein und durchschneidet (jedoch nur so weit, als es zur Unterbindung unbedingt nothwendig erscheint)

das Gefasste mittelst eines scharfen Skalpellstieles. Sobald die Arterie zu beiden Seiten von den neben ihr liegenden Nerven und Venen gelöst worden ist, führt man unter ihr die Hohlsonde herum, deren Schabel man auf dem Nagel des linken Zeigefingers in Empfang nimmt. Statt der Hohlsonde kann man sich auch sogleich der DESCHAMPS'schen Aneurysmanadel bedienen. Man überzeuge sich genau, ob das, was man hervorgehoben, auch wirklich die Arterie sei, denn bekanntlich wird ihr Puls ausserhalb der Scheide nicht so deutlich wahrgenommen. Sie lässt sich hauptsächlich aus ihrer Abplattung, an dem Gefühle, welches die aneinandergeriebenen Gefässwände dem Finger mittheilen, an ihrer mattweissen Farbe und ihrer Dicke erkennen; nur wenige Arterien machen hinsichtlich der letzterwähnten Eigenschaft eine Ausnahme, wie z. B. die a. poplitaea, die mit ihrer Vene in der Stärke die grösste Aehnlichkeit darbietet. Wenn die Arterie gelb aussieht, was sich schon vor Oeffnung der Scheide bemerken lässt, so hüte man sich, die letztere zu öffnen: denn diese Farbe deutet auf eine kranke Arterie hin, und an solchen darf die isolirte Unterbindung nie vorgenommen werden.

5) *Anlegung der Ligatur.* — Man führt in der Rinne der Sonde eine eingefädelte Oehrsonde unter dem Gefässe hin (Taf. II, Fig. 8.), überzeugt sich von Neuem, dass die Arterie gehörig isolirt und von der gebildeten Schlinge gut umgeben ist und unterbindet endlich (Taf. II, Fig. 7.). Das eine Fadenende wird nahe am Knoten abgeschnitten, das andere am abhängigsten Wundwinkel herausgeführt.

6) *Verband.* — Jede Unterbindung, die schlecht ausgeführt wurde oder mühsames Nachsuchen erforderte, jede Unterbindung, bei welcher vielfache Zerreissungen, Quetschung der Weichtheile, Entblössung der Arterie in einer grossen Strecke, Anlegung vieler Ligaturen an kleinen Gefässen stattfanden, zieht Eiterung nach sich. Dieser Uebelstand schmälert am Meisten den Erfolg der Operation; der Chirurg muss deshalb mit allen ihm zu Gebote stehenden Mitteln die unmittelbare Vereinigung der Wunde zu erreichen streben und jeden Augenblick während der Operation dieses Endziel vor Augen haben. Den Verband schliesslich bilden: Heftpflasterstreifen, eine mit Cerat bestrichene gefensterte Compresse, Charpie, eine Compresse und eine mässig angezogene Binde. Die Fäden werden vor jedem Zuge gesichert; ihr Abgang erfolgt nach 10 — 20 Tagen, zuweilen auch erst gegen den 50sten Tag. Das halb gebeugte Glied wird in strengster Ruhe gehalten.

§. 3. Torsion der Arterien.

Sie bezweckt, durch wiederholte Umdrehung einer Arterie, die Elasticität derselben (als die Eigenschaft, die das Lumen offen erhält) zu zerstören und die Gefässhäute ungleichmässig zu zerreissen. Es wird dadurch eine mechanische und später organische Schliessung des Gefässes bewirkt.

Man kann die Torsion mit jeder gewöhnlichen, mit breiten Schnäbeln versehenen Pincette machen, doch verdient die Torsions-Pincette von Fricke, mit einem Schieber, den Vorzug vor

allen übrigen. Weniger brauchbar sind die Instrumente von AMUSSAT, THIERRY etc.

DIEFFENBACH giebt folgende Beschreibung des dabei einzuschlagenden Verfahrens. Man fasst das Ende der blutenden Arterie mit der Pincette, zieht es einige Linien vor, isolirt darauf das Gefäss von seiner Umgebung mittelst einer zweiten, anatomischen Pincette und streift das aufliegende Zellengewebe, indem man querüber fasst, damit zurück. Dann legt man diese Pincette bei Seite, beginnt die Drehung langsam und fährt damit so lange fort, bis die von der Torsionspincette gefasste Partie vollkommen abgedreht ist. Kleinere Arterien sind durch 3 — 4malige, grössere durch 8 — 10malige Umdrehungen geschlossen.

Die Torsion ist zu empfehlen bei Blutungen aus mittleren und kleinen Gefässen, besonders wenn die Wunde nachher geschlossen werden soll. Zu verwerfen ist sie in grösseren, offen bleibenden Wunden mit Substanzverlust; da diese mit Charpie ausgefüllt werden, so kann die Ligatur nicht als mechanische Reizung angesehen werden.

THIERRY wendete die Torsion auch auf die *Arterien in ihrer Continuität* an. Er führte sie mittelst einer DESCHAMPS'schen Aneurysmanadel aus, ganz auf dieselbe Weise, wie man einen Strick mit dem Knebel zusammendreht. — Diese Methode ist zu meiden; der Kranke kann sich leicht verbluten, wenn der gedrehte Knoten wieder aufgeht.

Im Allgemeinen wird wohl immer eine gut angelegte Ligatur dem Chirurgen eine grössere Beruhigung über die Folgen der Operation gewähren.

Als Mittel gegen Blutungen hat man ferner empfohlen:

Die Cauterisation mit einem nicht glühenden Eisen, nach Bouchacourt in Lyon; bei kleinen und mittleren Arterien. Es wird abwechselnd der Arterie nah und fern gehalten, weil es bei längerer Berührung schwer zurückgezogen werden kann. Die Art zu cauterisiren bringt ein Zusammenschrumpfen des Gefässes hervor, während das weissglühende Brenneisen Alles, womit es in Berührung kommt, in einen Schorf verwandelt, der früher oder später abfällt.

Abstreifen der inneren und mittleren Arterienhaut (refoulement), von Amussat. Das Verfahren ist in seiner Wirkung der Torsion ähnlich, doch noch minder sicher bei blutenden und höchst gefährlich bei grossen geschlossenen Arterien, da die äussere Haut leicht durchbrochen werden kann, wenn der Thrombus nicht gehörig zu Stande kommt.

Zermalmung und Zerquetschung (mâchure et froissement). Beide bestehen in Zerreibung der Arterie zwischen den Schnäbeln der Pincette und wurden im gleichen Sinne wie die Torsion angewendet.

Gefässdurchschlingung. Stilling machte in das Gefässrohr einen Längenschnitt (Knopfloch), durch welchen er das Ende der Arterie hindurchzog. Nur als physiologisches Experiment interessant.

Einstechen einer Nadel, behufs der Thrombusbildung, in die blosgelegte Arterie, wo sie vier Tage liegen bleibt, nach Velpeau.

Durchziehen eines Fadens mit verschiedenen Modificationen. Nur in geschichtlicher Hinsicht zu erwähnen.

ALLGEMEINE OPERATIONEN.

Vierter Abschnitt.

Von der Unterbindung der Arterien insbesondere *).

CAP. I. Unteres Aortensystem.

§. 1. Unterbindung der Arteria dorsalis pedis s. art. pediaea. Taf. VII[a], Fig. 3 u. 4.

Anatomie. Die art. tibialis antica erhält den Namen pediaea, so wie sie unter der Mitte des lig. transvers. hervorkommt. An diesem Punkte, ein wenig näher dem malleolus internus, erscheint sie zwischen den Sehnen des m. extens. digit. commun. und halluc. long., von dessen Scheide sie umgeben wird; dann nimmt sie ihren Lauf nach dem inneren Fussrande bis zum hinteren Theile des ersten Zwischenknochenraumes, wo sie sich einsenkt, um mit der a. tibial. post. den

---

*) Ich habe bei jeder Unterbindung die Punkte (Wegweiser), die man vor Allem aufsuchen muss, um zur Arterie zu gelangen, und ausserdem die Richtung und Grösse des Einschnitts hervorgehoben. Man erlangt so ein deutlicheres Bild von der Operation und behält die Hauptacte derselben leichter im Gedächtniss.

Der Uebersetzer.



Taf. VII.a

Fig.1.

Fig.2.

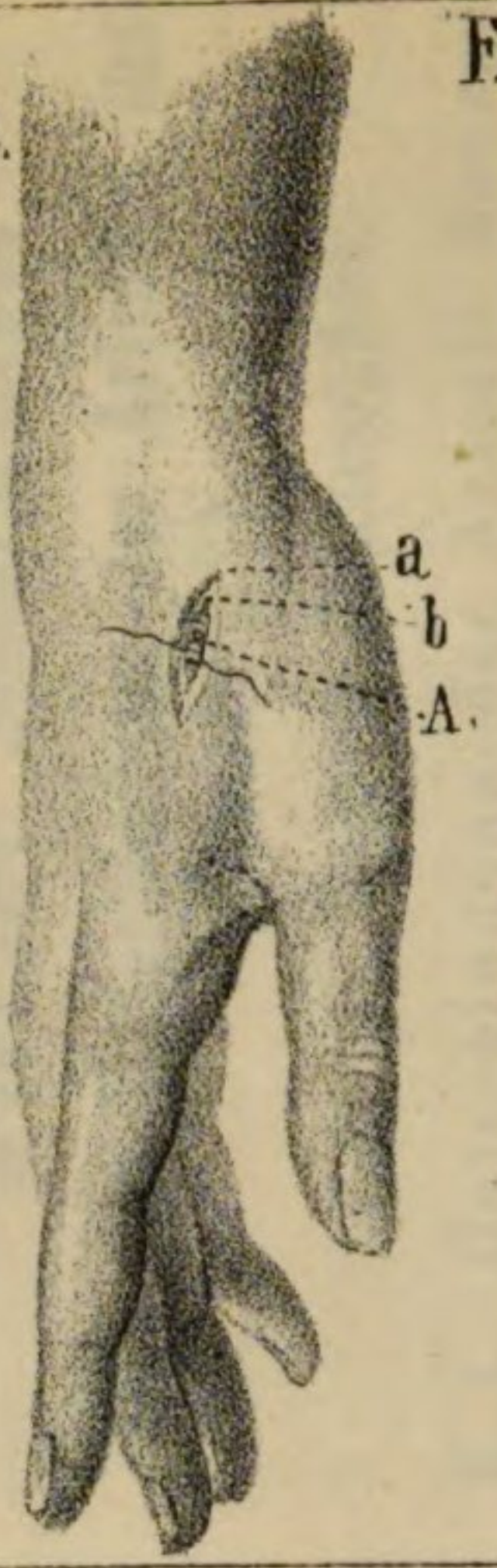

Fig.3.

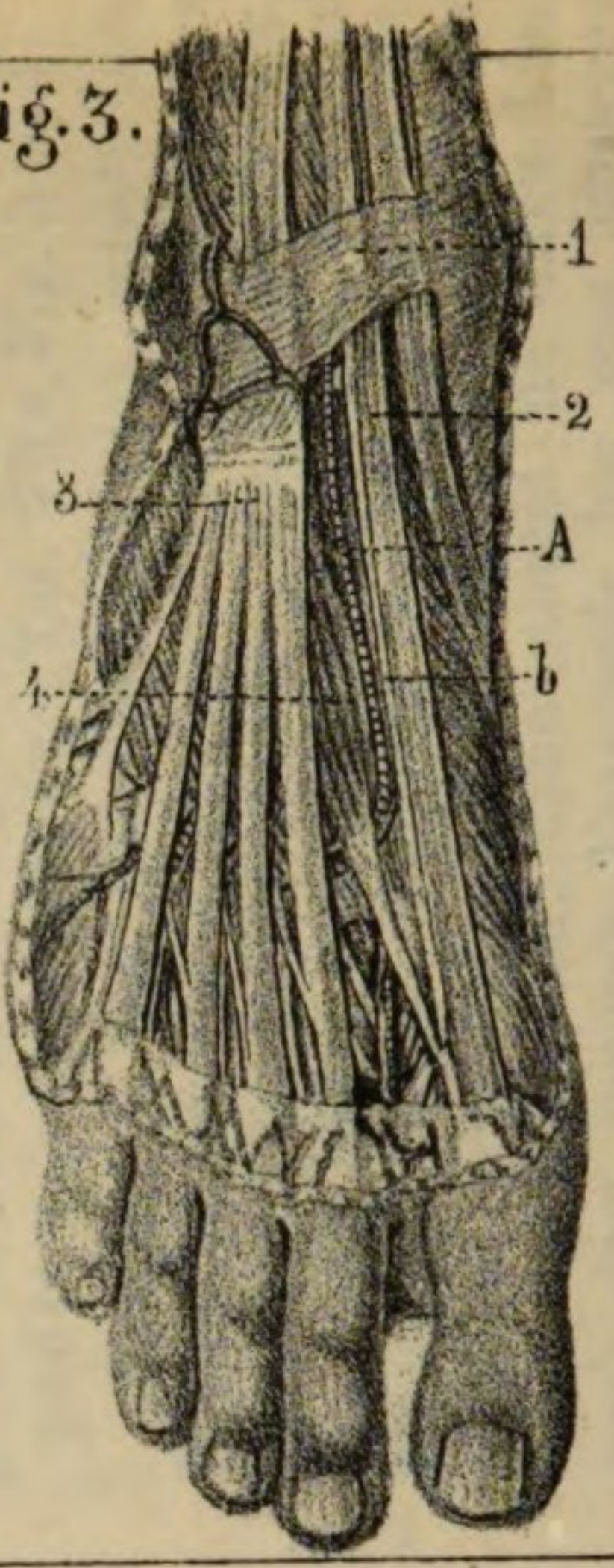

Fig.4.

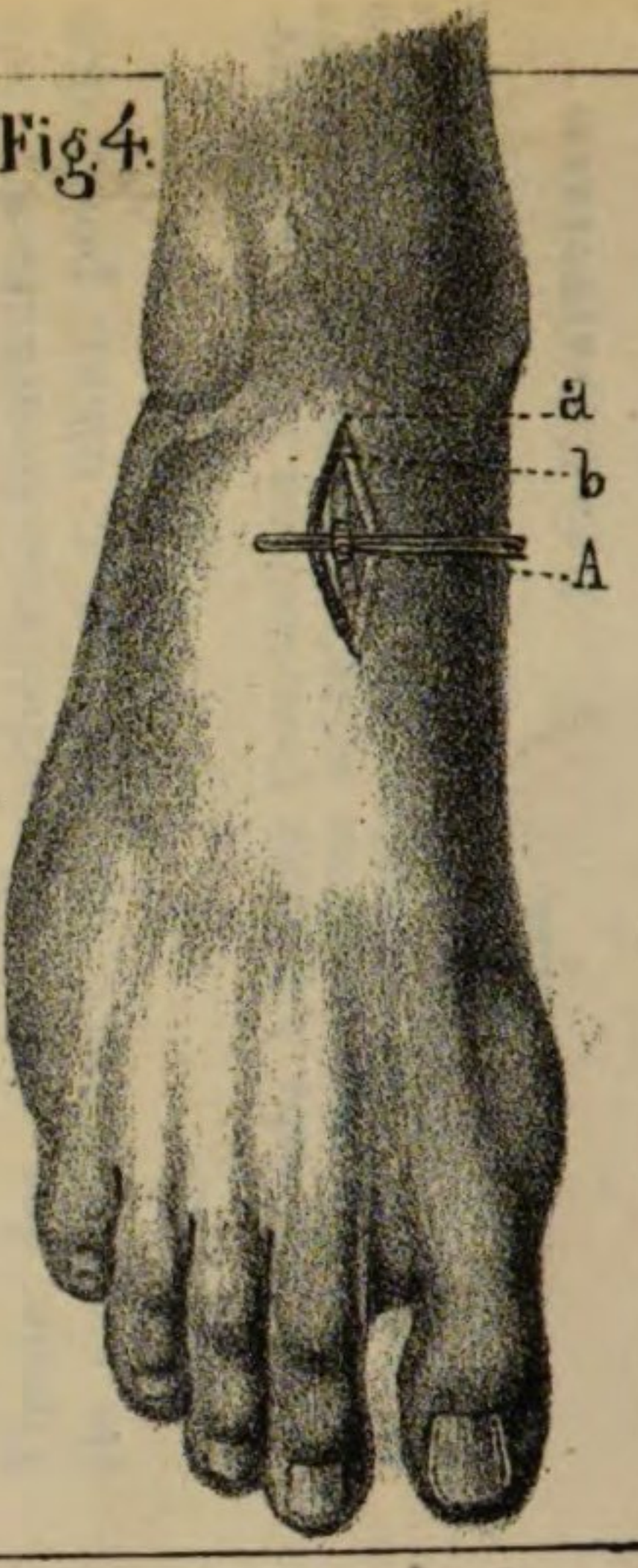

arcus plantaris zu bilden. Sie liegt ziemlich unmittelbar auf dem os naviculare, cuneiforme und os metatarsi secund. Ihr zur Seite laufen zwei Venen und, häufiger aussen als innen, der innere Zweig des nerv. peron. profund. Je weiter sie vorkommt, desto mehr nähert sie sich dem m. extens. halluc. brev., unter welchem sie dann hinläuft und nun an dessen äusserer Seite erscheint. Doch bleibt sie immer parallel dem äusseren Rande des m. extens. halluc. long.

Varietäten. Ursprung aus der art. peronaea oder aus der tibial. post., oder aus beiden zugleich. Zuweilen ist sie sehr klein, subcutan oder auch an der Aussenseite des m. extens. halluc. brev. gelegen.

Operation.

Wegweiser: Musc. extensor hallucis brevis.

Schnitt: Längs des äusseren Randes der Sehne des musc. extens. halluc. long., vom Ende des interstit. metatars. prim. nach der Mitte des vorderen Intermalleolar-Raumes, $1^1/_3$'' lang.

Man findet die Arterie am inneren Rande des m. ext. halluc. brev., $^1/_3$'' von der Sehne des m.

Taf. VII^a, Fig. 1. 1) ligam. annular. post. carpi (carpi dorsale commune); 2) Sehne des m. abduct. long.; 3) Sehne des m. extens. brev.; 4) Sehne des extens. pollic. long.; A. art. radialis.

Fig. 2. a. Hautschnitt; b. Schnitt durch die Fascie; A. art. radialis.

Fig. 3. 1) lig. transversum; 2) Sehne des m. extens. halluc. long.; 3) Sehnen des m. extens. digitor. commun.; 4) m. extens. halluc. brev.; A. art. pediaea.

Fig. 4. a. Hautschnitt; b. Schnitt durch die Fascie; A. art. pediaea auf der Sonde.

ext. halluc. long. entfernt; will man das Gefäss nahe am Gelenk unterbinden, so muss man den äusseren Rand des ersteren Muskels zum Führer nehmen. Der Schnitt darf nicht zu weit nach vorn verlängert werden, um die Verletzung eines Venenbogens zu vermeiden, der sich über den Fussrücken an den Köpfen der Mittelfussknochen hinzieht.

§. 2. Unterbindung der arteria tibialis antica. Taf. VII[b].

Anatomie. Die a. tibial. ant. entspringt aus der poplitaea unter dem Muskel gleichen Namens. Sie durchbohrt von hinten nach vorn das lig. interosseum und biegt sich auf die vordere Fläche desselben; unten liegt sie auf der äusseren und vorderen Fläche der tibia. Sie verfolgt eine gerade Linie, die man sich vom capitul. fibulae zur Mitte des Intermalleolar-Raumes gezogen denkt. — *Lage-Verhältnisse.* Die Arterie läuft zwischen zwei Venen, die untereinander zahlreiche quere Anastomosen bilden, was beim Aufheben des Gefässes zu berücksichtigen ist. Der nerv. tibial. ant. (ram. profund. n. peron.) liegt oben an der Aussenseite der Arterie, kreuzt sich mit derselben in der Mitte des Unterschenkels und legt sich unten meist an ihre innere und hintere Seite. Der m. tibial. antic., dreieckig in den zwei oberen Dritteln, angeschwollen im mittleren Theile, ruht auf der äusseren Fläche der tibia und scheidet mit seiner Muskelpartie die Arterie vom Knochen; da derselbe aber eine prismatische Gestalt hat und im Volumen nur nach der Haut zu variirt, so behauptet die Arterie stets dieselbe Lage

Fig. 1

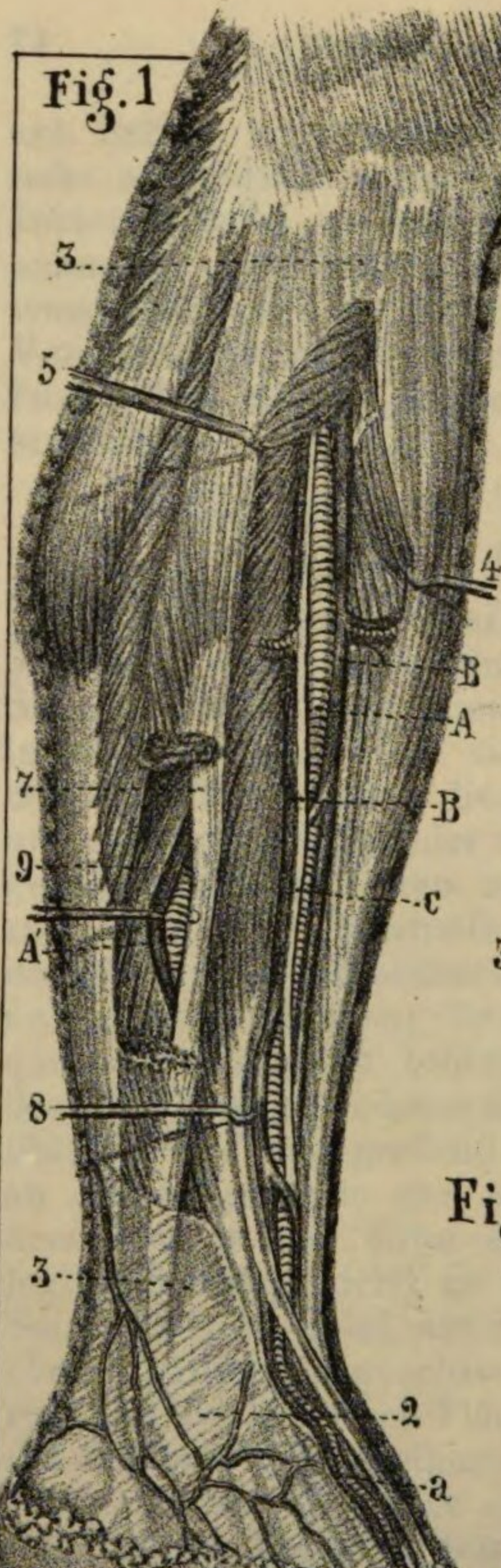

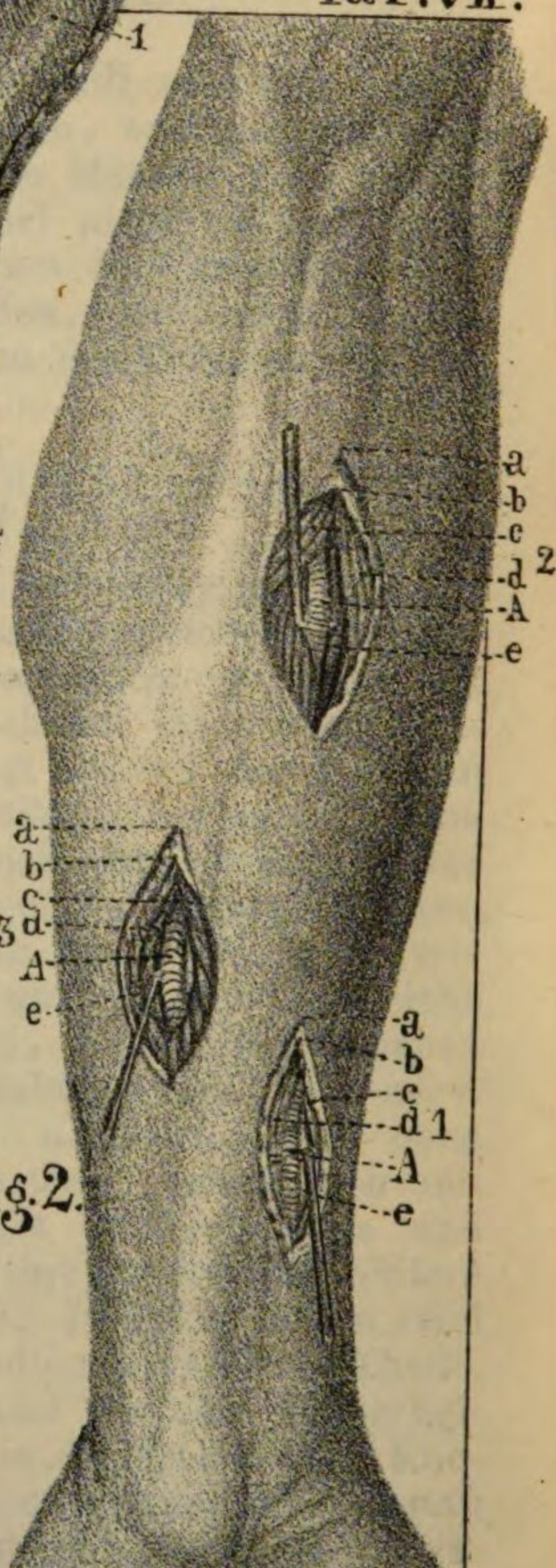

Fig. 2.

zur tibia, mag nun das Subject mager oder sehr muskulös sein. Die Sehne dieses Muskels kann man bei jedem Menschen von aussen, der crista tibiae zunächst, durchfühlen. An seiner Aussenseite steigt der musc. extensor digitorum communis, der fibula parallel, bis zum Fusse herab. Durch das Aneinanderliegen der Fleischportionen beider Muskeln kommt eine Zwischenlinie zu Stande (auf der fascia durch einen weisslichen Streifen angedeutet), die mehr oder weniger von der crista des Knochens entfernt ist. Zwei Finger breit unter der tuberosit. tibiae beträgt die Entfernung ca. $1^1/_3$'' (4 Centim.). Zu Anfang des zweiten Drittels des Unterschenkels bemerkt man zwischen ihnen einen Abstand, den die Muskelportion des m. extensor hallucis longus ausfüllt, so dass von diesem Punkte an zwei Muskelinterstitien abgehen. *Man merke sich wohl, dass die Arterie im Grunde des der tibia zunächst gele-*

Taf. VIIb, Fig. 1. 1) Kniescheibe; 2) malleol. ext.; 3) äussere Unterschenkel-Aponeurose (fascia cruris); 4 und 5) die auseinandergezogenen Muskeln tibialis anticus und extens. digitor. commun.; 6) mm. peronaei, abgeschnitten; 7) fibula. A. art. tibial. antic.; B. B. vv. tibial. antic.; C. nerv. tibial. anter. (peronaeus profundus); A'. art. peronaea.

Fig. 2. 1) Unterbindung der art. tibial. antic. in der unteren Hälfte. a. Hautschnitt; b. Fascienschnitt; c. m. tibial. antic.; d. extens. pollic. long.; e. nerv. tibial. anter.; A. Arterie auf der Deschamps'schen Nadel.

2) Unterbindung der tibial. antic. in der oberen Hälfte. — a. Hautschnitt; b. Schnitt durch die Fascie; c. extens. digitor. commun.; d. m. tibial. antic.; e. ven. tibial. ant.; A. Deschamps'sche Nadel.

3) Unterbindung der arter. peron. in der unteren Hälfte. — a. Hautschnitt; b. Fascienschnitt; c. m. peron. long.; e. äusserer Rand des m. soleus; d. flexor halluc. long.; A. Arterie auf der Nadel von Deschamps.

genen Interstitium zu suchen ist. Die Arterie nun ruht oben auf dem lig. inteross., ganz unten kreuzt sie den m. extens. halluc. long., indem sie, von dessen Scheide umgeben, unter ihm hingeht. Sie liegt, im Durchschnitt, oben 1‘‘ (3 Centim.), in der Mitte 9‘‘‘ (2½ Centim.) und unten 3‘‘‘ (6 millim.) tief. Demnach ist die art. tibial. antic. dem Instrumente desto zugänglicher, je weiter unten man dieselbe aufsucht. Jedoch unterbindet man sie nie im unteren Fünftel, wegen der Nähe des Gelenks, eben so wenig im oberen Viertel, wegen der Schwierigkeit der Operation.

Varietäten. Der Ursprung der art. tibial. ant. variirt fast niemals; zuweilen geht sie nach aussen und erlangt ihre Richtung erst am Fussgelenk wieder, so dass sie an den Punkten, wo sie dicht unter der Aponeurosé liegt, auf der tibia comprimirt werden kann. Manchmal endet sie, dicht am ligament. transvers., mit einem Capillarnetze; dann wird sie durch die peronaea ersetzt und die Unterbindung in ihrem unteren Theile würde natürlich in einem solchen Falle eine Blutung aus der pediaea nicht zu stillen vermögen. Endlich kann sie fehlen, wo dann Zweige der tibial. post. die Function derselben übernehmen.

Operation. Sie ist angezeigt bei falschen, primitiven oder consecutiven Aneurysmen. Nie hat man bei der tibial. ein spontanes Aneurysma entdeckt.

1) *Im oberen und mittleren Drittel.*

Wegweiser: Musc. tibialis anticus.

Schnitt: 3‘‘ lang, im Verlaufe des Interstitium zwischen dem genannten Mus-

kel und dem musc. extensor digitorum communis longus.

Das betreffende Interstitium lässt sich während der Contraction der Muskeln durch Gesicht und Gefühl erkennen. Im Grunde desselben, auf dem ligam. interosseum, findet man die Arterie. Schnitt im oberen Drittel 1—1½", im mittleren ¾—1" von der crista tibiae entfernt. Es ist wichtig zu bemerken, dass die fascia cruris mit den Muskeln, denen sie zum Ansatzpunkte dient, sehr fest zusammenhängt und man sehr aufmerksam operiren muss, um nicht in die Muskelfasern zu gerathen. Geschähe dies, so müsste man die Fascie noch einmal von Neuem einschneiden. Wenn man das Interstitium gefunden hat, bricht man sich leicht die Bahn zur Arterie. Hier aber beginnt erst die Schwierigkeit; man sucht die Muskeln von einander zu ziehen, beugt den Fuss, doch bleibt der Finger wie in ein enges Knopfloch eingeschnürt und man muss die Ränder der Fascie quer einschneiden, um die Arterie mit der Deschamps'schen Nadel (von unten nach oben und von aussen nach innen) umgehen zu können.

Im mittleren Drittel achte man auf den nerv. tibial. antic.

2) *Im unteren Drittel.*

Wegweiser: Musc. tibialis anticus.

Schnitt: Auf dem äusseren Rande der hervorspringenden Sehne dieses Muskels.

Wenn man die Arterie weit unten aufsucht, hat man zweierlei zu berücksichtigen: Erstens legt sich die Arterie unter die Sehne des ext. halluc. long. und man muss dieselbe nach aussen ziehen, während man die Sehne des m. tibial. antic. nach innen wendet; sodann ist die Arterie von den Muskeln durch eine Lage von sehr dichtem Zellengewebe

geschieden, das man häufig auf der Hohlsonde durchschneiden muss. Höher oben hingegen, wo man gewöhnlich unterbindet, braucht man kaum den m. extens. long. halluc. umzuschlagen und auf die wenigen Zellgewebslagen zwischen der Arterie und den Muskeln Rücksicht zu nehmen.

Verfahren Lisfranc's. — Derselbe giebt den Rath, einen 3″ (8—10 Centim.) langen Schrägschnitt durch die Haut zu machen, der von der crista tibiae beginnen und nach aussen in die Höhe steigen soll. Oben müsse er noch $1^1/_3$″ (4 Centim.) von der crista entfernt sein. Die auf der Sonde durchgeschnittene Fascie wird dann quer gespalten. Das Interstitium des m. tibial. ant. liesse sich dann mit Sicherheit erkennen und jeder mögliche Irrthum würde vermieden.

§. 3. Unterbindung der arteria tibialis postica. Taf. VIII. und Taf. XIV.

Anatomie. Die art. tibial. postica entspringt, $1^1/_2$″ unterhalb des höchsten Punktes des capitulum fibulae, aus der poplitaea und ist die grösste Arterie des Unterschenkels; sie endigt unter der Wölbung des calcaneus, wo sie sich in die plantaris ext. und int. theilt. Sie liegt zwischen der oberflächlichen und tiefen Lage der hinteren Unterschenkelmuskeln, begleitet von zwei Venen, die durch Queräste mit einander anastomosiren. Dieselben haben dünne Wände und bei Greisen einen beträchtlichen Durchmesser. Oben und vorn steht die Arterie mit der hinteren Fläche des m. tibial. post. in Verbindung; sie zieht sich längs des äusseren Randes des m. flex. digitor. commun. herab, um sich tiefer unten in die Interstitien dieses Muskels und des flex. long. halluc. zu legen. In den zwei oberen Dritteln ist sie hinten von der tiefen

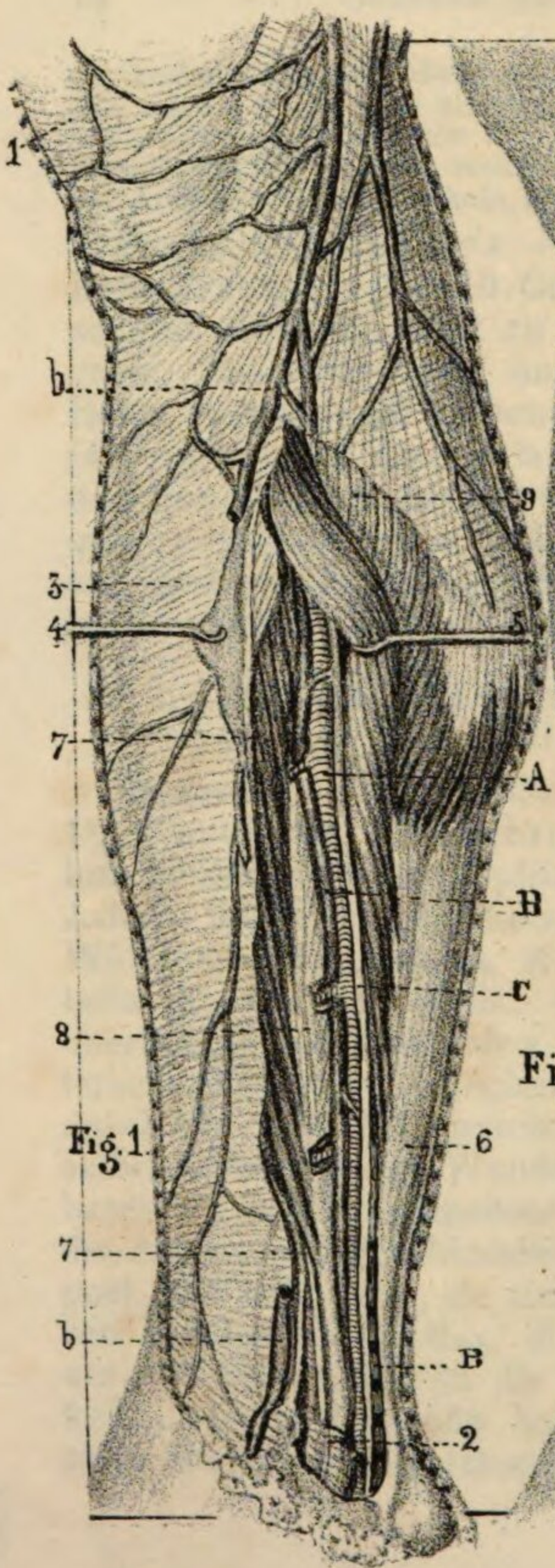

Fig. 1.

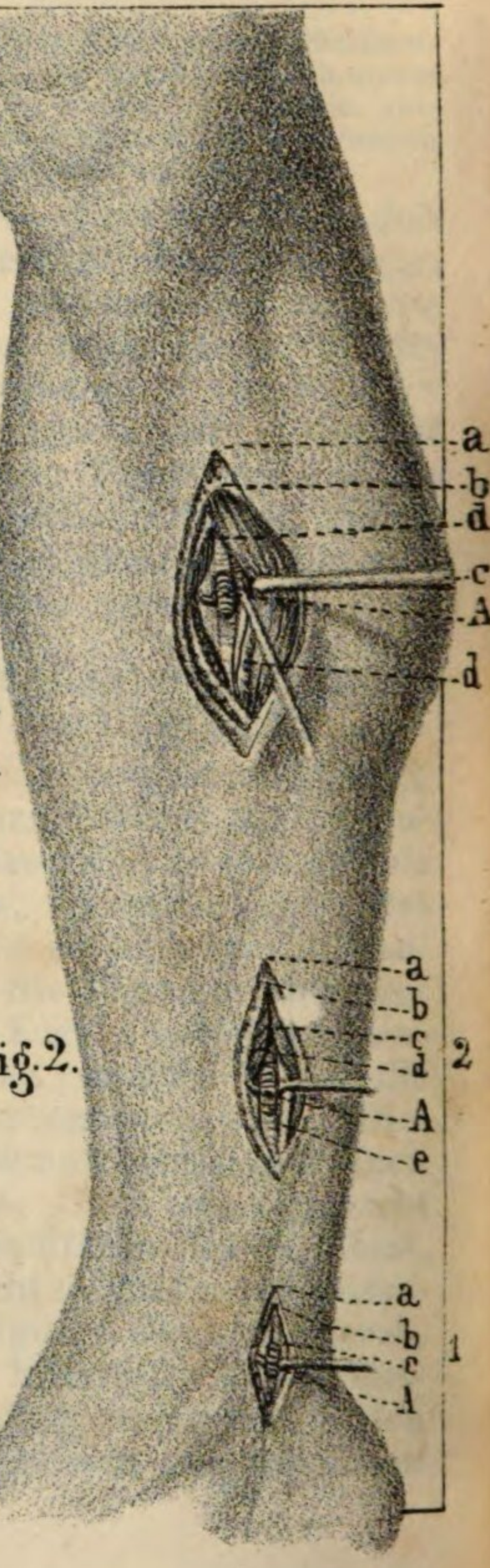

Fig. 2.

Aponeurose und dem inneren Fascikel des m. soleus bedeckt. Unterhalb der Muskelportion desselben, am inneren Rande der Achillessehne, wird sie von der Haut nur durch ein doppeltes, aponeurotisches Blatt und Zellgewebe getrennt.

Richtung. Man ziehe von einem $^2/_3$" (2 Centim.) vom capitul. fibul. nach innen gelegenen Punkte eine gerade Linie bis zur Mitte der Vertiefung zwischen dem inneren Knöchel und der Achillessehne. Dies ist genau die Richtung der Arterie. Der nerv. tibial., Fortsetzung des n. ischiadic., oben $^1/_3$" (1 Centim.) von der Arterie entfernt, nähert sich derselben in der Mitte und legt sich an ihre äussere und innere Seite. Er beschreibt in der Mitte des Unterschenkels eine leichte, nach innen concave Krümmung; diese Concavität, auch an der Arterie wahrzunehmen, wird durch einen von der mittleren Portion des m. flex. digitor. commun. gebildeten Vorsprung bedingt, was man bei sehr musculösen Subjecten

---

Taf. VIII, Fig. 1. 1) Kniescheibe; 2) innerer Knöchel; 3) innere Fläche der tibia; 4) Fascie des Unterschenkels; 5) m. soleus, mittelst eines Hakens nach hinten gezogen; 6) innerer Rand der Achillessehne; 7) m. tibial. postic.; 8) m. flex. digitor. commun.; 9) m. gastrocnem.; A. art. tibial. postic.; BB. zwei Nachbarvenen der Arterie; bb. v. saphen. int.; C. nerv. tibialis.

Fig. 2. Unterbindung der tibial. postic. — 1) Im unteren Drittel. a. Hautschnitt; b. Fascienschnitt; c. nerv. tibial.; A. die Arterie auf der Sonde.

2) Im mittleren Drittel. a. Hautschnitt; b. Fascienschnitt; c. innerer Rand des m. soleus; d. m. flex. commun.; e. nerv. tibial.; A. die Arterie auf der Sonde.

3) Im oberen Drittel. a. Hautschnitt; b. Fascienschnitt; c. m. gastrocnemius mit einem Haken hinterwärts gezogen; d. Schnitt durch den m. soleus; A. die Arterie auf der Sonde.

wohl berücksichtigen muss. Die Tiefe der Arterie beträgt oben ca. 1—1²/₃″ (3—5 Centim.), je nach der Muskulatur des Unterschenkels, unten 4—8‴ (1—2 Centim.), je nach der vorhandenen Fettlage.

Varietäten. Die tibialis kann unter der peronaea entspringen und in verschiedener Höhe, je nach der Länge des Tibio-Peronäalstammes; sie kann sich in der Mitte des Unterschenkels endigen oder durch einen dünnen Zweig ersetzt werden. Man hat sie unten von einem Muskelbündel des gemellus internus bedeckt gesehen. MECKEL beobachtete, wie die peronaea sich in die planta pedis vertheilte, und die tibial. post. durch die ant. im unteren Fünftel des Unterschenkels ersetzt wurde.

Operationsstelle. Die Unterbindung darf nie im oberen Viertel des Unterschenkels vorgenommen werden; sie ist schon langwierig und mühsam an der mittleren Partie, wo die Contraction der oberflächlichen Muskeln zuweilen so bedeutend ist, dass man sie quer durchschneiden muss. —

Am Leichnam lässt man die Arterie am oberen Drittel, am mittleren und hinter dem malleol. intern. unterbinden. Bei Lebenden wählt man nur die beiden unteren Drittel. Böte sich ein Fall dar, wo sie an ihrem Ursprunge unterbunden werden müsste, so würde man seine Zuflucht zu dem Verfahren von MARCHAL oder BOURGERY (§. 5.) nehmen.

Operationsfall. In Fällen, wo eine Blutung durch Verwundung der hinteren und oberen Partie des Unterschenkels entsteht, ist es schwer, genau zu wissen, welche Arterie verletzt wurde; man wählt

dann am besten die a. cruralis. DUPUYTREN unterband letztere bei einer comminutiven Fractur des Unterschenkels mit Verletzung der Arterien und ebenfalls bei traumatischen Aneurysmen. Der Erfolg war günstig.

Operation. Unterschenkel etwas gebeugt und auf der äusseren Seite ruhend.

1) *Im oberen Drittel.*

Wegweiser: Musc. gastrocnemius, dessen innern Rand man etwas nach aussen umschlägt, musc. soleus, den man von der tibia lospräparirt und umwendet oder, 8‴ (2 Centim.) von seiner Tibialinsertion entfernt, durchschneidet.

Schnitt: 3‴ unterhalb der Gelenkfläche der tibia beginnend und 3″ herabgeführt, dicht am inneren Rande der tibia.

Den Schnitt in die Fascie macht man kreuzweis. Man zieht mit dem Finger den inneren Rand des m. gastrocnemius ab, drängt ihn nach aussen, um den m. soleus bloszulegen, den man von der hinteren Fläche der tibia losschabt und nach aussen ziehen lässt, worauf sich die tiefe Aponeurose darstellt. Diese wird vorsichtig auf der Hohlsonde durchschnitten; unter ihr, 8‴ (17 millim.) vom inneren Rande der tibia entfernt, findet man die Arterie.

Verfahren nach Manec. Der Einschnitt wird 8—10‴ (15—20 millim.) vom inneren Rande der tibia gemacht, die Fascie getrennt und hierauf die Richtung nach der hinteren Fläche der tibia, durch

den m. soleus, eingeschlagen. Man durchschneidet diesen Muskel schichtweise bis auf die tiefe Aponeurose.

Anm. Dass der m. soleus durchschnitten ist, bemerkt man an den perlmutterweissen, glänzenden Fasern seiner Aponeurose, welche die vordere Fläche des Muskels überzieht. Nach Durchschneidung dieser Aponeurose trifft man zuweilen Muskelfasern an, so dass man sich in einem Muskel zu befinden glaubt. Es sind dies blos Fasern, welche die vordere Fläche der Aponeurose bedecken. Ein Fingerdruck reicht hin, um dieselben von einander zu trennen und zur tiefen Aponeurose zu gelangen, unter welcher die Gefässe durchschimmern.

2) *Im mittleren Drittel.*

Schnitt: 7—10‴ vom inneren Winkel der tibia entfernt (Manec) schräg bis zum inneren Rande der Achillessehne oder zwischen diesem Winkel und der Achillessehne in der Mitte (Velpeau).

Die Arterie liegt ½″ (1½ Centim.) vom inneren Winkel der tibia entfernt. Nach der Durchschneidung der oberflächlichen Aponeurose trennt man die tiefe und kommt so zur Arterie. Wenn der m. soleus bis zum Niveau des Schnittes herabstiege, so müsste man ihn nach aussen mit den Fingern zurückdrängen oder nöthigenfalls durchschneiden.

Anm. Die Muskelfasern des m. gastrocnemius endigen sich gerade in der Mitte des Unterschenkels, die des m. soleus gehen eine Handbreite oberhalb des calcaneus auf der inneren Seite des Unterschenkels in die Achillessehne über; also geräth man nnterhalb der Mitte des Unterschenkels nach Durchschneidung der oberflächlichen Aponeurose sogleich auf den m. soleus.

Zwischen dem Knöchel und dem unteren Theile der Wade, nach Lisfranc. — L. macht durch Haut und Aponeurose einen 2—3'' (6—8 Centim.) langen Schnitt, schräg von unten nach oben und von der Sehne nach der tibia. Er zieht die Achillessehne mit dem Zeigefinger ab und gleitet mit demselben aufwärts, um, wenn es nöthig ist, den m. soleus zu lösen. Man erkennt unter der tiefen Aponeurose das Gefässbündel an der bläulichen Farbe.

3) *Im unteren Drittel, hinter dem Knöchel.* — *Schnitt: 3 — 4 ''' (6 — 8 millim.) lang, in der Mitte zwischen dem inneren Knöchel und der Achillessehne.*

Derselbe durchdringt die Haut, eine Fettzellschicht und die Aponeurose, welche, wie gewöhnlich, auf der Hohlsonde getrennt wird. Die Arterie liegt zwischen zwei Venen, hinter ihr nach aussen der Nerv.

Anm. Man muss sich sehr vor der Verletzung der Sehnenscheide des m. tibial. postic. und flex. long. halluc. hüten, welche dicht vor der Gefässscheide liegt. Man fasse deshalb die Aponeurose mit der Pincette und schneide sie so viel als möglich nach hinten ein.

Die Muskeln liegen hier von der tibia nach der fibula zu in folgender Ordnung; musc. tibial. postic., flex. digitor. commun. long., flex. long. halluc.

Beurtheilung. — Das Verfahren von Manec im oberen und mittleren Drittel ist unstreitig das beste. Was Lisfranc für die untere Hälfte der art. tibial. anräth, ist nicht ohne Vortheil; nur erhalten wir durch den Schrägschnitt eine grosse, schwer zu vereinigende Wunde, auch ist er wohl in den meisten Fällen unnütz.

§. 4. Unterbindung der arteria peronaea. Taf. VII[b] und Taf. XIV.

Anatomie. — Die art. peronaea entspringt 3‘‘ (9 centim.) unterhalb der Gelenkfläche der tibia und 1‘‘ (3 centim.) unter dem Ursprung der art. tibial. antic., läuft abwärts von innen nach aussen, begleitet von 2 Venen, längs der innern hintern Fläche der Fibula bis zum äussern Knöchel, oberhalb welches sie sich in einen vordern und hintern Ast spaltet. Sie liegt anfangs zwischen dem m. soleus und tibial. postic., an dem Ursprunge sich mit einem Nerven kreuzend, der in den m. tibial. postic. dringt; tiefer unten wird sie vom m. flex. long. halluc. bedeckt und läuft längs des äussern Randes des m. tibial. postic. und der äussern Insertion des m. soleus.

Richtung. Man erhält dieselbe, indem man von einem 8‘‘‘ (2 centim.) vom capitul. fibul. einwärts gelegenem Punkte eine gerade Linie bis in die Mitte des Raumes zwischen äusserem Knöchel und dem äusseren Rande der Achillessehne zieht. —

Diese Arterie, oben sehr tief gelegen, wird nach der Mitte zu, unter dem m. soleus, leichter zugänglich. — Schwierig ist es, die Quelle der Blutung bei Verwundungen am hintern Unterschenkel zu diagnosticiren.

Varietäten. — Sie beziehen sich auf das Caliber und das vorzeitige Ende des Gefässes.

Operation: Verfahren nach Günther im mittlern Drittel.

Lage auf dem Bauch, Unterschenkel gebeugt, Fuss gestreckt,

Wegweiser: Interstitium zwischen musc. soleus und peronaeus longus und dem musc. flexor hallucis longus.

Schnitt: ½" vom äussern scharfen Rande der fibula nach hinten und innen entfernt, parallel dem Knochen, 3" lang.

Nachdem man den angegebenen Zwischenraum zwischen musc. soleus und peronaeus longus getrennt hat erblickt man in der Tiefe den m. flexor hallucis longus, von einer fibrösen Lamelle bedeckt, die man durchschneidet. Den Muskel selbst aber löst man vorsichtig von der Fibula ab. und drängt ihn nach innen, um zur darunter liegenden Arterie zu gelangen.

Anm. Das Interstitium ist durch die fascia cruris hindurch leicht an dem weissen Streifen zu erkennen. Von demselben nach aussen, gerade auf dem äussern Rand der fibula, befindet sich ein zweiter, der den Verlauf der Sehne des m. peronaeus long. bezeichnet.

Verfahren nach Lisfranc. Man macht einen 3" langen Einschnitt, der vom äussern Rande der Achillessehne, schräg nach aussen, nach der hintern und äussern Fläche der Fibula aufsteigt. Bei der Trennung des Zellgewebes schiebt man die v. saphena ext. bei Seite, durchschneidet dann die fascia crur. trennt mit dem Finger die oberflächlichen Muskeln von den tiefern, öffnet die tiefe Aponeurose und dringt durch das erste Muskelinterstitium ein, welches man antrifft, wenn man von der hintern Fläche des Knochens ausgeht. Der innere Rand des sich nun zeigenden m. flex. halluc. long. wird nach aussen umgelegt, worauf die Arterie, in einer von diesem Muskel

und dem m. tibial. portic. gebildeten Rinne, zum Vorschein kommt.

Beurtheilung. Das erste Verfahren ist einfacher und leichter; das zweite bietet den Vortheil dar, dass man dabei die Insertion des m. flex. halluc. long. an der Fibula schont.

Malgaigne erinnert, dass der flex. halluc. long. an seiner vordern und tiefen Fläche eine sehr starke Aponeurose hat, die man trennen muss, um bis zum Gefässe zu gelangen; er habe nämlich gesehen, wie Chirurgen in grosse Verlegenheit geriethen, weil sie nur die Muskelfasern zerschnitten hatten und die Arterie auf dieser Aponeurose suchten, während sie unmittelbar darunter liegt.

§. 5. Unterbindung der arteria poplitaea. Taf. IX.

Anatomie. Sobald die art. cruralis den fibrösen Ring des m. adductor magnus verlassen hat, erhält sie den Namen art. poplitaea, den sie bis zu Ende der Kniekehlengrube beibehält. Hier spaltet sich die Arterie in die tibial. antic. und den Stamm, aus welchem die tibial. postic. und peron. entspringen. Ihre Länge beträgt c. 8'' (24 centim.) und variirt je nach dem Punkte, an welchem die a. cruralis durch den m. adduct. magn. hindurch tritt.

Wenn man den Unterschenkel des Cadavers ausstreckt und in der Achse der Kniekehle 1) die Haut 2) das Zellgewebe und Fett (mit Vermeidung der v. saphen. ext.) 3) die dünne, durchscheinende Aponeurose durchschnitten hat, geräth man in einen rhombenförmigen Raum, der von zwei mit ihrer Basis aneinander stossenden Dreiecken gebildet wird. Das obere Dreieck, des-

Taf: IX.

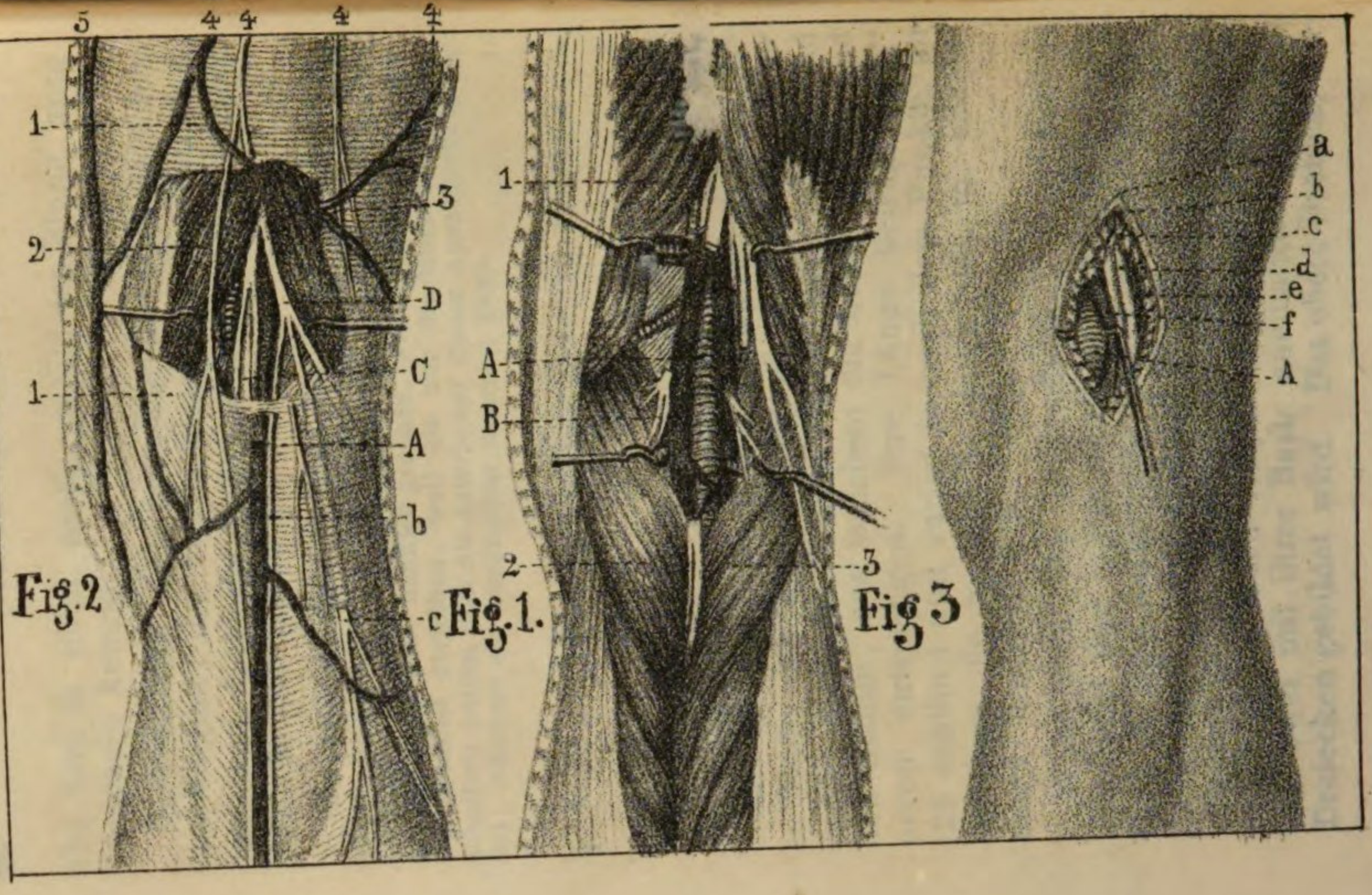

Fig. 2 Fig. 1. Fig 3

sen Schenkel länger sind, als die des untern, wird nach aussen vom nerv. peronaeus (poplit. ext.) und m. biceps begrenzt; nach innen durch die Muskelportion des semimembranos. und den m. semitendinos. Die Schenkel des untern Dreiecks werden durch den innern und äussern (unter ihm der m. plantar.) Kopf des m. gastrocnem. gebildet.

Die art. poplit. beschreibt eine senkrechte Linie von der Basis bis zur Spitze dieser beiden Dreiecke; sie erhält bei der Extension eine gerade, bei der Flexion eine geschlängelte Richtung. Letztere findet sich bei Greisen für gewöhnlich. — Die Arterie liegt mit ihrer vordern Fläche, von oben nach unten zu, auf dem m. adductor magnus, dem Schenkelbein, der Kniegelenkkapsel und dem m. poplitaeus. Der Operateur berücksichtige, dass die Arterie etwas schräg nach abwärts und von innen nach aussen herabsteigt; dass sie oben vom m. semimembranos. bedeckt

---

Taf. IX. Fig. 2. Superaponeurotische Lage. Oberflächliche Gefässe und Nerven. 1, fascia poplitaea, deren obere Hälfte weggenommen ist; 2, m. semimembranosus; 3, m. biceps; 4, Haut-Gefässe und Haut-Nerven; 5, v. saphena interna. — A, v. saphena externa (parva); b, nerv. saphen. ext. (saphen. infer. communic. tibialis). C, nerv. poplitaeus int. (tibialis). D, nerv. poplitaeus extern. (peronaeus); c) nerv. saphen. peron. (n. cutan. crur. post. ext. s. communic. fibular.).

Fig. 1. Subaponeurotische Fläche. — Ein Theil des n. tibial. ist abgeschnitten, das Fettgewebe entfernt; A, art. poplitaea; B, ven. poplitaea. 1, m. semimembranos.; 2 und 3, die beiden Köpfe des m. gastrocnem.

Fig. 3. Unterbindung der art. peronaea in der obern Hälfte. — a, Hautschnitt; b, Fascienschnitt; c, Fettzellgewebe; d, n. tibialis; e, v. saph. parv.; f, v. poplitaea; A, die Arterie auf der Deschamps'schen Nadel.

ist, dass sich in ihrer Umgebung eine grosse Anzahl von Lymphdrüsen, in Fettzellschichten gehüllt, befinden; dass der Einschnitt in der Mittellinie auf den nerv. tibial. (poplit. intern.) führt; und endlich, dass sich die v. poplit. (oben nach aussen, unten nach innen gelegen) in einer Diagonale an der hintern Fläche der Arterie herumzieht. Die v. saphena ext. (parva) anastomosirt mit der v. poplit. 8‴ (2 centim.) oberhalb der Condylen. Aus der Arterie entspringen obere und untere Kniegelenkarterien und die Wadenmuskelarterien.

Operation. Lage auf dem Bauch, Unterschenkel erst gestreckt dann gebeugt.

1) *Im obern Theile.*

Wegweiser: M. semimembranosus, dessen äusserer, dem m. biceps zugekehrter Rand.

Schnitt: Von der Mitte der Kniekehle aus vertical aufwärts, ein wenig schief nach innen, etwas über 3″ lang.

Den bezeichneten Rand des m. semimembranos. findet man, wenn man von der deutlich fühlbaren Sehne des m. semitendinos. (die man jedoch nicht freilegen darf) etwas nach aussen geht.

Die vena saphena und den nerv. poplitaeus lässt man bei Seite ziehen, geht mit dem Scalpellhefte tiefer, trennt Fett und Zellgewebe und gelangt zur ven. poplitaea, an deren innerer Seite die Arterie liegt.

2) *Im untern Theile*, nach *Lisfranc.*

Schnitt: Vom Winkel des Interstitium der beiden Köpfe des m. gastrocnemius beginnend 3″ lang, schräg von

oben nach unten und von innen nach aussen.

Man beseitigt die unter der Haut häufig erscheinende v. saphena parv. und trennt die Aponeurose der ganzen Schnittlänge nach. Hierauf lösst man mit dem Zeigefinger die Muskeln besonders den m. semimembranos., den man nach innen wendet, lässt dieselben seitwärts halten, dringt tiefer durch das Fettzellgewebe und findet nun die Arterie nach innen, die Vene in der Mitte und den Nerven nach aussen liegen. Man isolirt die Arterie und schiebt unter ihr, von aussen nach innen, die DESCHAMPS'sche Nadel hin.

Verfahren von Lisfranc zur Unterbindung der Unterschenkelportion der art. poplitaea, des obersten Theils der beiden art. tibiales und der art. peronaea. — Taf. XIV. Der Schnitt wird wie bei der Unterbindung im untern Theile der art. poplit. geführt, doch etwas weiter nach unten verlängert. Man findet die Arterie im Grunde der Wunde. Um die aa. tibial. zu entdecken schneidet man den Bogen des m. soleus auf der Hohlsonde ein und wählt diejenige der 3 Arterien, welche man unterbinden will. Bei der tibial. antic. kann man auch das ligam. inteross. einschneiden.

Verfahren nach Marchal. — Anstatt zwischen die Köpfe des m. gastrocnem. zu dringen und sie zu trennen, um die Arterie zwischen ihnen zu suchen, macht man den Schnitt am innern Kopfe des m. gastrocnem. und sucht unter diesem das Gefäss auf.

Der Unterschenkel liegt, halb gebeugt, auf seiner äussern Seite. Der Operateur führt einen 3″ langen Schnitt (parallel dem äussern Rande des

m. semitendinos.), der 4‴ von der tibia endet, wo sich gewöhnlich die v. saphenasint. befindet. Man schiebt diese zur Seite, isolirt die Sehne, spaltet die Aponeurose und zieht den innern Kopf des m. gastrocnem. nach hinten und aussen. Man findet zuerst die Vene, dann den Nerven nach hinten und tiefer die Arterie.

Beurtheilung. Für den untern Theil der Arterie verdient die Methode LISFRANC's den Vorzug.

§. 6. Unterbindung der art. cruralis. Taf. X und XI Fig. 2.

Anatomie. Die art. cruralis erstreckt sich von der Mitte des Poupart'schen Bandes herab, schräg von aussen nach innen laufend, bis zu Ende des osteofibrösen Canals, der von der Sehne des m. adductor magnus und dem os femoris gebildet wird. Sie liegt in einer Furche, welche innen die Adductoren, aussen der m. rectus und sartorius begrenzen. Oben ruht sie auf den m. psoas und iliacus. So wie sie herabsteigt, wendet sie sich um die 3 obern Viertel des Oberschenkels. Sie ist mit der Vene von einer zelligfibrösen Scheide eingeschlossen. Vorn und oben liegt sie unter den Leistendrüsen, dem oberflächlichen Blatte der fascia lata und der Haut, tiefer abwärts unter dem m. sartorius, der sie in einem sehr spitzen

---

Taf. X. Fig. 2. b, art. cruralis; d, femoral. profund.; c, femoral. superficialis; a, m. adductor longus; a', ven. saphena int. (magna); f, crista iliaca, g, m. tensor fasciae latae; h, k, rectus femoris; i, sartorius; m, vastus extern.; b', vastus intern.

Fig. 1. Unterbindung im obern und untern Drittel des Oberschenkels.

Taf. X.

Fig. 2.

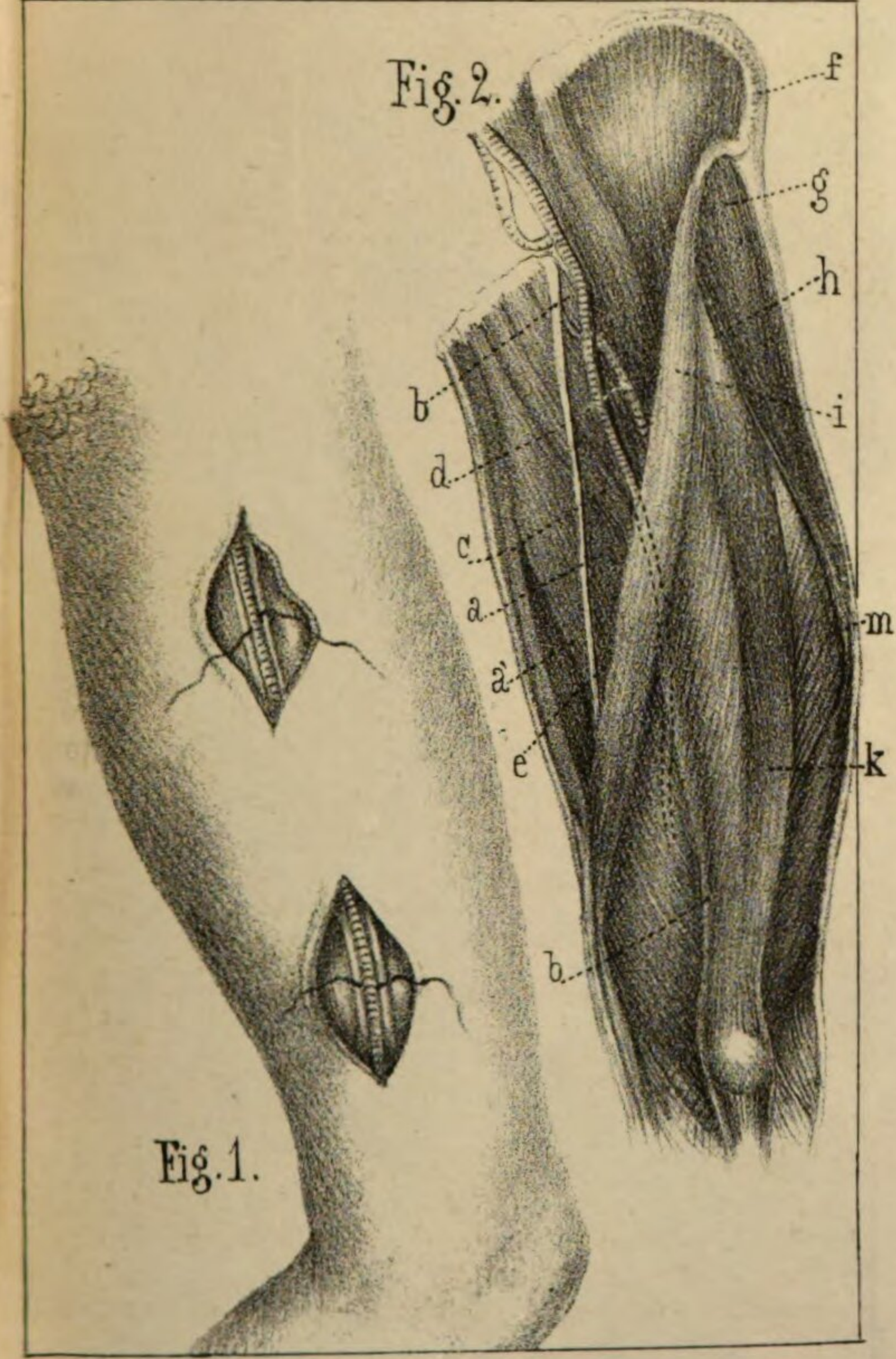

Fig. 1.

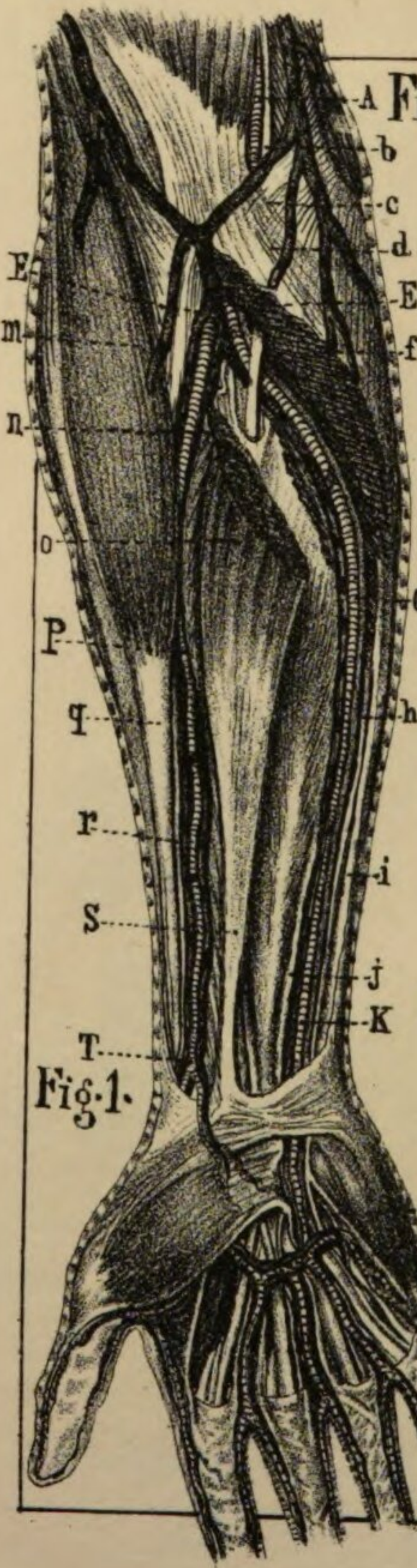

Fig. 1.

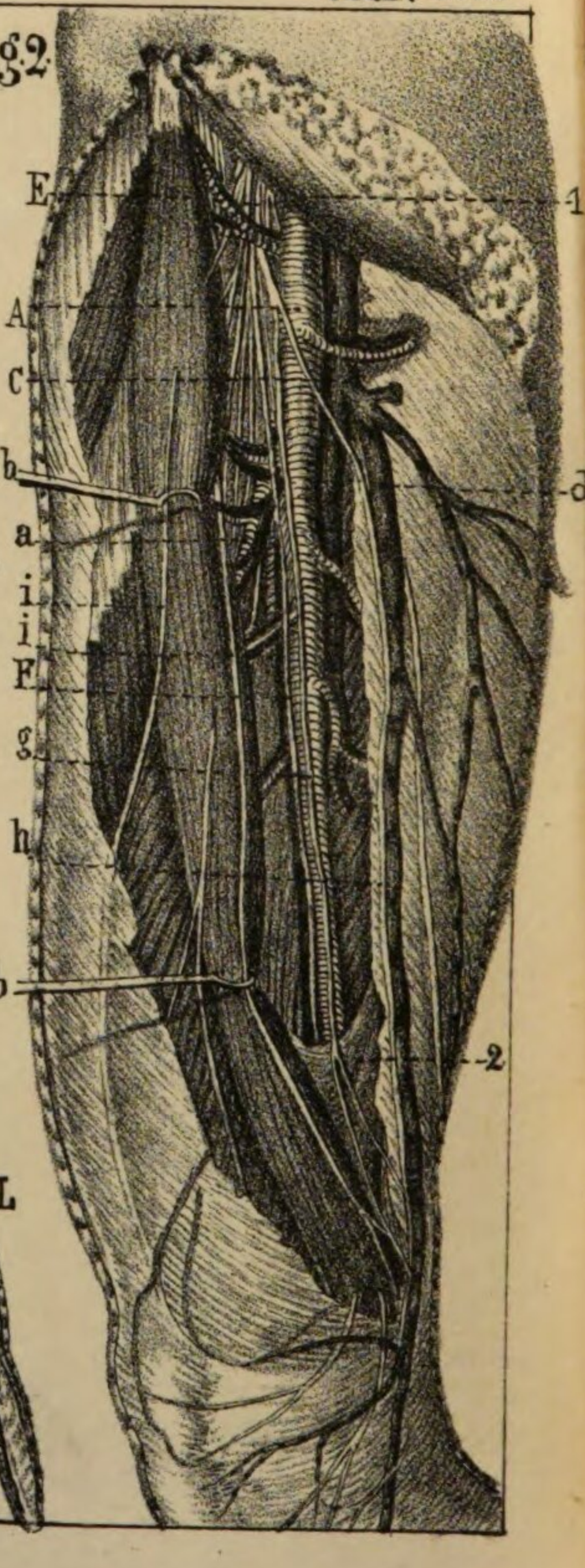

Fig. 2.

Winkel kreuzt und in einer Strecke von fast 5'' (14 centim.) bedeckt. Da dieser Muskel bei der Aufsuchung der Arterie eine grosse Rolle spielt, muss man sich über seine Lage genau unterrichten.

Denken wir uns von der spina anter. super. nach der Symphyse eine Linie gezogen und lassen von den Punkte, wo die beiden äussern Drittel derselben in das innere übergehen, eine andere gerade Linie bis zu der Vertiefung herabsteigen, welche man oberhalb der innern Fläche des condyl. intern. femor. durch die Haut fühlt, so haben wir ganz genau die Richtung der v. saphena magna. Diese Vene geht bis zum Schenkelringe mit der Arterie parallel und ist von ihr c. $7^1/_2$''' (15 Millim.) weit geschieden. Was den m. sartorius betrifft, so nähert er sich in schräger Richtung (ungef. 5'' von der spina

---

Taf. XI. Fig. 2. A, art. crural,, vom lig. Poup., 1, bis zum fibrösen Ringe, 2, des m. adduct. magn.; b-b, m. sartorius; C, ven. crural.; d, v. saphen. int., subcutan; E, nerv. crural.; F, nerv. saphen. major; g, ram. accessor. nerv. saphen. (Cruveilhier); h, nerv. saphen. minor. (cutan. intern. femor.); i-i, Muskel-Hautnerven.

Fig. 1. A, art. brachial.; b, nerv. median.; c, ven. basilic.; d, Aponeurose der Sehne des m. biceps; E, gemeinschaftlicher Ursprung der art. ulnar. und radial.; f, nerv. median., die art. ulnar. nahe an ihrem Ursprunge kreuzend. EG, obere Hälfte der art. ulnar. auf dem flex. dig. profund. gelegen; die sie bedeckenden Muskeln, der pronat. teres, flex. carp. radial. und flex. digit. sublim., sind theilweise weggenommen, um den Verlauf der Arterie sehen zu lassen; GK, untere Hälfte der art. ulnar.; h, nerv. ulnar.; i, Sehne des m. flex. carp. ulnar; j, Sehnen des flex. digit. sublim.; L, art. ulnar., den arcus volar. sublim. abgebend; o, m. flex. carp. radial.; n, m. pronator.; m, m. supinat. long.; PT, untere Hälfte der art. radial.; q, Sehne des supinat. long.; r, nerv. radial.; S, Sehne des flex. carp. radial.

oss. il. ant. sup. entfernt) der Mitte des Schenkels, indem er zu einem Umfange anschwillt, der je nach der Muskulatur des Individuums variirt. Von diesem Punkte aus biegt er sich nach dem hintern Theile des condyl. intern., indem er fast eine gerade Linie verfolgt. Man kann den Muskel dadurch etwas hervorragend machen, dass man den Unterschenkel in die Schneiderposition bringt.

Unter dem Poupart'schen Bande beschreiben der m. pectonaeus und die mm. adductor. (nach innen) mit dem m. sartorius und rectus ein Dreieck (triangulum subinguinale), dessen Basis das ligam. Poupart. abgiebt. Dieses Dreieck erreicht beim Manne durchschnittlich eine Breite von 5'' $1^1/_2$''' (15 centim. et 3 millim.), wenn man von der spin. oss. il. ant. sup. nach der Schambeinsymphyse misst. In diesem Niveau liegt die Arterie von der spin. sup. 2'' 4''' (7 centim.) und von der Symphyse $2^2/_3$'' $1^1/_2$''' (8 centim. et 3 millim.). Von der Vene zur spin. sup. zählt man 3'' (9 centim.). Wenn man nun, 2'' 4''' von der spin. sup. entfernt, vom Poupart'schen Bande eine Linie nach der Spitze des erwähnten Dreiecks führt, so hat man genau die Richtung der Arterie in einer Länge von 4'' 8''' (14 centim.). Dieser ganze dreieckige Raum ist von Lymphdrüsen, kleinen Venen- und Nervenfäden bedeckt.

Um überhaupt das Lageverhältniss der art. crural. richtig zu beurtheilen, muss man den Unterschenkel beugen und den Schenkel abduciren, hierauf die Haut und Aponeurose durchschneiden, die v. saphen. schonen und den Punkt bemerken, wo der Rand des m. sartor. die Arterie kreuzt;

Dieser Punkt ist, wie gesagt, 4'' 8''' vom Poupart'schen Bande gelegen. Sodann schlägt man den m. sartorius zurück, nachdem man ihn quer durchschnitten, und nun sieht man, dass der Platz, welchen er einnahm eine regelmässige Rinne darstellt, in deren Grunde sich befinden: oben, unterhalb des Poupart'schen Bandes, die Vene nach innen, die Arterie nach aussen; 1'' 8''' (5 centim.) unter dem genannten Bande, die v. saphena mit der v. cruralis (an der innern Seite) zusammenmündend, die Arterie nach vorn, die Vene nach hinten gelegen. An der Aussenseite der Arterie nimmt man die Zweige des nerv. crural. wahr, von denen einer bandförmig, die Arterie schräg kreuzt, während zwei andere, abgerundet, sich an der Aussenseite hinziehen. Der Canal des m. adductor magnus setzt sich bis über den Punkt, an welchem der m. sartor. die Arterie kreuzt, mit einer immer schwächer werdenden Aponeurose fort. Im Ringe dieses Muskels, 5'' von innern Condylus, nähert sich die v. crural. der innern Seite der Arterie; diese stösst nach aussen an den n. saphenus. Die art. profunda endlich entspringt nach hinten und aussen aus der art. crural., 2'' unter dem kleinen Trochanter. Ihr Ursprung ist übrigens sehr verschieden. Der nerv. crural. ist von der Arterie durch die aponeuros. iliac. geschieden.

Varietäten. — 1) Die ven. crural. entfernt sich von der Arterie, 2'' 8''' (8 centim.) vom lig. Poup. entfernt, um die hintere Gegend des Schenkels einzunehmen. 2) Quain sah die Arterie in der Mitte von 2 Venenstämmen bedeckt. 3) Der nerv. crural. geht an der innern Seite der Arterie

herab oder zwischen Vene und Arterie. 4) Die Arterie ist doppelt oder einfach, aber rudimentär; oder auch die art. profunda entspringt aus der iliaca ext., oder unter dem lig. Poup., eine Varietät, die man von den Fällen unterscheiden muss, wo zwei aa. femoral. superficial. angetroffen werden. 5) Die Vene legt sich oben, im höhern Alter, über die vordere Fläche der art. crural. 6) Manec giebt eine Varietät an, bei welcher man gegen den untern Theil des Schenkels hin eine supplementäre Vene findet, die zwischen ven. und art. crural. läuft. 7) Der m. sartorius kann, vermöge einer grössern Schrägheit oder eines anomalen Umfangs, die Breite und Länge des subinguinalen Dreiecks vermindern. 8) Froriep citirt einen Fall, wo die art. profund. von der art. iliaca ext. entsprang und die art. crural., von der art. hypogastrica kommend, aus dem Becken mit dem nerv. ischiadicus an der hintern Seite des Schenkels herabstieg, um in die art. poplitaea auszulaufen. 9) Die art. profund. ist stärker, als die superficial. An den frühzeitigen Ursprung der art. profund. knüpfen sich einige ziemlich feststehende, nützliche Merkmale: ihr Durchmesser ist dann grösser und oft dem der femoral. superficial. gleich, an welcher er 4‴ (8 Millim.) beträgt. Findet dies statt, so liegt die ven. crural. zwischen beiden Arterien.

Operation.

Die Unterbindung der Arterie unter dem lig. Poupart. wird immer durch den Sitz der Verletzung geboten. Die Unterbindung im untern Drittel übt man selten aus, wegen der tiefen Lage des Gefässes. Mit der grössten Leichtigkeit und

der geringsten Gefahr für den Kranken unterbindet man im mittlern Theile. DUBREUIL giebt den Rath, um der Blutung aus dem untern Ende der Arterie zuvor zu kommen, müsse man den Gefässstamm 1'' ober- und unterhalb der Unterbindungs-Stelle untersuchen; man hütet sich auf diese Weise vor etwaigen Collateralzweigen eines gewissen Umfangs, die man ohne Ausnahme unterbinden muss.

1) *Im Schenkelbuge* (an dem lig. Poup.). *Lage* auf dem Rücken mit anfangs gestrecktem, später etwas gebeugtem Oberschenkel.

Schnitt: $^1/_2$'' unterhalb des ligam. Poupartii und parallel mit demselben, in der Mitte zwischen spin. ilei ant. sup. und symphys. oss. pubis, 2'' lang.

Anm. Die Arterie ruht hier auf der Furche zwischen m. psoas und pectinaeus, an der Aussenseite der Vene. Der nerv. crural., nach aussen und hinten liegend, wird von der Art. durch das tiefe Blatt der fasc. lata getrennt und ist so vor Verletzung sicher gestellt. Die Art. befindet sich übrigens beim Weibe etwas weiter nach innen, wegen den breiteren Hüften.

Die fasc. cribrosa zeichnet sich nach Günther vor der fasc. comm. superficial. nicht nur durch ihre straffe fibröse Textur und ihre tiefere Lage, sondern auch dadurch aus, dass sie fest mit dem ligam. Poupart. zusammenhängt, während die fascia superficial. darüber verschiebbar ist.

Nachdem die fascia superficial. vorsichtig auf der Hohlsonde durchschnitten ist (die Fettflocken und Lymphdrüsen werden entfernt) erhebt und trennt man auf dieselbe Weise die fascia cribrosa. Mit gleicher Vorsicht öffnet man die Gefässscheide und führt unter der Arterie, von der Seite der Vene aus, den Schnabel der Hohlsonde hindurch,

welchen man mit dem Nagel des linken Zeigefingers aufnimmt.

2) *Im obern Drittel des Oberschenkels*, nach *Scarpa*.

Schnitt: $2^1/_2$'' unterhalb des lig. Poupartii beginnend, 3—4'' im Verlaufe der Arterie, bis in die Spitze des trianguluum subinguinale, herabsteigend.

Zu vermeiden ist die ven. saphen. magn. Man durchschneidet die oberflächliche Aponeurose, entfernt Zellgewebe und Lymphdrüsen mit der Sonde, auf welcher man das zweite (gelb aussehende) aponeurotische Blatt trennt. Man öffnet die Scheide und unterbindet, wie oben.

3) *Im mittlern Drittel des Oberschenkels.*

Wegweiser: Innerer Rand des musc. sartorius.

Schnitt: 3'' lang, 3'' unterhalb des ligam. Poupartii beginnend, auf den sartorius und längst seines innern Randes.

Hunter schnitt auf dem innern Rande des m. sartorius ein und schlug ihn nach aussen zurück; Hutchinson und Roux zogen den Muskel nach innen, nachdem sie den Schnitt auf den äussern Rand desselben gemacht hatten; Desault und Hodgson endlich bahnten sich den Weg zur Arterie durch Aufheben des sartor., bis auf dessen Mitte sie den Hautschnitt führten: wenn hierbei die Muskelcontraction hinderlich wäre, rathen sie die Fasern quer zu durchschneiden. Dem Principe nach muss der Einschnitt an dem der Arterie zunächst gelegenen Punkte gemacht werden. Sobald man sich aber durch den sartor. (welcher

die Arterie in einer Strecke von c. 5'' bedeckt) Bahn zum Gefässe brechen muss wegen seiner grössern Breite; so ist es gestattet, bis auf die Mitte des Muskels einen 3'' langen, oberflächlichen Schnitt zu ziehen, die Muskelfasern am innern Rande auszuschälen oder nöthigenfalls schräg zu durchschneiden, um durch die hintere Lamelle der Muskelscheide zu dem schon hindurch schimmernden Gefässe zu dringen.

Es ist dies die vorzüglichste Unterbindungsstelle an der obern Gefässpartie. Unterbindet man die Art. höher oben, so setzt man sich der Gefahr consecutiver Blutung aus; denn bekanntlich giebt die crural. an ihrem Ursprunge und in einer Strecke von 1—1½'' ihre bedeutendsten Lateralzweige ab.

Verfahren Hunter's, von Lisfranc modificirt. — Man macht in der schrägen Richtung des innern Randes des m. sartorius, einen Schnitt v. 3'', indem man einer Linie folgt, die *oben ⅓'' vom Muskel ihren Anfang nimmt und nach unten ebensoweit über den innern Rand desselben hinweggeht;* man nehme sich beim Hautschnitt vor der v. saphena und andern Venenzweigen in Acht und schiebe sie nach innen; man erhebt den Rand des Muskels, zieht ihn nach aussen, öffnet das hintere Blatt seiner Scheide und unterbindet die Arterie. An ihrer äusseren Seite, mehr nach hinten, liegt die Vene, der n. saphenus vorn auf ihr.

Günther stellt, als das Resultat zahlloser Unterbindungen am Cadaver, folgende höchst wichtige Cautelen auf:

„Wenn nach durchschnittener fascia lata statt der ziemlich senkrecht von oben und aussen nach unten und innen verlaufenden Fasern des m. sartorius mehr quer von oben und innen nach unten und aussen verlaufende Muskelfasern erscheinen, so ist man entweder zu weit nach aussen (auf den musc. rectus oder vastus internus) oder zu weit nach

Bayerische Staatsbibliothek München

innen auf den m. adductor longus (der m. gralicis liegt fast zu weit nach innen, als dass man diesen treffen könnte) gekommen, denn alle diese Muskeln haben ziemlich dieselbe Faserrichtung, blos die des m. vastus intern. sind mehr quer. Da nun die art. crural. im mittlern Drittel des Oberschenkels ziemlich am innern Rand des Knochens liegt, so würde man, zu weit nach aussen, die Mitte des Knochens, wäre man zu weit nach innen gekommen, gar nichts von dem Knochen unter dem Schnitt fühlen, da man mehr oder weniger weit davon entfernt wäre."

NB. „Die Richtung der Muskelfasern des m. rectus femoris, vastus internus und adductor longus und die Anordnung derselben ist allerdings unter sich verschieden, aber die Nüancen sind so unbedeutend, dass man nur, wenn man alle 3 Muskeln zu gleicher Zeit vor sich sieht, sie daran von einander unterscheiden könnte."

Am untern Theile der Kreuzung. — Ein 3'' langer Schnitt werde auf dem äussern Rande des m. sartor. gemacht und dieser nach innen und hinten gezogen. Die Vene liegt hinter der Arterie, der Nerv nach aussen.

4) *Im untern Drittel des Oberschenkels.*

Wegweiser: Aeusserer Rand des m. sartorius.

Schnitt: 3'' lang, der Arterienbahn folgend; seine Mitte fällt auf den Punkt, wo das mittlere Drittel des Oberschenkels in das untere übergeht.

Die ven. saphena ist zu vermeiden. Man schneidet die Aponeurose des Muskels ein, löst ihn mit den Fingern aus seiner Scheide und lässt ihn durch einen Gehilfen nach innen ziehen. Hierauf trennt man das hintere Blatt der Muskelscheide. Hier entdeckt der Finger einen sehnigen Strang, welcher der Sehne des m. adductor magnus angehört. Man schneidet vorsichtig auf der Mitte dieses Stranges ein, zieht den Nerv nach

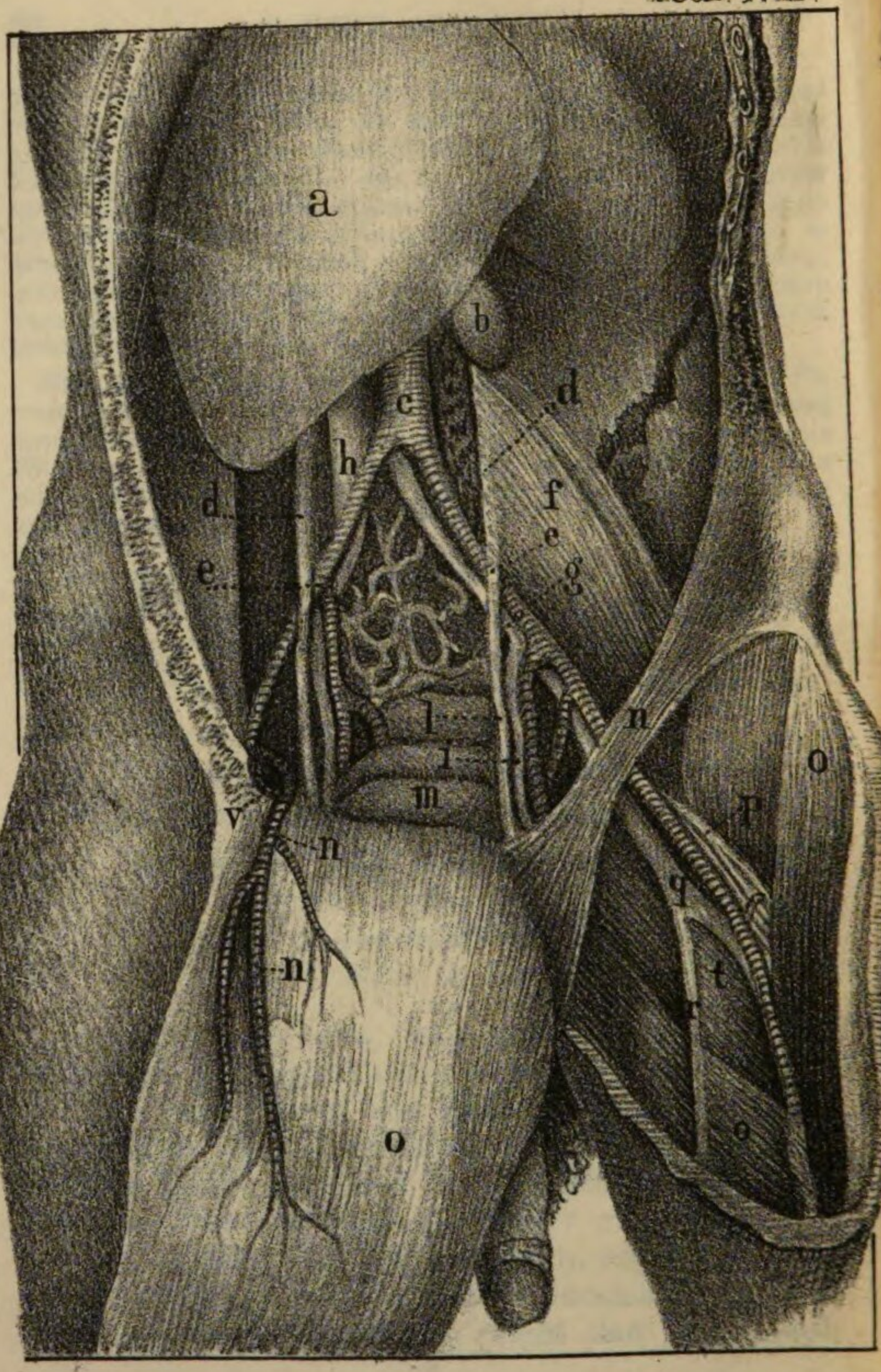
a
b
c
d
h
d
e
f
e
g
l
n
i
m
v
n
n
p
q
t
r
o
o

aussen und unterbindet die Arterie, die hinter demselben zwischen ihren beiden Venen liegt.

Es ist besser, den Schnitt auf dem Rande des sartorius zu machen, als gegen denselben; denn 1) kommt auf diese Weise, durch das Auseinanderweichen der Wundränder, der äussere längs des Muskelrandes zu liegen; 2) muss man immer denselben, da er die Arterie bedeckt, zurückziehen und dann fällt hier die Unterbindung leichter, weil der Schnitt im Verlaufe der Arterie geht.

§. 7. Unterbindung der arteria iliaca externa und iliaca communis.
Taf. XII und XIII.

Anatomie. In der Gegend des vierten und zuweilen des fünften Lendenwirbels theilt sich die aorta abdominalis in 2 grosse Stämme, welche in einem spitzen Winkel von einander weichen. Von diesem Punkte aus geht jeder, eine nach innen und vorn concave krumme Linie beschreibend, bis unter das ligam. Poupartii. Von der aorta ab bis in die Mitte des Raumes, welcher zwischen der symphysis sacro-iliaca und dem sacro-vertebralen Gelenk liegt, heissen diese Stämme: aa. iliacae communes; hier theilen sie sich in die

---

Taf. XII. a, Leber; b, Gallenblase; d, d, Ureteren; h, vena cava; e, e, Bifurcation der art. iliac. commun. in hypogastrica und iliaca externa; c, Ende und Bifurcation der aorta; f, m. psoas; g, ven. iliac. commun.; l, ven. hypogastrica; i, art. hypogastrica; v, Samenstrang; n, n, art. epigastrica, auf der hintern Fläche der vordern Abdominalwand, o, die auf den Schenkel zurückgeschlagen worden ist; n, Ligam. Poupartii; p, art. crural.; q, ven. crural.; r, saphena interna.

art. hypogastrica, die senkrecht in das Becken niedersteigt, und in die art. iliaca externa. Letztere begiebt sich an der innern Seite des m. psoas schräg von innen nach aussen gegen die Mitte des ramus horizontalis ossis pubis herab. Die art. iliaca externa liegt zwischen peritonaeum (das dicht, dick und leicht von den darunter liegenden Theilen zu trennen ist, wenn dieselben nicht in Folge von Entzündung eine Veränderung erlitten haben) und der fascia iliaca, von welcher sich ein Blatt ablöst und der Arterie als Scheide dient. Sie ist von einer Menge Lymphdrüsen umgeben. Die Venen, welche sich zur Bildung der v. cava inferior vereinigen, liegen hinter der art. iliaca; beide Venen werden schief nach vorn von der Arterie der rechten Seite gekreuzt. Unterhalb dieser Kreuzung nehmen sie beide die Innenseite der arteriellen Gefässe ein.

Ungefähr 3‴ über dem Poupart'schen Bande schickt die iliaca externa nach innen die art. epigastrica, nach aussen die art. circumflexa ab. Bei der Unterbindung muss man stets die Ursprungsstelle dieser beiden Gefässe erforschen. Eine schräge Linie, die vom Nabel bis zur Mitte des ligam. Poupartii, jedoch $^1/_2$″ mehr nach innen gezogen, gedacht wird, bezeichnet genau den Verlauf der art. iliaca communis und ihrer Fortsetzung, der art. iliaca externa.

Die art. iliaca externa wird vom ureter, dem Samenstrang und der ven. epigastrica gekreuzt; ihre vordere Fläche ist mit Ganglien und einer grossen Anzahl Lymphdrüsen überzogen, der nerv. cruralis liegt meist nach hinten. Rechts

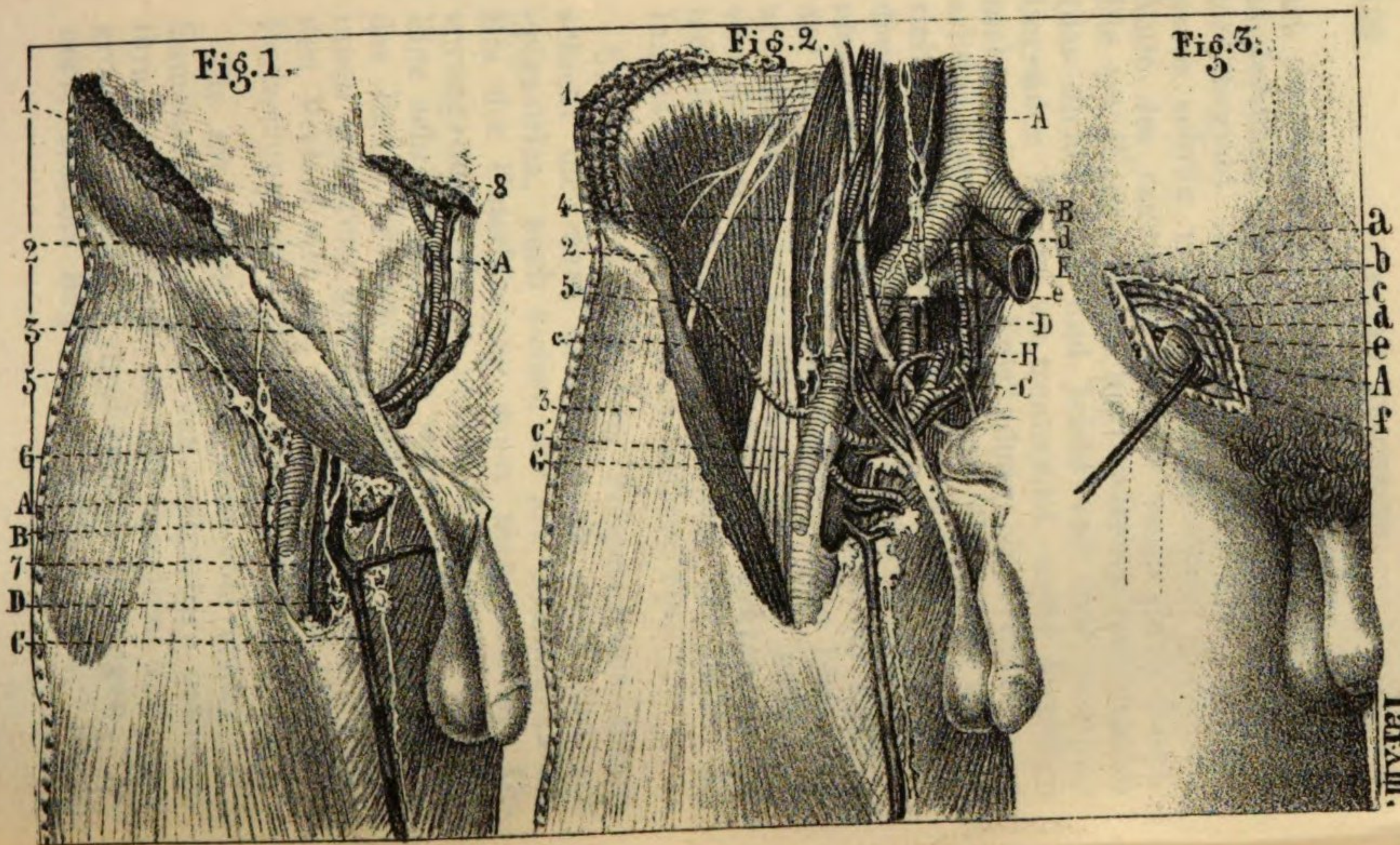

Taf. XIII.

kommt die Arterie mit dem Darmbeine, links mit der flexura sigmoidea in Berührung.

Varietäten. — Bei Frauen, die oft geboren haben, wendet sich die linke v. iliac. commun. häufig nach der äussern Seite der Arterie. Es ist vorgekommen, dass die rechte art. iliaca commun. gänzlich fehlte und durch Collateraläste ergänzt wurde. Anomalien sind häufiger auf der rechten Seite. Im höhern Alter erhalten die Arterien eine sehr geschlängelte Form. — Zuweilen beschreibt die rechte iliac ext., die ca. 6‴ länger, als die linke ist, an der Ursprungsstelle der art. hypogastrica einen ungewöhnlichen Bogen; sie kann auch die art. obturatoria und epigastrica in einem

---

Taf. XIII. Fig. 1. — 1, m. obliquus ext., obliquus int. und transversus, abgeschnitten und mit ihren Aponeurosen entfernt; 2, Bauchfell und fasc. transversalis; letztere umschliesst den Samenstrang in einer Scheide, indem sie sich trichterförmig verlängert, 3; 5, ligam. Poupartii; 6, fasc. lata, die fasc. cribrosa ist am obern Theile der Schenkelgefässe weggenommen. A, art. cruralis; B, ven. cruralis; zwischen dieser und der Arterie eine aponeurotische Lamelle, 7; C, D, v. saphena magna (int.), Lymphgefässe und Lymphdrüsen. A', art. epigastrica; 8, musc. rectus abdominin, abgeschnitten.

Fig. 2. — 1, Ueberbleibsel der an der crista ilei abgeschnittenen Bauchmuskeln; 2, spin. ilei. ant. sup.; 3, fasc. lata; 4, musc. psoas; 5, musc. iliacus. A, aorta, B, rechte art. iliac. extern.; D, iliac. intern. (hypogastric.); c, art. circumflexa ilei; c', epigastrica; e, ureter; d, vasa spermatica; E, ven. iliac.; G, nerv. cruralis; H, H, Lymphgefässe und Lymphdrüsen.

Fig. 3. — Unterbindung der ven. iliac. externa. a, Hautschnitt; b, c, d, Schnitt durch die Aponeurosen und Muskeln des Abdomen; e, das gelöste und in die Höhe geschobene Bauchfell; f, ven. iliaca ext.; A, art. iliaca ext. auf der Deschamps'schen Nadel.

gemeinschaftlichen Stamme abgehen lassen und in seltneren Fällen die circumflexa int. und femoral. profund. — Uebrigens existirt bis jetzt kein authentischer Fall von Aneurysma der art. iliac. commun.

Operation. — ABERNETHY unterband die art. iliac. ext. dreimal; das erste Mal (1796) wegen eines Ameurysmas, ein zweites Mal ohne Erfolg; die dritte Unterbindung (1806) hatte den erwünschtesten Ausgang. Diese Operation ist häufig ausgeführt worden und zum grossen Theile mit Erfolg.

Lage auf dem Rücken mit erhöhtem Steiss, nach der gesunden Seite hingeneigt, damit sich die Eingeweide dahin begeben; wegen der Umführung der Ligatur wird der Schenkel im Hüftgelenk gebeugt.

Verfahren nach Abernethy.

Wegweiser: Nach Durchschneidung der Abdominalmuskeln der Peritonäalsack, den man vorsichtig mit den Fingern nach innen und oben schiebt; innerer Rand des m. psoas.

Schnitt: 3'' (9 centim.) lang, 2'' von der spina ilei anterior superior nach innen beginnend, bis auf die Mitte des ligam. Poupartii.

Nach einander folgend werden Haut, fasc. superficial., Aponeurose des m. obliqu. ext., der obliqu. int. und die fasc. transvers. (auf der Hohlsonde) durchschnitten; das Bauchfell wird von unten nach oben abgelöst und die Arterie im innern Wundwinkel aufgesucht. Sie lässt sich an der Pulsation erkennen und befindet sich zwischen Vene und Nerven. Man isolirt sie von der Vene und führt die DESCHAMPS'sche

Aneurysmanadel unter ihr von innen nach aussen hin. — Bei seinem zweiten Kranken machte ABERNETHY den Einschnitt näher der spin. il., sowohl um der Verletzung der art. epigastrica zu entgehen, als auch um sich die Lösung des Bauchfells zu erleichtern. Während der Operation unterbindet man die art. tegumentaria, wenn sie bluten sollte. Diese Modification ABERNETHY's bietet eine grosse Analogie mit dem folgenden Verfahren dar, welches die Lösung des Bauchfells nicht nur von unten nach oben, sondern auch von aussen nach innen gestattet.

Verfahren A. Coopers.

Cooper hat diese Unterbindung 7mal ausgeführt.

Schnitt: 1'' von der spin. il. ant. sup. beginnend und bogenförmig (Concavität nach unten) *bis nahe an den äussern Rand des Bauchringes herabsteigend.*

Es werden der Folge nach die verschiedenen fibrösen Schichten auf der Hohlsonde durchschnitten und nothwendigerweise der Inguinalcanal geöffnet. Schenkel und Rumpf sind gebeugt; der Operateur erhebt den untern Rand des m. obliqu. int. und den Samenstrang, nachdem er das hemmende Zellgewebe getrennt hat. Hierauf führt er den Finger längs des Samenstrangs durch den innern Bauchring, hinter welchem unmittelbar die Arterie liegt; um zu ihr zu gelangen schiebt man vorher die art. epigastrica hinweg.

Verfahren von Bogros.

Schnitt: Parallel dem ligam. Poupart., ca. 3''' (5 Millim.) darüber, 2—2½'' (6—8 centim.) lang; sein äusseres Ende

muss von der spin. iliac. ebenso weit entfernt sein, als das innere von der symphys. oss. pub.

Man unterbinde oder torquire die art. tegumentar., durchschneide die fasc. superficial. und Aponeurose des m. obliqu. ext. auf der Hohlsonde, hebe den Samenstrang und cremaster, die im Grunde der Wunde liegen, in die Höhe und erweitere den inneren Inguinalring, den man durch Verfolgung der vasa spermatic. auffindet, mit dem Finger. Hier begegnet man der art. epigastrica, welche den Ring von unten nach oben und innen schräg kreuzt; dieser folgt man bis zur art. iliac. ext. und isolirt dieselbe von der Vene und dem begleitenden Nerven.

Beurtheilung. Von diesen drei Verfahrungsweisen ist die von BOGROS die rationellste und die von ABERNETHY die gefährlichste. Die COOPER'sche gestattet, die Arterie weiter oben zu unterbinden. Bei der Methode ABERNETHY's kann man, wegen der Länge und Richtung des Schnittes die Arterie an allen Punkten unterbinden. Wenn der Unterleib sehr stark ist, bietet das Verfahren von Cooper die grösste Leichtigkeit dar. Soll aber die Unterbindung *unmittelbar über der art. epigastrica (und man muss stets oberhalb derselben unterbinden, denn die Nähe dieser Arterie würde sonst die Thrombusbildung hindern)* geschehen, so ist dasVerfahren von BOGROS das beste. [Auch MALGAIGNE zieht hier diese Unterbindungsmethode vor.] Dasselbe wurde zuerst von MIRAULT ausgeführt, der es als sicher und leicht empfiehlt. *Roux modificirte die Cooper'sche Methode, indem er den Schnitt mehr der spin. il. und dem ligam.*

Poup. näherte; auf diese Weise vermag man auch die Ligatur höher oben anzulegen.

Anm. Folgende 3 Hauptacte der Operation sind besonders zu berücksichtigen: 1) die Trennung der Aponeurose des m. obliqu. ext., 2) die des m. obliqu. int., m. transvers. und fasc. transvers. und 3) die Lösung und Wegschiebung des Peritonäalsacks.

1) Nach Durchschneidung der Haut und des Zellgewebes bietet sich die glänzende Aponeurose des m. obliqu. extern. dar. Man muss dieselbe mit einem sichern Zuge, jedoch ohne alle Kraftanstrengung, trennen.

2) Der nun folgende obliqu. int. ist mit dem m. transvers. fest verbunden und nur nach aussen, gegen das Hüftbein zu, lassen sich dieselben leichter trennen. Bei dem Gebrauch der Hohlsonde, die hier gewöhnlich empfohlen wird, sei man sehr vorsichtig, damit nicht mit dem Schnabel des Instrumentes das Bauchfell verletzt oder eine Falte des letzteren in die Höhe gehoben werde. Man hebe lieber eine kleine Muskelportion mit der Pincette auf und schneide das Gefasste ab. Die Muskeln hängen mit dem Bauchfell durch ein so lockeres Zellgewebe zusammen, dass man sie leicht in die Höhe heben und ohne Furcht durchschneiden kann, weil das Bauchfell an seiner Stelle bleibt. Auch braucht man dabei keine besondere Rücksicht auf die fasc. transvers. zu nehmen. Nur hüte man sich, wenn die Arterie höher oben unterbunden werden soll, den äussern Rand des m. rect. abdomin. zu entblössen; man könnte sonst leicht die art. epigastric. und das Bauchfell verletzen, da dasselbe in dieser Gegend mit der Aponeurose des m. obliqu. int. und transvers. fest vereinigt ist.

3) Das bläulich aussehende Bauchfell geht nicht völlig bis zum ligam. Poupart., sondern schlägt sich 3—4‴ oberhalb desselben mit seinem Sacke nach der fasc. iliaca um. Man drückt leise mit dem Finger auf das Bauchfell, löst es nach unten von der Abdominalwand ab und schiebt den ganzen Sack vorsichtig nach hinten und oben. Hierbei hüte man sich, zugleich mit dem Bauchfell auch die fasc. iliac. von dem m. psoas und iliac. abzulösen. Man würde mit derselben auch die darauf liegende Arterie zurückdrängen und sie vergebens suchen. Dass die fasc. iliac. mit zurückgeschoben worden ist, erkennt man theils an den frei daliegenden Muskeln, theils an dem zwischen ihnen erscheinenden Nerven, der sonst nicht sichtbar wird.

§. 8. Unterbindung der art. hypogastrica s. iliaca interna Taf. XII und XIII.

Anatomie. Die a. iliac. int. trennt sich von der ext. in einem spitzen Winkel und senkt sich ins Becken hinab, indem sie eine (nach hinten convexe) krumme Linie beschreibt. Sie theilt sich, nachdem sie einen Weg von $1^2/_3$'' (5 cent.) zurückgelegt, in 2 Zweige, einen posterior (mit der a. ileolumbalis, sacra lateralis und obturatoria) und einen anterior (mit der art. umbilicalis, ischiadica, pudenda und glutaea). Die Arterie wird vorn von dem ureter in einer Höhe gekreuzt, die je nach der Leere oder Anfüllung der Blase ververschieden ist. Ihre Vene liegt nach hinten und innen.

Zuerst machte Stevens, (in Santa-Cruz) die Operation, 1812, wegen aneur. glutaeae; dann Atkinson, in York, 1817, ohne Erfolg; Pomeroy-White und Mott. Von 4 Unterbindungen glückten 3.

Operation. — Verfahren von Stevens. Nachdem er seinen Kranken so gelegt hatte, dass die Muskeln erschlafften und die Därme sich nach der gesunden Seite senkten, machte Stevens einen 5'' langen Schnitt auf der Bahn einer Linie, welche er von einem Punkte zwischen dem äussern Inguinalring und Anfang der a. crural. nach einem andern $1^2/_3$'' (5 cent.) nach oben und innen von der spin. il. sup. gelegenen Punkte zog. Die Abdominaldecken wurden auf der Hohlsonde durchschnitten, das Bauchfell gelöst und bis zum promontor. (angle sacro-vertébral) in die Höhe geschoben, was bei einem dickleibigen Individuum

sehr schwierig ist. Sobald der Operateur hier angelangt ist, sucht er die an ihrer Pulsation zu erkennende Arterie, trennt dieselbe mit dem Finger von den Nachbarvenen und umgeht sie, von innen nach aussen, mit der DESCHAMPS'schen Nadel.

WHITE führte einen nach aussen convexen, ca. 6" (19 cent.) langen Schnitt nahe vom Nabel bis zum Inguinalringe.

Beurtheilung. Diese selten indicirte Operation bleibt auf Fälle von spontanen Aneurysmen der Steissgegend beschränkt. Wenn die a. glutaea oder ischiadica den Sitz eines traumatischen Aneurysmas abgeben, muss man dem Rathe des Prof. BOUISSON folgen und das Gefäss in der Steissgegend unterbinden. Dies ist auch die Ansicht DUBREUIL's. In allen Fällen muss der Schnitt von WHITE, wegen der enormen Länge, verworfen werden.

§. 9. Unterbindung der art. iliaca communis.

Verfahren von Mott.

Schnitt: 7" (21 cent.) lang, etwas oberhalb und an der Aussenseite des Inguinalrings beginnend und in einer krummen (nach innen concaven) Linie bis über die spin. il. ant. sup. aufsteigend.

MOTT führte diese Operation mit glücklichem Erfolge im Jahre 1827 aus. — Um die Arterie bloszulegen, verfährt man wie bei der Unterbindung der a. iliac. ext. und int.

Man würde zu demselben Ziele durch die angegebene Methode ABERNETHY's gelangen.

§. 10. Unterbindung der art. epigastrica.

Anatomie. — Die a. epigastrica entspringt aus der innern Seite (ein wenig nach vorn) der a. iliac. ext., ca. 3‴ (5—7 millim.) oberhalb des Schenkelbogens. Sie verläuft erst horizontal nach innen, unterhalb des annulus inguinal. intern., auf dem hintern Rande des lig. Poupart., dann an der hintern Wand des canal. inguinal., in der Mitte zwischen annul. inguin. ext. und int., durch ein dünnes Blatt der fasc. transversal. vom Bauchfelle getrennt; hierauf am äussern Rande und der hintern Fläche des m. rect. abdom.

Varietät. — Man sah dieselbe der a. ischiad., glutaea, crural., femoral. profund. und einem mit der a. obturat. gemeinschaftlichen Stamme entspringen. Sie giebt fast constant einen Zweig an dem Samenstrang ab; die Verletzung dieses Zweigs bei der Wegnahme einer voluminösen sarcocele kann eine starke Blutung verursachen.

Das Verfahren von Bogros findet hier seine Anwendung.

Verfahren von Bourgery. — Wenn bei einer Verletzung der Abdominalwand das Gefäss nicht in der Wunde unterbunden werden kann, rathet Bourgery die Ligatur an der Stelle anzulegen, wo es sich nach der hintern Fläche des m. rect. abdom. hinschlängelt. Man denke sich vom Anfang der a. crural. eine Linie bis zum Nabel gezogen und suche den äussern Rand des rect. abdom. auf. In dieser Furche $1^2/_3$‴ (5 centim.) über dem Schenkelbogen, nach der angedeuteten Linie, befindet sich der Punkt, an welchem die a. epigastr. sich nach der hintern Fläche des m.

rectus hinwindet. Hier mache man einen 1'' (3—4 centim.) langen Einschnitt parallel dem Muskelrande, trenne allmälig auf der Hohlsonde die Aponeurose des m. obliqu. ext., dann die des m. obliqu. int. und endlich die Muskelfasern des m. transvers., den angegebenen Muskelrand schiebe man mit der Hohlsonde ein wenig bei Seite. Hinter diesem Muskel findet man die Arterie zwischen ihren 2 Venen, und es bleibt nichts übrig, als ihre Unterbindung zu vollziehen.

§. 11. Unterbindung der art. glutaea.
Taf. XIV.

Anatomie. — Die art. glutaea erhält ihren Ursprung von der a. hypogastr. und geht durch die incis. ischiad. maj. aus dem Becken heraus, zwischen deren oberem Rande und dem m. pyriformis (also oberhalb desselben). Dies ist der einzige Punkt, an welchem der Stamm der Arterie unterbunden werden kann, da derselbe sich oft blos 2'' (5—6 mill.) weit erstreckt. An ihrem Austrittspunkte wird sie von einer dichten, cellulösen Fascie und dem m. glut. max. bedeckt. Das Lageverhältniss des n. glut. sup. (vom obern Theile des plexus sacral. entspringend) kommt dem der Vene gleich; letztere liegt an der hintern und innern Seite der Arterie, und bringt bei ihrer Verletzung selten gefährliche Zufälle hervor. Die a. glut. theilt sich in 2 Zweige, im Niveau des hintern Randes vom m. glut. minim.

Varietät. Der Stamm der a. glutaea kann ausnahmsweise blos eine Länge von $^2/_3$'' (2 cent.) haben; zuweilen geschieht die Theilung gerade unter der incis. ischiad., was das operative Ver-

fahren erschwert. Der Durchmesser des Gefässes beträgt gewöhnlich das Doppelte von dem der a. ischiad. welcher nur $1^1/_2$''' (3 Millm.) ausmacht; doch kann das Verhältniss variiren.

Operation. — Dieselbe wurde seit der veröffentlichten Beobachtung von Richard CARMICHAEL (in Dublin) 1833 unter die geregelten chirurgischen Operationen aufgenommen. — Lage des Kranken auf dem Bauche, die Zehen nach innen gewendet.

Verfahren von Robert.

Wegweiser: *M. glutaeus max., hinterer Rand des m. glut. med., den man in die Höhe hebt, und interstit. muscular. zwischen m. pyramidal. und glut. minim.*

Schnitt: *c. 4'' (10 à 12 Cent.) lang, 1'' von der spin. il. post. sup. beginnend, im Verlaufe einer Linie, die man sich von der genannten spin. nach der Höhe des trochant. maj. gezogen denkt.*

Nach Durchschneidung der Haut zeigen sich die dem Schnitte parallellaufenden Fasern des m. glut. max., die auseinander gezogen oder nöthigenfalls durchnitten werden. Die Arterie liegt im höchsten Theile des erwähnten Muskelinterstitiums.

ZANG macht ebenfalls den Schnitt in der angegebenen Richtung.

Verfahren von Bouisson. — Der Operateur sucht den Austrittspunkt der Arterie auf, welcher $3^2/_3$'' (11 Cent.) von der spin. il. post. sup. und $3^1/_3$'' vom höchsten Punkte des Darmbeinkammes entfernt liegt. Hierauf macht er einen queren Schnitt,

Taf XIV.

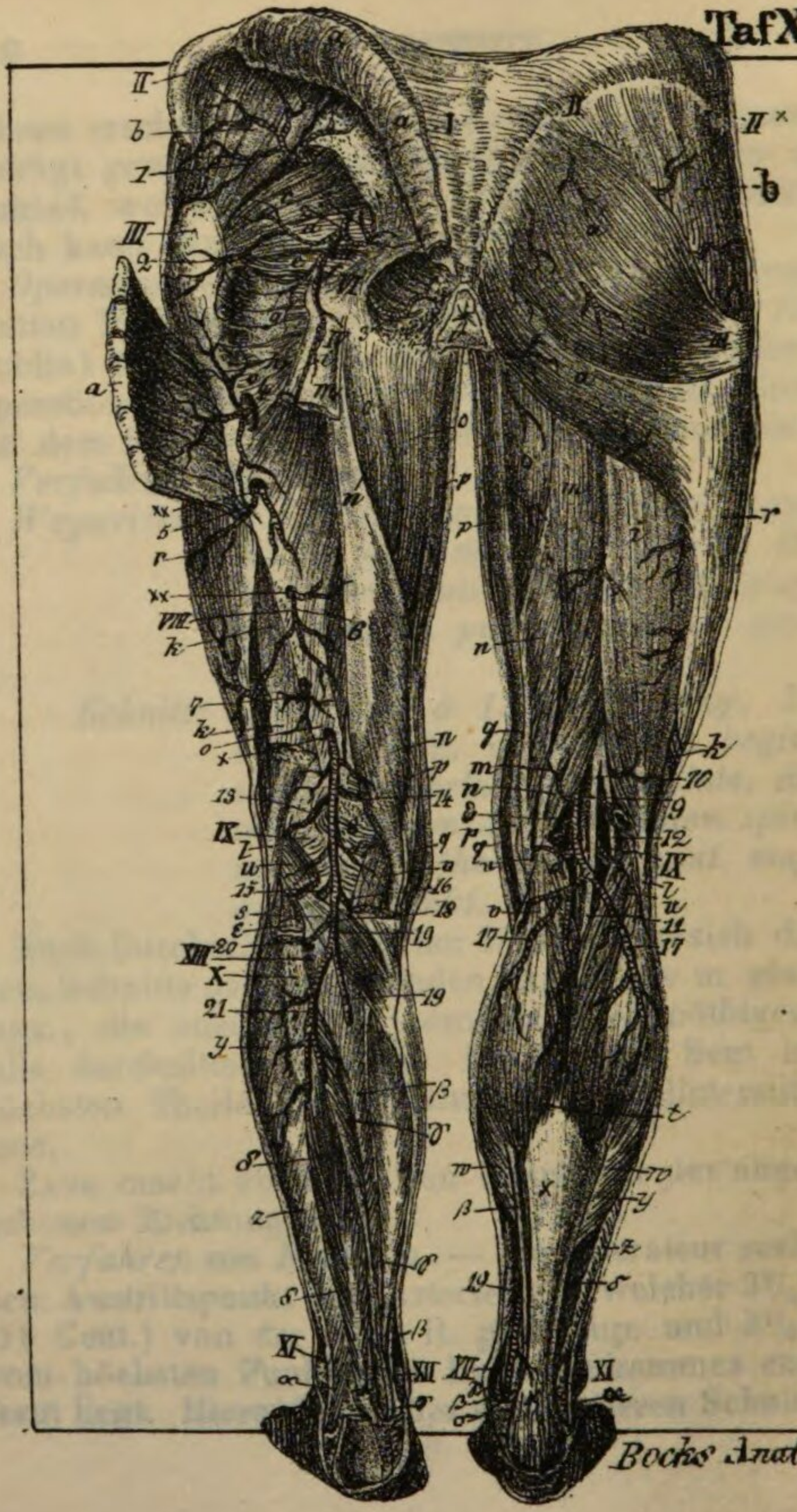
II
b
I
III
2
a
xx
b
r
xx
VIII
k
g
k
o
x
13
IX
l
u
15
s
ε
20
XII
X
21
y
8
z
6
5
13
XI
II
a
II x
b
a
a
o
p
p
n
r
n
g
k
m
10
n
9
o
12
IX
l
u
11
17
17
t
m
x
y
β
z
5
XII
XI
Bocks Anatom:

dessen Mitte dem bestimmten Austrittspunkte entspricht. Nachdem die Haut und der m. glut. max. bis zur Aponeurose getrennt worden sind, schneidet man dieselbe auf der Hohlsonde durch und zieht die Wundränder auseinander. Der Operateur kann der Pulsation der Arterie nachgehen, isolirt sie vom umgebenden Zellgewebe, schiebt Vene und Nerv nach innen und führt die Hohlsonde tief unter dem arteriellen Stamme (zwischen ihm und der Vene) herum.

Beurtheilung. — Die quere Durchschneidung der Muskelfasern nach Bouisson erleichtert durch die erfolgende Muskelcontraction das Auseinan-

---

Taf. XIV. (Aus Bock's „Handatlas der Anatomie".) I, os ilium., unterer Rand, der die incisur. ischiadic. maj. begrenzt; II, crista ilei; III, trochanter major; IV, tuber ischii; V, ram ascend. oss. isch.; VI, lig. tuberoso-sacr.; VII, lig. spinoso-sacr.; VIII, linea aspera oss. femor.; IX, fossa poplitaea; X, fibula; XI, malleol. ext.; XII, malleol. int.; XIII, lig. inteross. crur. a, Musc. glutaeus maxim.; b, glutaeus medius; c, pyriformis; d, gemellus sup.; e, obturat. int.; f, gemellus inf.; g, quadrat femor.; h, obturat. ext.; i, biceps femor.; k, kurzer Kopf desselben; l, Sehne desselben; m, semitendinosus; n, semimembranosus; o, adduct. magn.; p, gracilis; q, sartorius; r, vastus ext.; s, poplitaeus; t, gastrocnemius; u, ausserer; v, innerer Kopf desselben; w, soleus; x, tendo Achillis.; y, peronaeus long.; z, peron. brev.; α, Sehnen dieser beiden beiden Muskeln; β, flex. digit. ped. commun. long.; γ, tibialis postic.; δ, flex. halluc. long.; ε, äussere Portion des soleus. 1, Arter. glutaea; 2, ischiadica; 3, pudenda commun.; 4, ram. inf. arter. circumflex. femor. int.; 5, 6 und 7, art. perforantes; 8, poplitaea; 9, ven. poplitaea; 10, nerv. ischiadicus; 11, n. tibialis; 12, n. fibularis; 13, art. articular. genu sup. ext.; 14, interna; 15, articular. gen. inf. ext.; 16, intern.; 17, surales; 18, Spaltung der poplitaea in tibial. antic. und postic.; 19, tibialis postic.; 20, tibial. antic.; 21, peronaea. —

derhalten der Wundränder und gestattet eher die Arterie, welche zuweilen 2''—$2^2/_3$'' tief liegt, zu erreichen. Das Verfahren von Robert und von Bouisson ist dem von Lizard und Robert-Harrison angegebenen vorzuziehen. —

Nie darf man die Vereinigung per prim. intent. versuchen, weil dadurch nur der Abfluss des Eiters verhindert würde.

§. 12. Unterbindung der art. ischiadica. Taf. XIV.

Anatomie. Die a. ischiad. tritt am unteren Theile der incis. ischiad. (1'' unter der a. glutaea) aus dem Becken, zwischen m. pyriform. u. lig. spinoso-sacr. Sie ist nach hinten und innen vom n. ischiadic. und der a. pudenda commun. gelagert, zwischen dem n. haemorrhoidal. infer. (le petit nerv sciatique), der sich an ihrer Aussenseite, und der Vene, die sich an der Innenseite befindet.

Operation.— Verfahren von Bouisson. Der Austrittspunkt der art. ischiad. *am unteren Rande des m. pyramidal.* liegt in einer von der spin. iliac. post. sup. nach der tuberos. isch. gezogenen Linie. *Durch diesen Punkt* wird ein *2'' langer Querschnitt* gemacht, durch Haut, Zellgewebe und m. glut. max. Man findet die art. unter der tiefen Aponeurose, zwischen n. ischiad., den man nach aussen zieht, und der Vene, die an der hinteren und inneren Seite Platz nimmt.

Nach Zang und Chelius fängt man *dicht unter* der *spin. inf. oss. il.* einen Schnitt an, welcher *längs der Fasern des m. glut. max. gegen die tuberos. ischii* $2^1/_2$'' *lang verläuft.* Nach Trennung der Haut und des Fettzellgewebes kommt

man auf den äusseren Rand des lig. tuberoso-sacral., wo es sich an das os sacral. ansetzt; daselbst findet man die Art. auf dem lig. ischio-sacral. liegend. Man isolirt und unterbindet sie.

Beurtheilung. Die Wissenschaft besitzt noch keinen Fall von dieser Unterbindung am Lebenden, doch führt sich die Operation leichter aus, als an der a. glutaea. Das Verfahren von Buisson scheint uns den Vorzug zu verdienen; es ist auch leichter zu befolgen, als das von Lisfranc empfohlene; denn nichts ist einfacher, als eine gerade Linie zu ziehen, von welcher das eine Ende die spin. il. post. sup. und das andere die tuberositas isch. berührt. Das Buisson'sche Verfahren gestattet auch die a. pudend. commun., ausserhalb des Beckens, zu unterbinden.

CAP. II. Unteres Aortensystem.

§. 1. Unterbindung der art. radialis. Taf. XI und XV.

Anatomie. — Die art. radial., oberflächlicher und weniger stark, als die a. ulnar., verfolgt die Richtung der a. brachialis. Sie erstreckt sich von der Mitte des Armbugs bis mitten in den Zwischenraum zwischen proc. styloid. rad. und der Sehne des m. flex. carp. radial. Von hier wendet sie sich, nach der Dorsalfläche der Hand bis zum Intervall des ersten und zweiten Mittelhandknochens, indem sie hinter dem ersten Carpo-Metacarpalgelenk unter den Sehnen des m. abductor und extens. pollicis brevis hingeht. Zwischen diesen Sehnen und der des m. extens. poll. long. liegt sie unmittelbar unter der Aponeurose.

Bevor sie noch unter die genannten Sehnen tritt, giebt sie einen dünnen ramus volaris ab. — Am Vorderarm läuft die Arterie auf der vorderen Fläche des radius, von dem sie oben, durch den supinat. brev., in der Mitte, durch die Sehne des pronat. teres, tiefer unten, durch den m. flex. pollic. long. und pronat. quadrat. geschieden wird. Am oberen Theile wird sie vom inneren Rande des m. supinat. long., ihres Begleiters, vom äusseren Rande des m. pronat. teres und durch ein Blatt der tiefen Aponeurose bedeckt. Sucht man die a. radial. im Niveau der mittleren Partie des m. pronat. ter., so trifft man auf zwei Muskelinterstitien: das eine trennt den m. supin. long. vom pronat. teres, das andere diesen letzten Muskel vom m. flex. carp. radial. Im Grunde des ersten Interstitium findet man die Arterie. Weiter unten trifft man sie unter der Aponeurose an. An der oberen Hälfte des Vorderarms hat die Arterie eine schiefe Richtung, von oben nach unten und von innen nach aussen; in der unteren Hälfte eine verticale. Der Radialnerv nimmt oben an ihrer Aussenseite Platz; unten wendet er sich auf die hintere Flä-

---

Taf. XV. Fig. 1. a. m. biceps; b. art. brachial.; c. ven. median. cephalica; e. v. basilica; d. n. medianus; e. m. pronat. teres; b'b'. art. radialis; l. m. supinat. long.; k. m. flex. carp. radial.; c. n. ulnar.; g. a. ulnar.; i. m. flex. carp. ulnar.; h. m. palmar. long.; m. art. ulnar., den arc. volar. sublimis bildend.

Fig. 2. Unterbindung der a. ulnar. am äusseren Rande des m. pronat. teres. Oberes d. Unterbindung der a. radial. im oberen Drittel des Vorderarmes. g. Dasselbe im unteren Drittel. h. Unterbindung der a. ulnar. am Ballen des kleinen Fingers. Unteres d. Unterbindung der a. uln. im unteren Drittel. c. Dasselbe im mittleren Drittel.

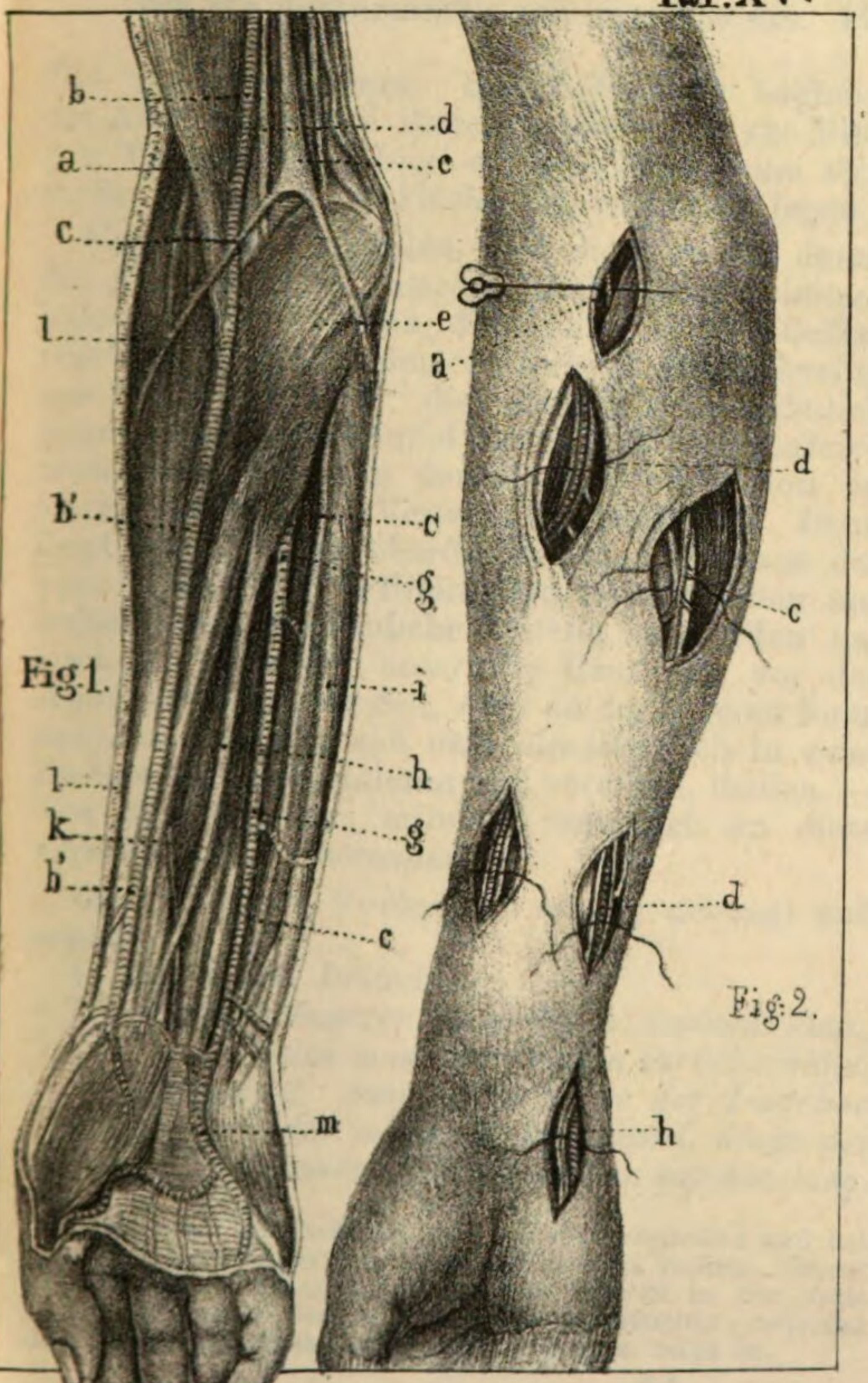

Fig.1.

Fig:2.

che des Vorderarmes. Der Mediannerv begleitet die Arterie dicht an ihrer Innenseite bis zur Mitte des Vorderarmes, hier verlässt er sie, um sich mehr an die innere Fläche des radius zu legen.

Varietäten. Zuweilen wird die a. radial. durch die a. ulnar. oder inteross. ant. ergänzt; immer jedoch wird sie dann durch ein dünnes Gefäss repräsentirt. Zuweilen entspringt sie frühzeitig aus der a. brachial.; dies geschieht gewöhnlich gegen das untere Fünftel des Oberarmes, obgleich man diese Theilung der a. brachial. schon an allen Punkten ihres Verlaufs beobachtet hat. Dann liegt die a. radial. oberflächlicher und neben der ven. cephalica. Die Bifurcation kommt selten unterhalb der gewöhnlichen Stelle vor. Man hat auch die a. radial. unter der Haut und vor der Aponeurose angetroffen, oder an der inneren Seite des Armes; auch sah man dieselbe sich in zwei Zweige, in einen hinteren und vorderen, theilen. — Vor der Operation erinnere man sich an diese verschiedenen Anomalien.

Operation. — Vorderarm mässig gebeugt und supinirt.

1) *Im oberen Drittel.*

Wegweiser: Innerer Rand des m. supinat. long., den man nach aussen zurückschlägt.

Schnitt: 2'' lang, nahe unter der Insertion des m. biceps beginnend, längs des inneren Randes des m: supinat. long.

Nach dem Hautschnitte sind die vena cephalica und der n. musculo-cutaneus, die mehr auf dem m. supinat. liegen, nach aussen zu drängen. Der weisse Streifen in der fascia antibrach. deutet das zu trennende Interstitium zwischen dem genannten Muskel und dem m. pronat. teres an.

Sobald man den Muskelrand getrennt und nach aussen gezogen hat, wird ein aponeurotisches Blatt sichtbar, das die Muskeln von den Gefässen scheidet. Dasselbe ist nebst der zelligen Scheide der Arterie auf der Hohlsonde zu durchschneiden. — In der Mitte des Vorderarmes nimmt man immer den inneren Rand des m. supinat. long. zum Wegweiser und man gelangt zur Arterie, ohne irgend eine Muskelfaser durchschneiden zu müssen.

2) *Im unteren Drittel.*

Schnitt: Zwischen der Sehne des flex. carp. rad. und supinat. longus., $1^1/_3$" (4 Cent.) *lang.*

Die Arterie liegt sehr oberflächlich und ruht auf der vorderen Fläche des radius; längs ihrer inneren Seite steigt die deutlich hervorspringende Sehne des flex. carp. radial. herab. Man findet die Arterie, unter der Aponeurose, von zwei Venen begleitet. Der nerv. radial. liegt $^1/_2$" nach aussen, durch die Sehne des supinat. long. getrennt.

3) *Auf der Dorsalfläche des carpus.*

Unterhalb des proc. styloid. rad., in der Dorsalgegend, befindet sich ein dreieckiger Raum, oben vom Knochen, nach aussen von der Sehne des m. abductor, nach innen von der des m. extens. pollic. begrenzt. Die Arterie durchläuft den unteren Theil dieses Raumes. Die Hand des Kranken befindet sich in Pronation und halber Flexion; der Operateur führt einen 1" langen Schnitt im Laufe einer Linie, welche von der äusseren Seite des proc. styloid. nach dem ersten Intermetacarpalraum gezogen ist. Er durchschneidet die Haut, schiebt die subcutanen Venen bei Seite, schaut nach den Sehnen, trennt eine starke Apo-

neurose, entfernt einige Fettklümpchen, schneidet eine tiefere, dünne Aponeurose durch und gelangt unmittelbar auf die Arterie, welche er, nach Lösung ihrer zwei begleitenden Venen, mittelst der DESCHAMPS'schen Nadel unterbindet.

§. 2. Unterbindung der art. ulnaris. Taf. XV.

Anatomie. — Die art. ulnar. besitzt einen grösseren Umfang und liegt tiefer als die vorerwähnte; senkt sich, am oberen Theile des Vorderarmes, von ihrem Ursprunge aus nach hinten und innen, indem sie einen nach aussen convexen Bogen beschreibt. Sie bettet sich zwischen die beiden Muskellagen des Vorderarmes, d. h. zwischen den an ihrer hinteren Seite liegenden m. flex. digitor. profund. und die obere Schicht, welche durch den m. flex. dig. sublim., flex. carpi ulnar., pronat. ter., palmar. long. und flex. carp. radial. gebildet wird. Die Art. unter den n. median. weg, nähert sich dem n. ulnar. und verläuft vertical zwischen den m. flex. carp. ulnar. und den flex. digit. sublim. Will man die Richtung ihrer oberen Hälfte bezeichnen, so zieht man eine Linie, die von der Mitte des Armbuges aus den mittleren Theil der ulna trifft; so wie man die Richtung ihrer unteren Hälfte durch eine vom inneren Ursprunge der trochlea nach der Aussenfläche des os pisiform. gezogene Linie andeuten kann. Hier wird sie nach innen durch die Sehne des flex. carp. ulnar. und nach aussen durch die flex. profund. begrenzt. Zwei Venen geben ihre Begleiter ab. --

Varietäten. — Die Art. entspringt zuweilen aus

der a. axillar. Trennt sie sich von der a. brachial. höher oben, als gewöhnlich, so verläuft sie oberflächlicher, unter der Aponeurose, und nähert sich der Mittellinie: man kann sie dann in ihrem oberen Drittel mit Leichtigkeit unterbinden. Alle Anomalien hinsichtlich der unvollkommenen Entwickelung betreffen unter den Pulsadern des Vorderarms hauptsächlich die a. ulnar. In der Hand finden sich ebenfalls Anomalien dieser Art, häufiger als die der a. radial. Es kann auch vorkommen, dass die a. ulnar. und radial. unter einander nicht anastomosiren, und dass sie direct die entsprechenden Fingerpulsadern abgiebt.

Operation. — Vorderarm gestreckt und supinirt, Hand erst gestreckt, dann flectirt. Man kann die a. ulnar. im mittleren und unteren Drittel unterbinden. Die Unterbindung im oberen Drittel ist wenig gebräuchlich.

1) Im oberen Drittel.

In den meisten Fällen unterbindet man lieber dafür die a. brachial. Doch führte MARJOLIN die Unterbindung der a. ulnar. an diesem Punkte mit Glück aus.

BOURGERY schlägt folgendes Verfahren vor:

Man macht einen c. 3" (8 Cent.) langen Schnitt, der $^1/_3$" (1 Cent.) vom condyl. intern. nach aussen und 1" unter demselben beginnt, im Verlaufe einer vom inneren Vorsprung der trochlea gegen den Aussenrand des os pisiform. gezogenen Linie. Der Schnitt durch Haut und Aponeurose kreuzt sehr schräg das Interstitium des m. pronat. teres und flex. carp. radial. Diese werden getrennt,

nachdem man vorher, um sie zu erschlaffen, den Vorderarm in die halbe Beugung und halbe Pronation gebracht hat. Man kommt genau auf den äusseren Rand des m. flex. sublim., wo sich die Arterie in einer schrägen Richtung darstellt. Man schiebt den n. median. bei Seite und kann die Ligatur entweder an der a. ulnar. oder am Stamm der Zwischenknochenpulsadern anbringen. —

Dieses Verfahren bietet nicht geringe Schwierigkeiten dar; denn man gelangt nur zur Arterie durch Trennung der Insertion zweier Muskeln mittelst des Bistouris auf den beiden Flächen ein und derselben Aponeurose; auch liegt die Arterie durchschnittlich mindestens in einer Tiefe von 1" 2"'.

2) *Im mittleren Drittel.* —

Wegweiser: Das Interstitium zwischen m. flex. carpi ulnar. und flexor. digit. sublim., durch den weissen Streif angedeutet, welcher vom inneren Rand der ulna aus als der erste erscheint.

Schnitt: 2" lang, nahe am Radialrand, längs des äusseren Randes des m. flex. carp. ulnar.

Nachdem Haut und Aponeurose durchschnitten sind, zerstört man mit dem Finger, der Hohlsonde oder dem Messerhefte das zellig-fibröse Gewebe, welches die beiden genannten Muskeln verbindet; zieht man dieselben auseinander, so wird die tiefe Aponeurose sichtbar, durch welche die Arterie, mit zwei Venen in eine zellige Scheide eingeschlossen, durchschimmert. Man eröffnet diese hintere Lamelle der fascia antibrachii und unter-

bindet die Arterie, an deren inneren Seite der n. ulnar. liegt.

3) *Im unteren Drittel.* —

Wegweiser: Aeusserer Rand der Sehne des m. flexor carp. ulnar.

Schnitt: Längs des äusseren Randes der Sehne.

Die Vene sucht man nach aussen zu schieben. Sogleich nach Durchschneidung der Aponeurose gelangt man zur Arterie.

4) *Am oberen Theile des Daumenballens.* —

Man fühle nach dem os pisiform.; mache $^1/_3$" nach aussen einen verticalen $1^1/_3$" (4 Cent.) langen Schnitt durch Haut, Fettzellgewebe und einige Fasern des m. palmar. brevis; die Fettklümpchen, welche sich in der Wunde zeigen, werden entfernt. So gelangt man an den äusseren Rand des os pisiform., an dessen Aussenseite der n. ulnar., dann die Arterie zwischen zwei Venen liegt. Man schlingt die Ligatur um die Arterie oberhalb des hinteren Zweiges des ramus profund., welcher von ihr zum arc. volar. profund. geht.

Wenn es sich um eine Arterienwunde handelt, muss man beide Enden des Gefässes unterbinden, um das Wiedererscheinen der Blutung, wegen der zahlreichen Communicationen der Gefässe, zu verhüten. Die Vorschrift bezieht sich besonders auf die Verwundungen des arc. volar. sublim. Was den arc. profund. betrifft, so scheinen seine tiefe Lage und die Nähe von Nerven und Sehnen jeden Versuch der Unterbindung zu verbieten und man würde anfangs zur directen Compression seine Zuflucht nehmen, abgesehen von derjenigen, wel-

che man auf die a. radial. und ulnar. in der Mitte des Vorderarmes anbrächte.

§. 3. Unterbindung der art. brachialis. Taf. XVI.

Anatomie. — Wenn man den Arm in einem Winkel von 45° vom Stamme entfernt hält, den Vorderarm in halbe Supination bringt, und Haut, Zellgewebe und Aponeurose wegnimmt, so befindet sich

1) vorn, die Muskelportion des biceps, die mehr oder weniger hervortritt; dieser Muskel wird oben schräg vom m. pectoral. maj. gekreuzt;

2) unten, die v. median. basilica, welche die Sehne des biceps und den Mediannerven kreuzt, bevor sie sich mit der v. basilic. vereinigt. Die letztere läuft von unten nach oben längs der inneren Seite des genannten Nerven. Die vordere Fläche der Vene wird vom n. cutan. int. bedeckt.

3) oben bemerkt man in einer Strecke von $2^1/_3$'' (7 Cent.), den inneren Rand des m. coraco-brachial. (am inneren Rande des m. biceps), von dem aus der n. median. in gerader Linie herabsteigt. Die Scheidung der genannten Muskeln deutet eine Furche an, die man nicht mit derjenigen verwechseln darf, in welcher das arterielle und venöse Gefässbündel Platz nimmt. Im Armbuge bilden die v. median. basilic. und der n. median. die zwei Seiten eines Dreiecks, dessen Basis $3^1/_2$''' (7 Millim.) breit ist. Im Grunde des Dreiecks, an der Aussenseite der Nerven und auf einer hinteren Ebene bemerkt man die Arterie, die sich

bald unter die fibröse Ausbreitung des m. biceps einsenkt.

Wenn man den Rand des m. biceps und des coraco-brachial. nach aussen zieht, findet man die a. brachial., auf deren vorderen Fläche, der ganzen Länge nach, der n. median. ruht. Um das Gefäss, welches durch äussere Seitenäste gehalten wird, ganz zu entblössen, genügt es, diesen Nerven nach der inneren Seite des Armes zu ziehen. Die a. brachial. lehnt sich, *nach vorn,* unmittelbar an den n. median. an, im Armbuge ausgenommen, wo sich der Nerv an ihre innere Seite wendet; mittelbar an den inneren Rand des m. biceps, in den zwei unteren Dritteln; und an den m. coraco-brachial., im oberen Drittel. Letzteres findet, *nach vorn,* nur in Fällen statt, wo die Muskeln einen beträchtlichen Umfang besitzen.

Nach hinten berührt die obere Hälfte der Arterie den m. triceps und n. ulnar.; ihre untere Hälfte ruht auf dem m. brachial. intern. und schliesslich auf der Sehne des biceps.

Nach innen ist die Arterie mit der Vene in Berührung, die meistentheils am hinteren Theile sich befindet; die Arterie liegt übrigens unter der Aponeurose.

Nach aussen begegnet man einer anderen kleineren Vene, welche die Arterie oben von der Sehne des m. caraco-brachial., unten von der Furche zwischen m. biceps und brachial. intern. scheidet.

Richtung. Befindet sich das Cadaver in Supination, der Arm vom Rumpfe abgehalten, und sind die Tegumente der Achselhöhle entfernt, so beträgt der Durchmesser der letzteren von vorn

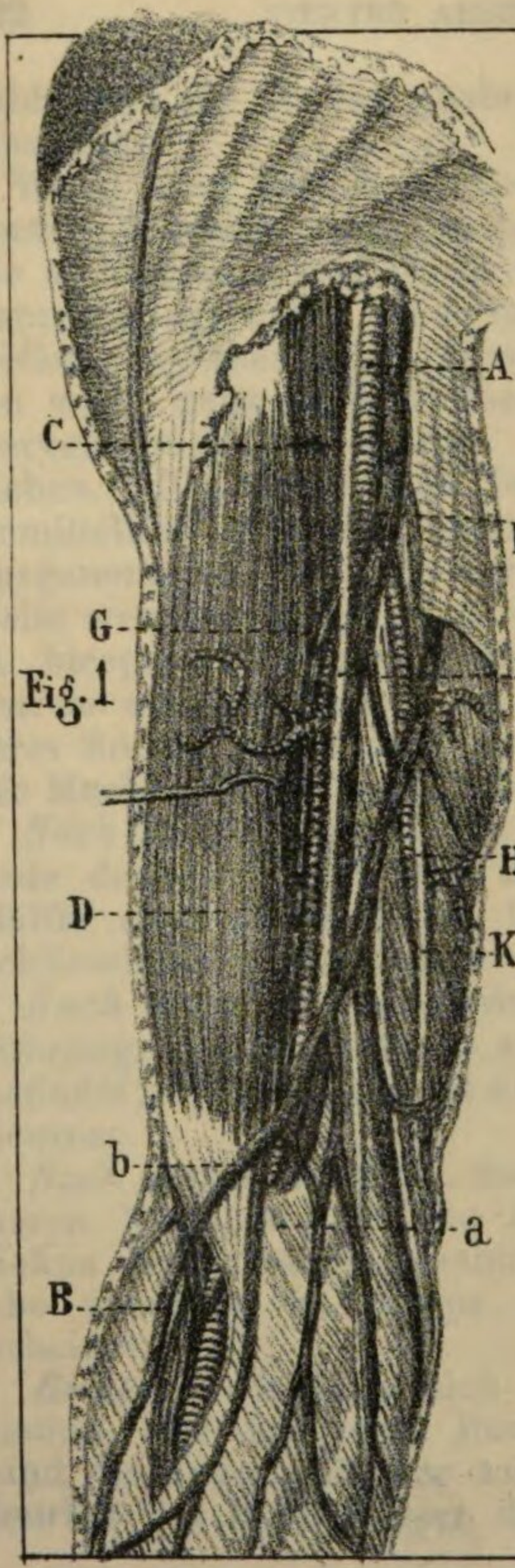

Fig. 1

Fig. 2.

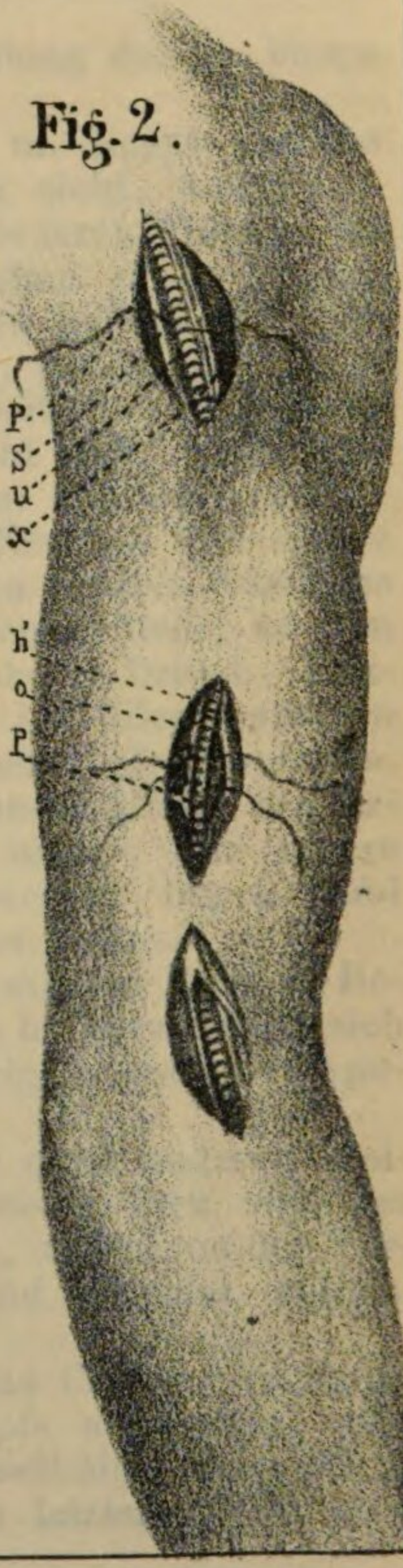

nach hinten (*von der vorderen Fläche* der Sehne des latissim. dorsi und teres maj. zum unteren Rande des m. pectoral. maj. gemessen) 1". Die Vene liegt $^1/_3$" von der Sehne des m. teres maj., zur Seite findet man den n. cutan. intern., n. median. und endlich den inneren Rand des m. coraco-brachial. Wenn alle diese Theile von der Haut bedeckt sind, zählt man vom hinteren bis zum vorderen Rande der Achselhöhle 2" (6 Cent.). In diesem Niveau verläuft die Arterie im Vereinigungspunkte des vorderen Drittels mit den beiden hinteren Dritteln dieses Durchmessers. Von da aus, wo die a. axillaris in die a. brachial. übergeht, steigt letztere, von einer fibrösen Scheide mit dem n. median. umgeben, in fast gerader Linie zum Armbuge herauf; sie ist $^1/_3$" nach innen vom inneren Rande des m. biceps entfernt. Demnach liegt sie oben an der inneren, unten an der vorderen Seite des Oberarmes. Sie giebt am unteren Rande des m. teres die a. profunda brachii und circumflex. humer. poster. ab; unterhalb der Mitte des Oberarmes die aa. collaterales posteriores (zuweilen die nutritia magna humeri), und an den Condylen die aa. collaterales anteriores.

Varietäten. LISFRANC sah vom höchsten Punkte der Arterie den n. median., $^2/_3$" weit, an ihrer

---

Taf. XVI. Fig. 1. A. art. brachialis, C. m. coraco-brachialis, D. m. biceps, E. nerv. medianus, F. G. ven. brachiales, b. v. mediana, H. oberflächlicher Zweig der brachial. profunda (art. collateral. poster. ulnar.), vom nerv. ulnaris begleitet. B. v. cephalica.

Fig. 2. Unterbindung. pp. nerv. medianus, s. ven. brachial., u. nerv. radialis, x. art. brachialis, h. ven. brachial., o. art. brachial.

äusseren Seite und dann bis zur Mitte des Oberarmes an der hinteren herabsteigen, CRUVEILHIER hat folgende Anomalie bemerkt: von der a. axillar. entspringt ein schwaches Gefäss, welches längs der inneren Seite der a. brachial., nach dem unteren Drittel zu, vor derselben verläuft und sowohl mit der a. radial., als ulnar. anastomosirt. Die meisten Varietäten fanden bereits bei der chirurgischen Anatomie der beiden zuletzt genannten Arterien Erwähnung.

Operation. —

1) *Im oberen Drittel.*

Arm vom Körper abducirt, auf seiner hinteren und äusseren Seite ruhend, Vorderarm supinirt.

Wegweiser: Innerer Rand des m. coraco-brachial., bei mageren Subjecten der n. median., den man, wenn der Arm ausgestreckt ist, als eine straff angespannte Schnur von aussen durchfühlen kann.

Schnitt: Auf der Bahn der Art., 2'' lang.

Man trenne allmälig die Haut, das subcutane Zellgewebe, die fasc. superficial. und Aponeurose. Der Rand des genannten Muskels wird gehoben. Man findet sogleich den n. medianus, hinter welchem die Arterie liegt. Man bringe die Ligatur in der gehörigen Entfernung von den Collateralzweigen an.

2) *Im mittleren Drittel.* —

Arm vom Körper abducirt und supinirt, Vorderarm etwas flectirt.

Wegweiser: Innerer Rand des m. biceps, den man etwas nach aussen zieht.

Schnitt: 2'' lang, auf dem m. biceps, in der Nähe des inneren Randes desselben und parallel mit diesem.

Hat man den inneren Rand des Muskels nach aussen gezogen, so kommt die hinter demselben gelegene Lamelle der fascia brachialis zum Vorschein, welche man durchschneidet und so den n. medianus entblösst. Diesen zieht man am besten nach innen, um zur Arterie zu gelangen.

Anm. Die Befolgung der Regel auf den m. biceps selbst (nur in der Nähe des inneren Randes desselben) und nicht, wie es gewöhnlich gelehrt wird, unmittelbar am inneren Rande einzuschneiden, empfiehlt Günther besonders den Anfängern, weil man den Rand des Muskels eher verfehlt oder verkennt, als den Muskel selbst.

Man ziehe den inneren Rand des m. biceps nicht zu sehr nach aussen, sonst entblösst man unnützer Weise den n. musculo-cutaneus, der dann leicht für den n. medianus gehalten werden kann.

Der Collateralkreislauf wird durch die Anastomosen der a. collateral. brachii mit den a. recurrentibus uln. und rad. unterhalten.

3) *Im Armbuge.*

Vorderarm supinirt.

Wegweiser: Innerer Rand der Sehne des m. biceps.

Schnitt: 2'' lang, in der Höhe des condyl. beginnend, dem genannten Rande folgend.

Die nach innen liegende v. basilica lässt man mittelst eines stumpfen Hakens bei Seite ziehen. Man trifft die Arterie, 2—3''' tief, an der inneren Seite der Sehne des m. biceps, zwischen den n. median., der v. median. basilica und der sichelförmigen, fibrösen Fortsetzung (aponeurosis) der

Sehne des m. biceps. Wenn eine voluminöse Vene verletzt würde, müsste man beide Enden unterbinden, sobald, nach der Compression von einigen Minuten, die Blutung nicht zu stillen wäre.

§. 4. Unterbindung der art. axillaris. Taf. XVII, XVIII.

Anatomie. — Um die Lage der a. axillar. genau zu bestimmen, muss man das Cadaver auf den Rücken legen, den Oberarm abduciren, den m. pectoral. maj. entblössen und dessen Costalbündel vom Clavicularbündel trennen. Die mit dem Messer geführte Zwischenlinie ist mit der Arterie parallel und ein wenig über derselben gelegen. Man entfernt das Fettzellgewebe, welches das durch den oberen Rand des m. pector. min. und dem inneren des m. subclavius gebildete Dreieck ausfüllt. Die Basis des Dreiecks stützt sich auf den Thorax und die Spitze trifft den proc. corracoideus.

Man nimmt nun die ven. axillar. wahr. Dieselbe liegt unter und etwas vor der Arterie. Letztere scheidet die sehr starke Vene von den Nerven des plexus brachial. und bietet sich dem Auge in einer Länge von $^2/_3$'' dar. Wenn man die Sehne des m. pectoral. min. quer durchschneidet, sieht man von Neuem die Arterie, wie sie ihren Lauf bis zu der Stelle fortsetzt, wo sie sich zwischen die beiden Wurzeln des n. median. einsenkt; die innere Wurzel befindet sich zwischen Arterie und Vene.

Kurz, die a. axillaris bildet die Fortsetzung der a. subclav. und verläuft vom unteren Rande der clavicula bis zum unteren Rande der Sehne des

Taf: XVII.

Fig. 1.

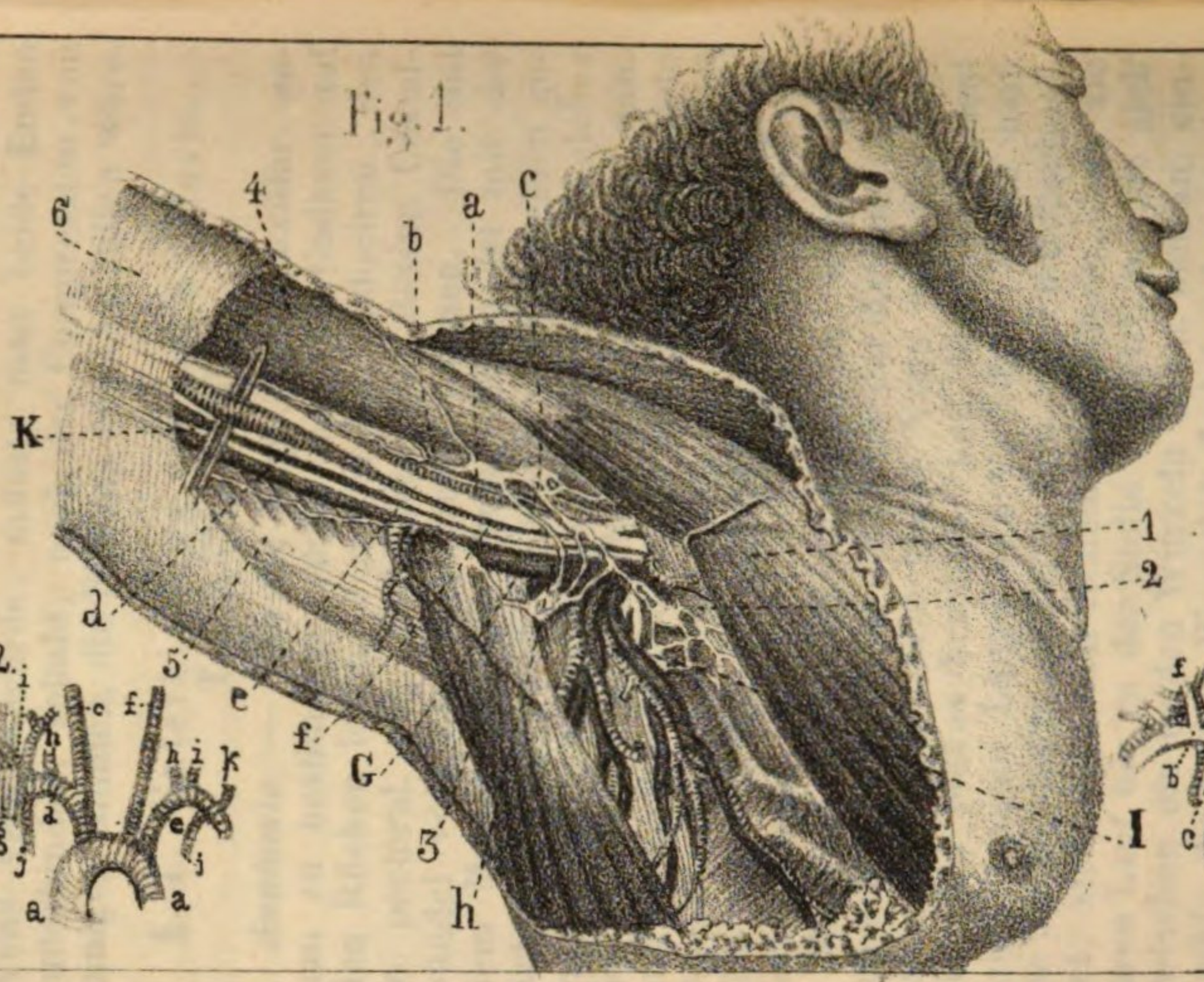

Fig. 2.

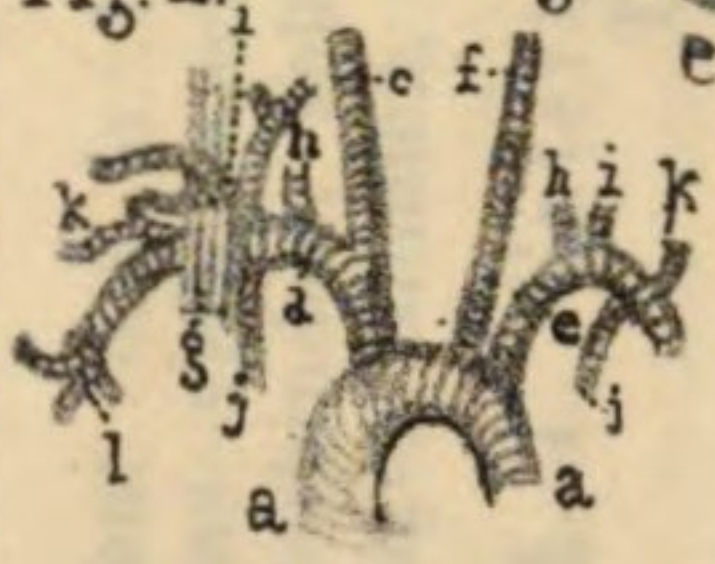

Fig. 3.

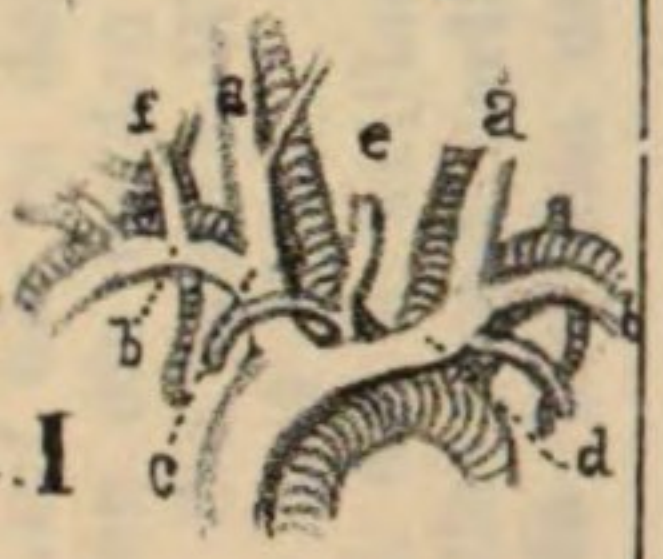

m. pectoral. maj. Sie durchzieht eine Strecke von ca. 4", auf der Bahn einer Linie, die von dem Vereinigungspunkte des mittleren Drittels der clavicula mit dem äusseren bis zur inneren Seite des collum humer. reicht. Sie geht schief und einen nach aussen convexen Bogen beschreibend durch die Achselhöhle, und liegt hier an der Vereinigungsstelle des vorderen Drittels mit dem mittleren Drittel einer Linie, die man vom unteren Rande der Sehne des m. teres maj. zum unteren Rande des m. pectoral. maj. zieht. In ihrem Verlaufe und von oben nach unten, kommt sie in Verbindung mit dem m. subclav., der nach innen und vorn liegenden Vene und dem plexus brachial., der sich bis zum m. pectoral. min. an ihre äussere obere Seite lehnt. Unterhalb dieses Mus-

---

Taf. XVII. Fig. 1. 1) musc. pectoral. maj., in die Höhe gezogen, 2) pectoral. min., 3) latissim. dors. und teres maj., 4) biceps, 5) triceps, 6) fasc. brachial., a) art. axillaris, b) musc. coraco-brachial., c) nerv. musculo-cutaneus, d) n. medianus, e) n. cutaneus intern. brachii, f) n. ulnaris, G. ven. axillaris, h) Lymphgefässe und Lymphdrüsen, I. art. et ven. subscapular., K. art. brachial., von den umgebenden Nerven und Venen isolirt.

Fig. 2 (zu Taf. XIX.). Ursprung der Carotiden und der arter. subclaviae, Seitenäste der letzteren. a. a. Aortenbogen, b. art. anonyma, d. c. rechte subclavia und carotis, e. f. dieselben Arterien links, g. musc. scalenus, h. h. art. vertebrales, i. i. thyreoidea und transversa scapulae, hier aus einem Stamme entspringend, j. j. mammariae intern., k. k. art. cervicales profundae, l. arter. thoracicae extern., meist aus der axillaris kommend.

Fig. 3 (zu Taf. XIX.). Lageverhältniss der Arterien zu den Venen. — a. a. ven. jugulares intern., b. b. ven. subclaviae, c. rechte ven. anonyma, d. linke ven. anonyma, e. ven. thyreoid. infer., f. ven. jugularis extern.

kels kreuzen die nervi thoracici die vordere Fläche der Arterie. Letztere ist sehr schwer zu entblössen, ohne die sie umgebenden arteriellen und venösen Gefässe zu verletzen und wegen ihrer tiefen Lage und innigen Verbindung mit der ven. axillar. Es ist in der That von ihr nur der Theil zugänglich, welcher oben durch die Vereinigung der v. cephalica mit der v. axillar. und unten durch die Verbindung der Zweige des n. mediamus begrenzt wird, also eine Strecke von 1—1$^1/_3$". Hier liegt sie c. 1" (2$^1{}_2$ Cent.) vom proc. coracoid. entfernt. Ausserdem ist sie sonst überall schwer zu erreichen. Oben muss man die Verletzung der v. axillar. und unten die gewaltsame Dehnung der Nerven befürchten, die man mit gekrümmtem Finger in die Höhe heben muss. Noch tiefer unten lagert sie unter der Vene, von lockerem Zellgewebe und Gefässen dergestalt umgeben, dass, wenn das Messer die Venen oder kleinen Arterien durchschneidet, man dieselben auf der Stelle unterbinden muss.

Vordere Zweige giebt die a. axill. ab: die art. thoracica extern. prim. (suprema) und secunda (acromialis) am oberen Rande des m. pectoral. min. und die a. thor. ext. int. (longa) unter dem unteren Rande desselben Muskels. Von den hinteren Zweigen braucht man nur die a. subscapular. zu kennen. Sie entspringt vor dem unteren Rande des musc. subscapular. am coll. chirurg. humeri und theilt sich in zwei Zweige, einen vorderen und hinteren. Der erstere (a. circumflexa scapulae) schlägt sich um den vorderen Rand des Schulterblattes zur fossa infraspinata und anastomosirt mit der a. transversa scapulae. Ausser-

dem sind noch die a. circumflexa humer. anter. (unter m. coracobrachial. und biceps) und poster. (neben n. axillar., zwischen os humer. und m. teres, maj. latiss. dors. und triceps) zu erwähnen.

Varietäten. — Die Arterie kann in ihrer unteren Hälfte doppelt sein, dann lagert sich der n. median. zwischen die beiden Zweige. Der Venenstamm kann doppelt sein oder einfach und vor der Art. Platz nehmen. Man findet zuweilen vor der Arterie einen bedeutenden Venenplexus. Zuweilen fehlt die Clavicularinsertion des m. pectoral. maj., dann liegt die Arterie oberflächlich. Die Breite und Richtung der Zwischenlinie, welche die Claviculartportion des Muskels von der Sternalportion scheidet, ist verschieden.

Malgaigne und Dubreuil fanden ein Fleischbündel, das, von m. latissim. dors. abgehend, sich an die Sehne des m. pectoral. maj. mit einer fibrösen Ausbreitung ansetzte. Wenn man während der Operation auf diese Anomalie stiesse, würde es zur Wiederherstellung der normalen Verhältnisse hinreichen, dasselbe zu durchschneiden. Manchmal trifft man auch einen überzähligen kleinen m. pectoral. an.

Operation. — Sie wurde schon 1681 von Morel mit Glück ausgeführt.

1) *In der Achselhöhle, nach Lisfranc.*

Der Kranke liegt auf der gesunden Seite, der Arm wird am Kopf in die Höhe gelegt und unterstützt, später etwas abducirt, Vorderarm gebogen.

Schnitt: 2—$2^2/_3$" (6—8 Centim.) *lang, im Verlaufe der Arterie, auf dem Punkte des von vorn nach hinten gerichteten Durchmessers der Achselhöhle,*

an welchem dessen mittleres Drittel in das vordere übergeht.

Das untere Ende des Schnittes berührt den Rand des m. pectoral. maj. Es werden Haut, subcutanes Zellgewebe, oberflächliche Nervenfäden, dann die Aponeurose getrennt; der Arm etwas herabgelassen (um die Nerven des plexus zu erschlaffen) und die v. axillar. nach hinten geschoben. Jetzt zeigen sich die Nerven des plex. brachial. Um nun den n. median. vom cutan. intern., vom n. ulnar. und radial. zu unterscheiden, müsste man ein wirkliches Präparat liefern, was kaum am Cadaver, noch viel weniger am Lebenden auszuführen ist: auch pflichten wir der Ansicht PETREQUIN's bei, dessen Verfahren darin besteht, dass er *an der inneren Seite des m. coraco-brachial. den Hautschnitt* macht, im Verlaufe der Arterie, man zieht die beiden ersten Nerven, auf welche man stösst, bei Seite und unterbindet die nun zu Tage liegende Arterie.

Anm. Dieffenbach und Langenbeck nahmen (ähnlich wie Petrequin, den inneren Rand des m. coracobrachial.) als

Wegweiser: den inneren Rand des m. biceps

an und fanden dieses Verfahren leichter, als wenn sie den hohen Schnitt machten. Günther räth ebenfalls, dem genannten Muskel zu folgen und von der Mitte des coll. humer. 2" abwärts einzuschneiden. Er sagt: „In dem Raume, wo die a. axillar. unter dem m. pectoral. min. verläuft, bis zum Hals des Oberarmkopfes, ist die Unterbindung nicht rathsam: wegen der tiefen Lage, wegen des Abgangs grösserer Zweige (a. thoracica ext., subscapular. und circumflex. humer.) und endlich weil sie von den venis axillar. und den Zweigen des plex. brachial. von allen Seiten so dicht umlagert ist, dass man ohne Verletzung dieser Organe nicht zu ihr gelangen kann."

Collateralkreislauf. Aus der art. transversa colli und scapulae und der dorsal. scapul. tritt das Blut in die art. circumfl. scapul. und subscapularis.

2) *Oberhalb des m. pectoral. min.*

(Nach den deutschen Chirurgen: Unterbindung der a. subclav. unterhalb des Schlüsselbeines.) Taf. XVIII.

Der Kranke ist horizontal gelagert, Kopf nach der gesunden Seite gerichtet, Schulter der kranken Seite rückwärts gedrückt, Arm unter rechten Winkel mit dem Körper gebracht, später adducirt.

Wegweiser: *pectoral. maj.*, den man durchschneidet, *oberer Rand des m. pectoral. min.*, den man nach unten drängt.

Schnitt: *1" unter der clavicula, parallel mit derselben, 3" lang bis zur Furche zwischen m. pectoral. maj. und deltoid.*

Bei Durchschneidung der fasc. superficial. achte man auf die in der bezeichneten Furche liegende ven. cephalica, die sich von hier aus, gewöhnlich dicht an dem freien Rande der fasc. coraco-clavicular., quer über die Arterie hinweg zur v. subclavia begiebt.

Nach Trennung der Fasern des m. pectoral. maj., 1" weit von seinem Ansatze dicht an der clavicul., schlägt man ihn nach innen zurück, durchschneidet die fascia coraco-clavicularis, um den oberen Rand des m. pectoral. min. blos zu legen, welchen ein Assistent mit dem stumpfen Haken nach unten zieht. In dem sinus des durch den oberen Rand des m. pectoral. min. und die clavicula gebildeten Winkels findet man, von innen nach aussen, die Vene, dann zwei Nerven, den

n. cutan. intern. und ulnar., die man nach innen drängt. Man muss nun, um die Arterie noch etwas höher oben unterbinden zu können, die fasc. coraco-clavicularis (nach GÜNTHER) zum Theil einschneiden und die v. cephalica nach unten drängen.

Diese Unterbindung bietet viel Schwierigkeiten und mehr als eine Gefahr dar; man muss mehrere Gefässe während der Operation unterbinden; die v. axillar. und die cephalica sind um jeden Preis zu schonen und man hüte sich, die Art. mit den starken Nerven des plex. brachialis zu verwechseln, welche an ihrer Aussenseite liegen.

Gewöhnlich muss die a. thorac. ext. prima unterbunden werden. Um die Verletzung der a. thorac. secunda (acromialis) zu vermeiden, die mit kurzem Stamme von der a. axillar. entspringt und eine sehr störende Blutung herbeiführen würde, giebt Günther den Rath, sobald die querlaufenden Fasern des m. pectoral. min. (an dessen oberem Rande die zu beachtende Art. dicht hinläuft) zum Vorschein kommen, solle man das Messer bei Seite legen und sich mehr nach oben an die fascia coraco-clavicular., als an den m. pectoral. min. halten, dessen oberer Rand aber immer zu entblössen sei, bevor man die Arter. suche.

Der *Collateralkreislauf* wird gebildet durch die Anastomosen der art. transversa colli und scapulae und profunda cervic. mit den art. thoracicis, der circumflexa humer. und subscapularis.

§. 5. Unterbindung der arteria subclavia. Taf. XVIII.

Anatomie. — Die beiden a. subclaviae haben einen verschiedenen Ursprung; die linke entsteigt unmittelbar dem Aortenbogen, die rechte, kürzere, der art. anonym. Beide enden an der clavicula, nachdem sie, in einer nach unten und aussen concaven Krümmung, die erste Rippe umfasst haben. Letztere kreuzen sie und ruhen auf ihr

zwischen den Ansatzpunkten der mm. scaleni. In diesem Niveau liegen sie nach hinten und aussen von dem Tuberkel der ersten Rippe, an welches sich der m. scalen. antic. ansetzt. Die v. subclavia läuft über diesen Muskel hinweg.

Es ist nothwendig, die Lage der Arterie (welche nach aussen oder nach innen von den mm. scaleni oder zwischen denselben unterbunden werden kann) auf das genaueste zu kennen und zwar, da die Verhältnisse verschieden sind, auf der rechten sowohl, als auf der linken Seite.

Die *rechte* a. subclavia begiebt sich in einem weniger ausgesprochenen Bogen nach aussen, als die *linke*. Diese steigt senkrecht in die Höhe und krümmt sich plötzlich auf die erste Rippe nieder. Die *rechte* kommt im Anfange ihres Verlaufs in Berührung: *nach vorn*, mit dem Sterno-Clavicular-Gelenke, den Insertionen des m. sternocleidomast. und sternothyreoid., mit der v. subclavia, der jugular. intern., dem n. diaphragmatic. und vagus. Diese 2 Nerven kreuzen sie in schräger Richtung. *Links* läuft die Arterie schräg im Verhältniss zur subclavia und fast parallel mit dem n. diaphragmat. und vagus. Im Intervall der Scalenen sind die beiden Arterien durch den m. scal. antic. von der Vene geschieden, und liegen nach hinten an dem scal. medius, nach oben an dem plex. brachial. und nach unten auf der ersten Rippe. Man unterbindet die Arterie weit *häufiger nach* als *vor* ihrem Durchgange zwischen den mm. scalen., sobald es nämlich die Umstände erlauben: 1) weil sie hier leichter zu entblössen ist; 2) weil alle Zweige, welche sie abgiebt, vor ihrem Durchgange entspringen. — Von der Ober-

fläche nach der Tiefe findet man in der fossa supra-clavicularis: die fascia superficial., den m. platysmamyoides, das aponeurotische Blatt, auf welchem sich die v. jugular. extern. hinzieht und darunter ein gleichseitiges Dreieck (5 cent. d. Schenkel), dessen innerer Schenkel vom äussern Rande der portio clavicular. des m. sternocleidomast., der äussere vom m. omohyoideus und dessen Basis von dem mittlern Theile des Schlüsselbeines gebildet wird. Den Grund dieses Dreiecks überzieht ein aponeurotisches Blatt, das sich vom omohyoid. nach dem Schlüsselbeine begiebt. Sobald dieses dritte Blatt entfernt ist, begegnet man einem vierten, welches den Nervenplexus bedeckt; es ist sehr dünn und leicht zerreissbar. Hierauf sieht man deutlich alle in dem erwähnten Dreieck liegende Organe. Auf einer hintern und tiefer, als der Rand des m. sternocleidomast., liegenden Ebene steigt der m. scalen. antic. fast in perpendiculärer Linie zur Spitze des Drei-

---

Taf. XVIII. Fig. 1. — 1, clavicula und m. pectoral. maj., 2, zum Theil weggenommen; 3, musc. trapezius; 4, sternocleidomastoid.; 5, omohyoid., 6, deltoid., 7, pectoral. min. A, art. axillaris, a, art. transversa scapul., B, ven. axillaris, c, v. cephalica, D, Nerven des plexus brachialis. Fig. 1b. — A, art. suclavia. a, erste Rippe, b, musc. scalen. antic., B, ven. subclavia.

Fig. 2. — No. 1. Unterbindung der art. axillaris. — a, Hautschnitt, b, Fascienschnitt, c, oberer Rand des m. pectoral. min., e, Fasern des m. pectoral. maj., quer durchschnitten, d, ven. axillaris. A, art. axillaris, unterhalb der Mündung der ven. cephalica, auf der Deschamps'schen Nadel.

No. 2. Unterbindung der art. subclavia an der Aussenseite der Scalenen. — a und b, wie oben. c, musc. omohyoideus, d, Nerven des plex. brachial. e, musc. scalen. antic., f, Vene, A, Arterie.

Taf:XVIII.

Fig.1.

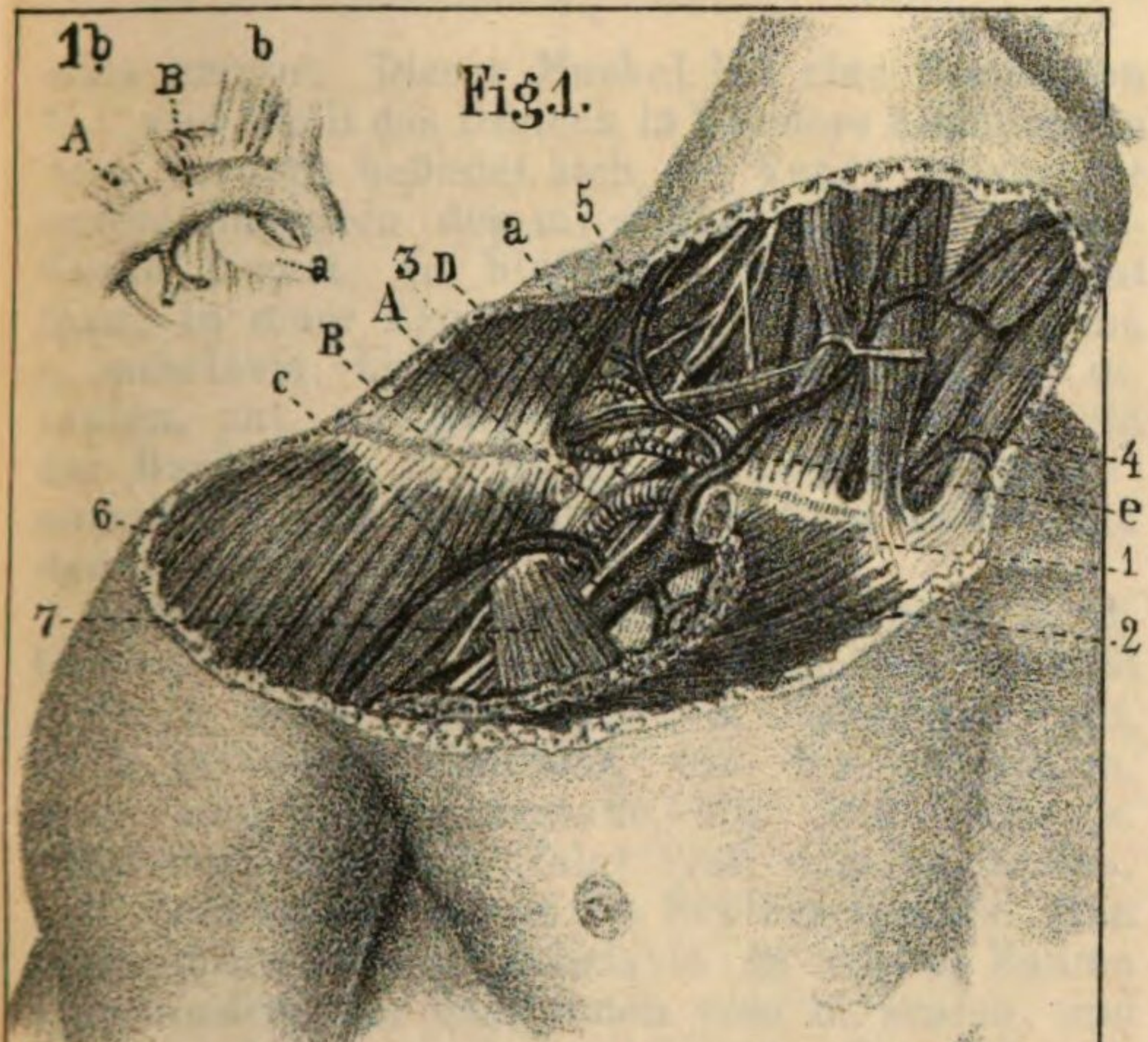

Fig.2.

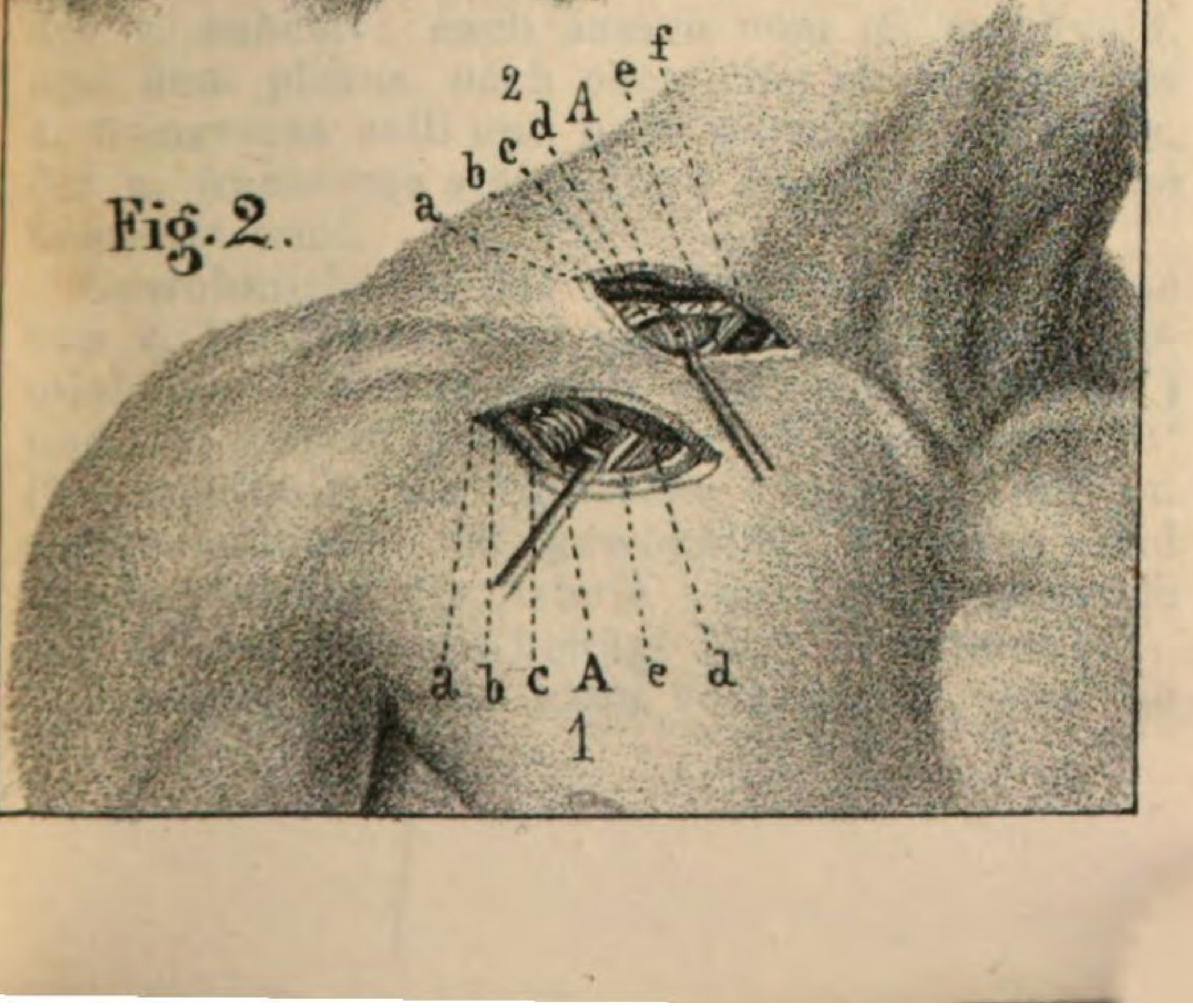

ecks empor. Dieser Muskel hat eine Breite von $^2/_3$'' und theilt das Dreieck in 2 andere kleinere. In dem vordern befindet sich die Vene, welche die untere Insertion des m. scalen. auf der Aussenfläche kreuzt. Im hintern kleinen Dreieck sieht man, in einer Länge von $^2/_3$'', die tief gelegene a. subclavia, hinter der untern Insertion des m. scalen. ant., und in perpendiculärer Richtung von der Basis nach der Spitze des kleinen Dreiecks; ausserhalb und oberhalb der Arterie findet man den Nervenplexus.

Ausser den genannten Organen giebt es 2 Arterien, vor deren Verletzung man sich in Acht nehmen muss. Die erste, a. transversa colli, läuft in querer Richtung vor dem m. scalen. antic. und n. diaphragmatic. hin. Die zweite, a. transversa scapulae, folgt (vor dem m. scalen. ant.) dem hintern Rande des Schlüsselbeines. Man muss daher die a. subclavia in einem Raume unterbinden, der nach innen vom m. scalen. und der v. subclav., nach aussen vom m. omohyoid. und dem plexus, nach oben vom plexus und der a. transversa colli und nach unten von der Vene, der a. transversa scapul. und dem Schlüsselbeine begrenzt wird.

Gewöhnlich hat das Schlüsselbein eine Länge von c. 5'' (14 centim.) und man zählt vom Acromialende desselben zum m. omohyoid. 2'' (6 cent.) und von diesem Muskel bis zum Sternalende c. 3'' ($8^1/_2$ centim.); die Clavicular - Insertion des m. sternocleidomast. ist gewöhnlich 1'' breit und die Entfernung der Arterie von dem Sternalende des Schlüsselbeines beträgt $2^1/_3$'' (7 centim.).

Varietäten. — Es kann vorkommen, dass die

a. subclavia auf der rechten Seite isolirt entspringt, links vom Aortenbogen, und die a. subclav. der linken Seite rechts; ferner, dass diese Arterien an der Luftröhre und Speiseröhre vorübergehen; dass die v. subclav. höher, als gewöhnlich, vor dem m. scalen. ant. liegt; dass sie den Platz der Arterie, und diese den Platz der Vene einnimmt, was jedoch sehr selten geschieht; dass sie doppelt vorhanden ist, eine Vene liegt vor der Arterie, die andere vor dem m. scalen. In solchen Fällen, wo die Pulsation der Arterie nicht entdeckt werden kann, lasse der Chirurg den Kranken tief inspiriren. Zuweilen ist die Arterie mitten in den Nervenplexus oder auch in die Fasern des m. scalen. gebettet; oder sie wird endlich von einem überzähligen m. scalenus masquirt.

Operation. RAMSDEN unterband die a. subclavia im Jahre 1809. Seit dieser Zeit wurde die Unterbindung der Arterie häufig ausgeführt, doch mit wenig Glück, denn es starb die Hälfte der Operirten. LISFRANC schreibt dieses üble Resultat theils der Durchschneidung des n. diaphragmatic. bei Trennung des m. scalen., theils der Verletzung der v. jugular. int. zu oder auch dem Umstande, dass die Ligatur zu nahe den Collateralgefässen gelegt wurde, als dass die Thrombusbildung erfolgen konnte. Brand folgte selten, denn der Kreislauf stellt sich leicht durch die vorhandenen Anastomosen *(die wir bei der Unterbindung der a. axillar. schon erwähnten)* wieder her. LISFRANC bezeichnet die unmittelbar oberhalb des Schlüsselbeines gelegene Stelle der Arterie, als die vortheilhafteste für die Unterbindung. In den

Fällen, wo sich der Ursprung der a. transversa scapul. nahe an der Unterbindungsstelle befände, müsste man den Faden oberhalb dieses Gefässes anlegen und dasselbe zwischen zwei Ligaturen durchschneiden.

Wenn man die Arterie *zwischen den Scalenen* unterbindet, ist die Operation, wegen der Durchschneidung des vordern Muskels, vor welchem sich der n. diaphragmatic., die v. jugular int. und die a. transvers. scapul. befinden, immer gefährlich. In Fällen, welche die Anlegung der Ligatur an dieser Stelle erheischen, muss immer der m. scalen. ant. unten, schichtweise von aussen nach innen durchschnitten werden. Zur Unterbindung *rechts an der innern Seite* des m. scalen. antic. ist das zwischen diesem Muskel und der a. anonyma gelegene Gefässstück zu kurz; ausserdem entspringen hier alle Zweige, welche die Arterie abgiebt. Dies würde der Operation am Lebenden fast unüberwindliche Schwierigkeiten in den Weg legen. Auf der *linken Seite* kann die Arterie, bei ihrer grösseren Länge, streng genommen, unterbunden werden und man würde, obgleich Gefahr damit verbunden ist, dasselbe Verfahren, wie bei der Unterbindung der a. anonyma, befolgen; man müsste die Vene, den n. diaphragmat., den vagus, sowie die Nähe der v. jugular. int., des canal. thoracic. und der a. carotis berücksichtigen.

1) *An der inneren (Tracheal-) Seite des m. scalen. antic.*

Verfahren nach Mott. — Valent. Mott verrichtete diese Operation im Septbr. 1831. Des

Kranken Kopf wurde nach hinten, sein Gesicht nach der linken Seite gerichtet.

Wegweiser: Aeusserer Rand der port. sternal. des m. sternocleidomast., dessen Clavicularportion durchschnitten wird; m. scalen. antic.

Schnitt: Der erste, 2'' lang, längs dem erwähnten Rande; der zweite längs der obern Fläche der clavicula bis zum Anfang des ersten.

Der Operateur löst den dreieckigen Hautlappen ab, trennt die portio clavicular., die tiefe Aponeurose, wodurch der m. scalen. ant. frei gelegt wird, und unterbindet nach innen von der a. thyreoidea.

Nach Dieffenbach ist Dietrich's Verfahren bei Unterbindung der art. subclav. sin. das beste. Am innern Rande des Kopfnickers wird ein $2^1/_2$" langer Schnitt, welcher vom sternum anfängt, gemacht, dann ein Querschnitt nach aussen vom untern Wundwinkel aus, wodurch zugleich die portio sternal. getrennt wird. Der Kopfnicker wird nach aussen, der m. sternothyreoid. nach innen gezogen. Die v. jugular. int., die art. carotis und der n. vagus werden getrennt und mit stumpfen Haken nach aussen gezogen, worauf man die a. subclav. in ihrer Zellgewebsscheide sieht. Diese wird an der innern Seite geöffnet, da der duct. thoracic. an der äussern liegt. Dann wird der Faden um die Arterie geführt.

2) *Zwischen den Scalenen, nach Dupuytren.* — Dupuytren hat diese Operation mehrere Mal ausgeführt, indem er bald senkrecht, bald am äussern und hintern Rande des m. sternomastoid. und endlich horizontal schnitt.

Senkrechter Schnitt. — Verfahren Dupuytren's, von Bourgery und Jacob beschrieben. —

Man mache in der Furche, welche durch das Auseinanderweichen des m. scalen. ant. und med. entsteht, einen senkrechten, auf die Mitte der Convexität des Schlüsselbeines herabsteigenden Schnitt von $2^1/_3$'' (7 centim.); trenne die Aponeurose und den m. plastysmamyoides, schiebe die v. jugular. int. nach innen, die a. transversa colli und den m. omohyoideus nach oben; die a. transversa scapulae und die Nerven des plexus endlich nach unten. DUPUYTREN ersann, wegen der Schwierigkeit dieser Operation am Lebenden, die Durchschneidung des m. scalen. antic. Seitdem warnen alle Chirurgen vor der Verletzung des n. phrenicus; MALGAIGNE ermahnt, dass man sich vor der a. mammaria int., BOURGERY, dass man sich vor der transversa colli und thyreoidea infer. wohl in Acht nehme. Bei einem Aneurysma, wo der senkrechte Schnitt nicht hinreichend war, fügte DUPUYTREN einen horizontalen hinzu. Derselbe kann zur Unterbindung der a. subclavia zwischen den Scalenen genügen. Man verfährt wie bei der gewöhnlichen Anlegung der Ligatur unterhalb, indem man noch die unerlässliche Durchschneidung des äussern Fascikels des m. sterno-mastoideus und der Sehne des m. scalen. antic. vornimmt. Ist der letztere Muskel getrennt, so zieht er sich zusammen und entblösst dadurch die art. subclavia.

3) *auf der ersten Rippe* (an der Acromial [äussern] Seite des m. scalenus).

ROUX schlug einen senkrechten Schnitt, nach DUPUYTREN, vor; MARJOLIN fügt einen horizontalen, dem Schlüsselbein parallel laufenden hinzu;

PHYSICK macht einen V förmigen; LISFRANC einen einfachen Horizontalschnitt.

Gewöhnliches Verfahren. Taf. XVIII. Fig. 2. Der Kranke liegt horizontal, mit dem Kopfe nach der gesunden Seite geneigt. Die Schulter der kranken Seite wird möglichst tief herabgezogen, um die fossa supraclavicular. zu vergrössern und den hintern Rand des m. sternomastoid. mehr hervortreten zu lassen. Man comprimirt die v. jugular. ext. und lässt sie anschwellen, damit ihr Verlauf im Voraus bestimmt werden könne.

Wegweiser: M. scalenus anticus.

Schnitt: Parallel mit dem Schlüsselbein, aber $^1/_2$'' oberhalb desselben verlaufend, vom äussern Rande des m. sternomastoideus (so dass dieser Rand selbst einige Linien breit in der Wunde entblösst erscheine) *bis zur Clavicularinsertion des m. cucullar., c. $2^1/_2$'' lang.*

Das Zellgewebe, die oberflächliche Aponeurose und der m. platysmamyoid. werden auf der Hohlsonde durchschnitten, die man durch eine, wie gewöhnlich gebildete, kleine Oeffnung von innen nach aussen einführt. Man bemerkt nun eine Vene und 3—4 ziemlich starke Nervenfäden, welche die Wunde durchkreuzen; es sind Zweige des cervical. superf. Man drängt die Nerven, die man zu erhalten gedenkt, nach innen oder aussen und lässt sie mit einem stumpfen Haken festhalten; ebenso verfährt man mit der v. jugular. extern. Muss dieselbe aufgegeben werden, so durchschneidet man sie zwischen 2 Ligaturen

[Wenn der m. omohyoid. dem Schlüsselbeine zu nahe und parallel mit demselben verläuft, so präparire man ihn von der Fascie und dem Schlüsselbeine ab, und ziehe ihn nach oben.] Die darunter befindliche Lage, durch das tiefe Blatt der fasc. cervic. gebildet, durchschneidet man auf der Hohlsonde, deren man sich auch zur Zerreissung des Zellgewebes und Entfernung der Lymphdrüsen bedient. Sobald die Wunde (an deren innern Winkel man sich besonders hält) hinlänglich tief ist, um den plexus sehen zu können, sucht man mit dem von oben nach unten und von aussen nach innen geführten Finger den m. scalen. am Rande der ersten Rippe, und man fühlt das oben erwähnte tuberculum. Um ihm näher zu kommen, zerstört man mit dem Fingernagel das 4te fibröse Blatt und einige Zellgewebsstreifen und isolirt dann die unmittelbar nach hinten liegende Arterie. Die Pulsation während des Lebens, sowie das Gefühl zweier an einander hingleitenden Arterienwände, am Cadaver, zeigen sicher den Sitz des Gefässes an. Man erhebt dasselbe *von innen nach aussen* und empfängt den stark gekrümmten Schnabel der Sonde, oder die DESCHAMPS'sche Nadel, auf dem Fingernagel, der zugleich den plexus deckt, indem er ihn rückwärts schiebt.

Letzteres empfahl MALGAIGNE mit Recht, weil man, wenn die Arterie von aussen nach innen und von hinten nach vorn erhoben wird, mit dem horizontal gerichteten Instrumente, während der Inspiration, leicht die pleura verletzen und so in die Brusthöhle gerathen könnte. Die DESCHAMPS'sche Nadel würde zwar diesem Unfalle vorbeugen, allein es operirt sich nur sicher mit

diesem Instrumente, wenn man es mit den Augen verfolgen kann.

Stets muss man darauf gefasst sein, den m. omohyoideus, wenn er dem Schlüsselbeine zu nahe, fast hinter ihm liegt und die fossa supraclavicular. sehr tief ist, zu durchschneiden, oder das äussere Fascikel des m. sternomastoid. zu opfern.

Anm. Erwähnungswerth scheint dem Uebers. folgende sich durch ihre Deutlichkeit auszeichnende Beschreibung der Aufsuchung der a. subclav. von Deville (Prosector am anatomischen Amphitheater zu Paris.). Gaz. med. Oct. 1849.

Man entferne sich nicht zu weit von dem Schlüsselbeine (stets weniger als 1"), um nicht der ven. jugular. ext. (die man zuweilen abziehen oder zwischen zwei Ligaturen durchschneiden muss) und a. transversa colli zu begegnen, eben so wenig komme man diesem Knochen zu nahe, wegen der ven. subclavia und a. transvers. colli.

Nach Durchschneidung der Aponeurose trenne man die äussern und hintern Fasern des m. cleidomastoideus. Stösst man bei Trennung des Zellgewebes nun auf den m. omohyoideus, desto besser, so ist man der guten Richtung gewiss, indem man zwischen ihm und dem Schlüsselbeine durchgeht. Trifft man diesen Muskel nicht sogleich an, so suche man nicht weiter nach ihm. Das Messer wird nun bei Seite gelegt. Man ergreift die Hohlsonde nahe am Schnabel, um mit derselben in verticalen Tractionen die zweite Aponeurose zu zerreissen und zum m. scalen. ant. zu dringen, welcher hinter der eingeschnittenen Stelle des m. cleidomastoideus liegt. Sobald man den m. scalen. wahrnimmt, geht man auf seinem äussern Rande mit der Spitze des Zeigefingers herab, bis man durch die Rippe aufgehalten wird. Fühlt man hier das tubercul costae (was nicht immer der Fall ist), so hat man einen Leitpunkt mehr; fühlt man es nicht, so sei man darüber unbekümmert. Nachdem man nun beim Herabsteigen von der Rippe angehalten worden ist, führt man den Finger längs der obern Fläche der Rippe ungefähr $^1/_3$" (1 Centim.) nach aussen und fühlt hier die a. subclavia zwischen dem Fingernagel und dem m. scalen. Es bleibt nichts übrig, als dieselbe zu isoliren. — Oefters wird sie noch von einer Lymphdrüse verdeckt. —

Die Verletzung des plex. brachialis ist, wie Günther lehrt, dann leicht möglich, wenn die fossa supraclavicular. durch das zu hoch hinauf geschobene Schlüsselbein zu eng geworden ist. Es können aber viel eher Zweige desselben für die Arterie gehalten werden, besonders da bei Lebenden die Pulsationen der Arterie denselben mitgetheilt werden können. Man vergesse daher nicht, dass seine Aeste oberflächlicher liegen, als die Arterie, welche beständig der erste Strang ist, den man an der Aussenseite des Insertionstuberkels des m. scalen. antic. findet, und welche immer auf dem Knochen aufliegt, während die Nerven auf dem m. scalen. med. ruhen.

§. 6. Unterbindung der arteria vertebralis.

Anatomie. — Die art. vertebralis ist der stärkste Zweig der art. subclavia. Sie entspringt aus der hintern und obern Wand derselben, $1^1/_2$'' von dem innern Rande des m. scalen. antic. Von hier ab senkt sie sich im Aufsteigen in die Furche, welche den genannten Muskel von den Wirbeln scheidet; hinter der a. thyreoid. inf., carot. commun., dem n. sympathic. und vagus. Auf dieser Bahn liegt sie am m. longus colli, bis sie (unmittelbar unter und vor dem, von Chassaignac am Querfortsatz des 6ten Halswirbels bezeichneten, tuberculum) in den canalis vertebralis eindringt. —

Operation. — Sie wurde am Lebenden noch nicht ausgeführt. Man würde sie bei einer Verletzung oder einem Aneurysma derselben anzustellen haben. Es ist aber bei arteriellen Blutungen in Folge tiefer Halswunden ungemein schwierig, das verletzte Gefäss zu erkennen. — Sedillot gelangt zur Arterie, indem er die beiden Fascikel des sternomastoid. auseinander zieht, sein Verfahren ist dasselbe, wie bei der Unterbindung der

a. carotis commun. IPPOLITO, dessen Methode LISFRANC beschreibt, lässt den Kopf des Kranken auf die gesunde Seite, wo der Operateur steht, neigen und macht einen c. 2'' langen Einschnitt auf dem äussern Rande des m. sternomast., den er nach innen drängt. LISFRANC zieht diese Methode der von SEDILLOT in den Fällen vor, wo jener Muskel sehr schmal ist; findet das Gegentheil statt, so stimmt er für die Unterbindungsweise des letztgenannten Chirurgen und bemerkt, dass es möglich sei, mittelst eines längs des vordern Randes des m. sternomastoid. geführten Schnittes, zur Arterie zu gelangen. Das tubercul. des 6ten Wirbels lässt sich leicht mit dem Finger erkennen. Dasselbe befindet sich $2^1/_3$'' (7 cent.) von dem Sternalende des Schlüsselbeines entfernt. Man gelangt sodann zur Arterie, indem man vorsichtig ein aponeurotisches Blatt durchschneidet. Dabei vermeide man die v. jugular. int. und die a. carotis.

Anm. Nach Dietrich kann diese Arterie entweder zwischen dem epistropheus und atlas oder zwischen atlas und occiput unterbunden werden. Der letzteren Stelle giebt er den Vorzug.

§. 7. Unterbindung der arteria thyreoidea inferior.

Anatomie. — Die art. thyreoid. inf. entspringt aus der obern vordern Wand der subclavia; zwischen der a. vertebralis und mammaria int., am innern Rande des m. scalen. ant. Sie läuft nach der Schilddrüse, schräg hinter der carotis int., dem n. vagus und sympathicus, indem sie einen ersten, nach unten convexen Bogen beschreibt;

sie beschreibt noch einen zweiten, nach oben convexen, der den n. recurrens umschlingt. Die Convexität dieses Bogens ruht, besonders an der linken Seite, auf der Speiseröhre. An ihrem Ursprunge ist die a. thyreoid. nach aussen vom scalen. ant. und der v. jugularis int. umgeben; nach innen, von der carot. commun.;. nach hinten, von der a. vertebral.; und nach vorn, von der v. jugular. ant. und thyreoid. media.

Varietäten. — Die thyreoid. entspringt häufig einem mehreren Gefässen gemeinschaftlichen Stamme. Sie kann vom Aortenbogen, der a. anonyma, der carotis comm. abgehen. Zuweilen ist sie sehr klein, fehlt auch gänzlich. Kurz, Nichts ist so verschieden, als der Umfang, Ursprung und die Theilung dieser Arterie.

Anzeigen. — Man unterbindet die Arterie, um Atrophie der Schilddrüse zu bewirken, oder bei Verletzungen.

Gewöhnliches Verfahren. — Man bringt die Ligatur an dem Punkte des Gefässes an, wo es hinter der carotis weggeht. Dieser Punkt liegt c. $1^1/_3$'' (4 Centim.) oberhalb des Schlüsselbeines.

Der *Schnitt* wird *längs des inneren Randes des m. sternomastoid.*, $2^1/_2$'' (7—8 Centim.) lang, *bis zum Brustbein* herab geführt. Man dringt durch Haut, Zellgewebe, fascia superficial. und m. platysmamyoid.; zieht den vordern Zweig der v. jugular ext. ab und durchschneidet hierauf die aponeuros. cervic. superficial. und profund. Nach Bloslegung der carot. commun. zieht man dieselbe mit dem n. vagus, sympathicus und die v. jugular. int. nach aussen; man schont die Schlinge des n. hypoglossus und den n. recurrens.

Das Verfahren SEDILLOT's bei Unterbindung der carotis kann gleichfalls angewendet werden.

§. 8. Unterbindung der arteria mammaria interna.

Anatomie. — Die art. mammar. int. ist ein unterer Zweig der subclavia: sie läuft, 2'' nach innen vom innern Rande des m. scalen. ant. entfernt, am hintern Sternalende des Schlüsselbeines vorüber, und steigt parallel dem äussern Brustbeinrande und in einer Nähe von 3—6''' (5—12 millim.), von 2 Venen begleitet, herab.

Varietäten. — Ihr Verlauf ist ziemlich constant. Doch sah man sie schon aus der aorta, der anonyma, der carot. commun. und thyreoid. inf. entspringen.

Operation. — Der Prof. LALLEMAND hatte zuerst die Idee, dieses Gefäss zu unterbinden. Man schreitet dazu bei Brustwunden oder Aneurysmen.

Gewöhnliches Verfahren. — Um zu der Arterie zu gelangen, muss man allmälig die *Haut*, die *fascia superficialis*, die Fasern des *m. pectoral. maj.*, den *m. intercostal. int.*, zwischen den Rippenknorpeln durchschneiden. Man macht *im dritten Intercostalraume*, welcher der breiteste ist, *am obern Rande der vierten Rippe*, einen *Querschnitt von 2''*, dessen innerer Winkel $^1/_3$'' über das sternum läuft, und hebt das Gefäss, die blosgelegte pleura schonend, mittelst einer stark gekrümmten Hohlsonde in die Höhe. — Ein senkrechter Schnitt, der Arterie parallel, führt leicht fehl und erschwert die Operation.

§. 9. Unterbindung der arteria anonyma.

Anatomie. — Dieser Arterienstamm entspringt am weitesten nach rechts und vorn aus dem Aortenbogen. Er hat, von seinem Ursprunge bis zur Theilung in die carot. commun. und subclavia, eine Länge von $^2/_3$—1″. Wenn der Kopf nach hinten und links gebogen wird, kommt die Arterie über den obern Rand des Brustbeins herauf, und ihre Pulsation kann deutlich gefühlt werden. *Vor ihr* liegt die linke vena anonyma, der m. sternothyreoid., sternohyoid. und das Sterno-Claviculargelenk der rechten Seite; *hinter ihr* die Luftröhre, deren Richtung sie schräg kreuzt, der m. longus colli und der n. recurrens. *Unten und aussen* berührt sie die pleura; die v. jugular int. und der n. vagus nehmen mehr nach innen zu Platz. *Innen und oben* legt sie sich an die Luft- und Speiseröhre, welche sie von der linken carotis commun. scheiden. Um sie zwischen der Mitte des obern Sternalrandes und dem Ende des Schlüsselbeines bloszulegen, muss man die Haut, den m. platysmamyoid., das Sternalfascikel des m. mastoid., den sternohyoid. und sternothyreoid. durchschneiden.

Varietäten. — Wenig Arterien variiren in ihren Dimensionen so sehr, als die anonyma. Man hat sie, $2^1/_3$″ lang, die Schilddrüse erreichen sehen. Beim Weibe lässt das Brustbein, da es kürzer ist, die a. anonyma unbedeckt; ihre Pulsation kann ebenso bei Greisen leichter gefühlt werden, weil der Aortenbogen sich dem obern Sternalrand nähert und die Arterie mit dem Alter an Volumen zunimmt. Die Varietäten hinsichtlich

des Ursprungs der Lage und Theilung dieses Gefässes lassen sich, wie folgt, zusammenstellen: Die anonyma fehlt oder ihren Platz nimmt ein auf der aorta sitzende Auswuchs ein; umgekehrte Lage der Arterie, welche dieselben Gefässe abgiebt oder zwei Carotiden und die rechte subclavia, zuweilen auch die vertebralis; geradlinige Richtung; Abweichung nach rechts, oder nach links bis vor die Luft- und Speiseröhre. VELPEAU sah diese beiden Organe in eine von der anonyma gebildete Concavität eingeschlossen; der Gefässstamm endete normal auf der rechten Seite, nachdem er hinter der Speiseröhre weggegangen war.

Operation. — Die Unterbindung der a. anonyma ist neun Mal vorgenommen worden. Die Operirten starben sämmtlich. MOTT führte die Operation, an einem 27jährigen Manne, 1818 zuerst aus; der Tod erfolgte am 26sten Tage. GRAEFE 1822; der Kranke starb am 68sten Tage. BLAND, LIZARS, HALL, KUHL, ARENDT, BUJALSKY, HUTIN hatten denselben unglücklichen Erfolg.

BLASIUS hält *die Methode Graefe's* für die einfachste und giebt davon folgende Beschreibung:

Während der Kranke auf dem Rücken liegt und sein Kopf über den Tischrand herunterhängt, wird durch Haut und platysmamyoides *ein* $2^1/_2$'' *langer,* $^1/_2$'' *weit sich auf das manubrium sterni erstreckender Einschnitt am innern Rande des rechten Kopfnickers* gemacht, der linke Zeigefinger *zwischen dem Sternaltheile des Kopfnickers* und dem *m. sternohyoideus* zur carotis, wo sie dem manubr. sterni nahe liegt, und dann bei stark zurückgebeugtem Kopfe am Stamme der

carotis abwärts geführt, ferner zwischen diesen und die als bläuliche Wulst sich zeigende v. subclavia dextra gebracht und, nachdem er unter Beihilfe des Skalpellstieles bis zur Theilung der a. anonyma gedrungen, an dieser noch $^1/_2$'' abwärts geschoben, mit der Volarfläche gegen sie gekehrt und auf ihm eine Aneurysmanadel um das Gefäss geführt.

Verfahren von Sedillot. —

Der Kranke liegt mit rückwärts gebeugtem Kopfe, das Gesicht nach links gewendet, auf dem Rücken; der Chirurg steht auf der linken Seite.

Wegweiser: *M. sternocleidomastoid.*, dessen zwei Portionen von einander getrennt werden; die eine kann man, nöthigenfalls, quer durchschneiden.

Schnitt: $2^1/_2$'' (7—8 centim.) *lang, fast senkrecht, ein wenig schräg von oben nach innen, vom innern Ende des Schlüsselbeins* ausgehend und *längs des Interstitiums der beiden Portionen des genannten Muskels aufsteigend.*

Nachdem dies vollzogen, lässt man den Kopf des Kranken beugen, um die Wundränder auseinander ziehen zu können. Man durchschneidet quer, auf der Hohlsonde, den m. sternohyoid. und sternothyreoid., 6''' oberhalb des Brustbeines. Die v. jugular. int., der n. vagus werden, wo es nöthig ist, bei Seite geschoben und der Operateur führt um das Gefäss von aussen nach innen eine gekrümmte Sonde, wohl darauf bedacht, die pleura nicht zu öffnen. —

Anm. Der stets ungünstige Erfolg dieser Unterbindung erweckt wenig Vertrauen. Indessen bewiess doch Graefe's Fall, in welchem der Operirte noch 68 Tage lebte, dass der Kreislauf unterhalb der Ligatur wieder hergestellt werden kann. Nun ist es aber eine Hauptfrage, ob die Thrombusbildung in einem Gefässe von diesem Caliber zu erwarten stehe, in welches das Blut mit solcher Heftigkeit getrieben wird. In Fällen, wo der Stamm der anonyma nur seine gewöhnliche Länge hat, findet es wohl schwerlich statt; wenn aber, im Gegentheil, der Arterienstamm länger ist, kann man wohl die Möglichkeit einer Thrombusbildung annehmen, da besonders die Arterie in dem Grade an Umfang verliert, als sie an Länge gewinnt. Besser bleibt es wohl immer bei Aneurysmen hier die Brasdor'sche Methode anzuwenden. —

§. 10. Unterbindung der arteria carotis communis.

Anatomie. — Die art. carotid. communes haben nicht gleichen Ursprung; die rechte entsteigt dem Stamme der anonyma, die linke dem Aortenbogen. Beide laufen geradlinig in den seitlichen Furchen des Halses empor, ohne einen Zweig abzugeben, bis sie sich, am oberen Rande des Schildknorpels, in die carotis externa und interna spalten. Sie lassen zwischen sich einen Raum, in dem unten die Speise- und Luftröhre, oben der Kehlkopf und Schlundkopf liegen. Die rechte carot. commun. ist um so viel kürzer (wie die linke), als die Länge der art. anonyma beträgt. Die Lage dieser Gefässe diferirt nur hinsichtlich des Theiles der linken carotis, welcher sich in der Brusthöhle befindet. Die letztere Arterie steht, bei ihrem Ursprunge und in einer Strecke von $^2/_3$'', an ihrer *hintern Fläche* in Verbindung mit der Luftröhre, der Speiseröhre und der linken a. subclavia und vertebralis; nach

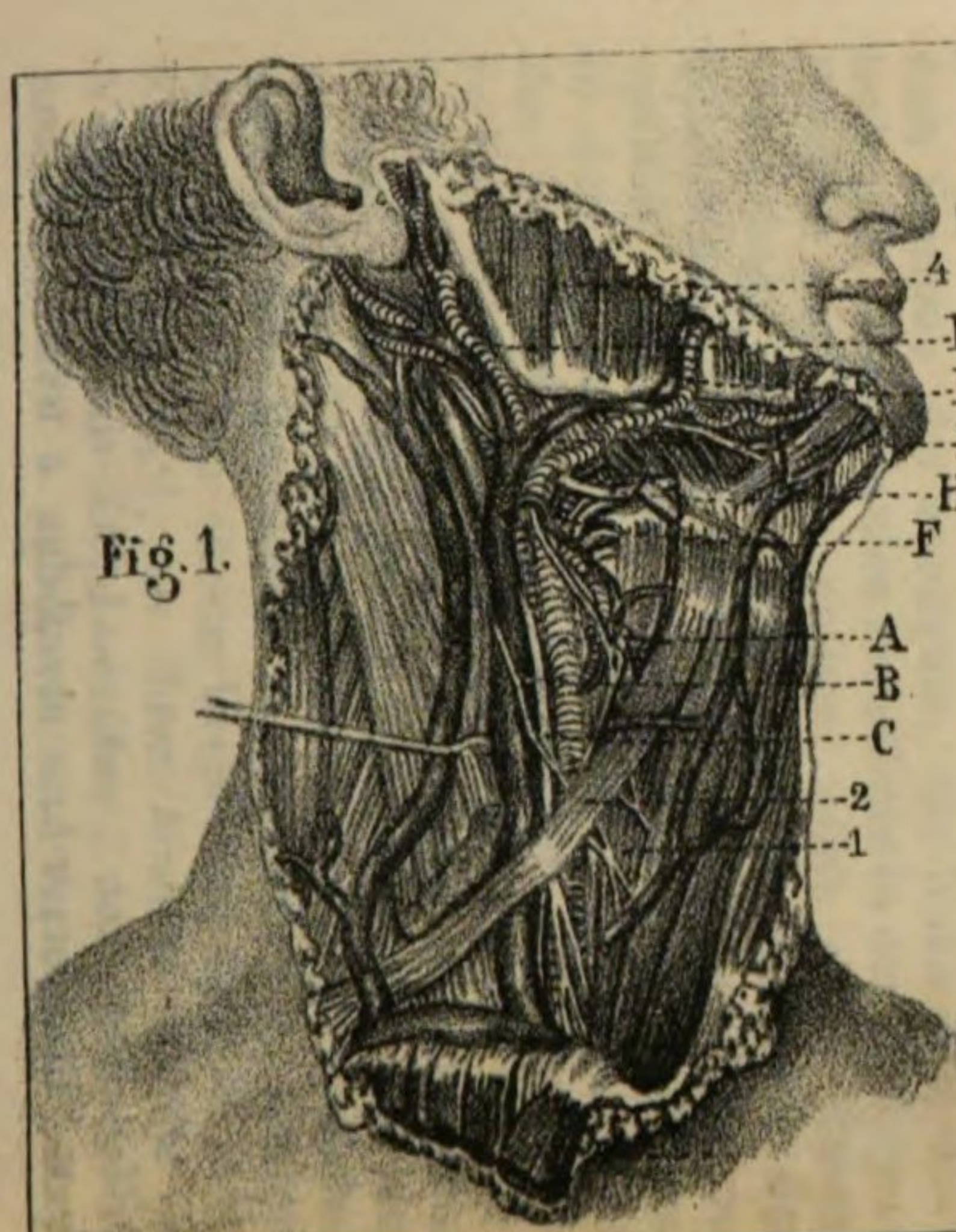

Fig. 1.

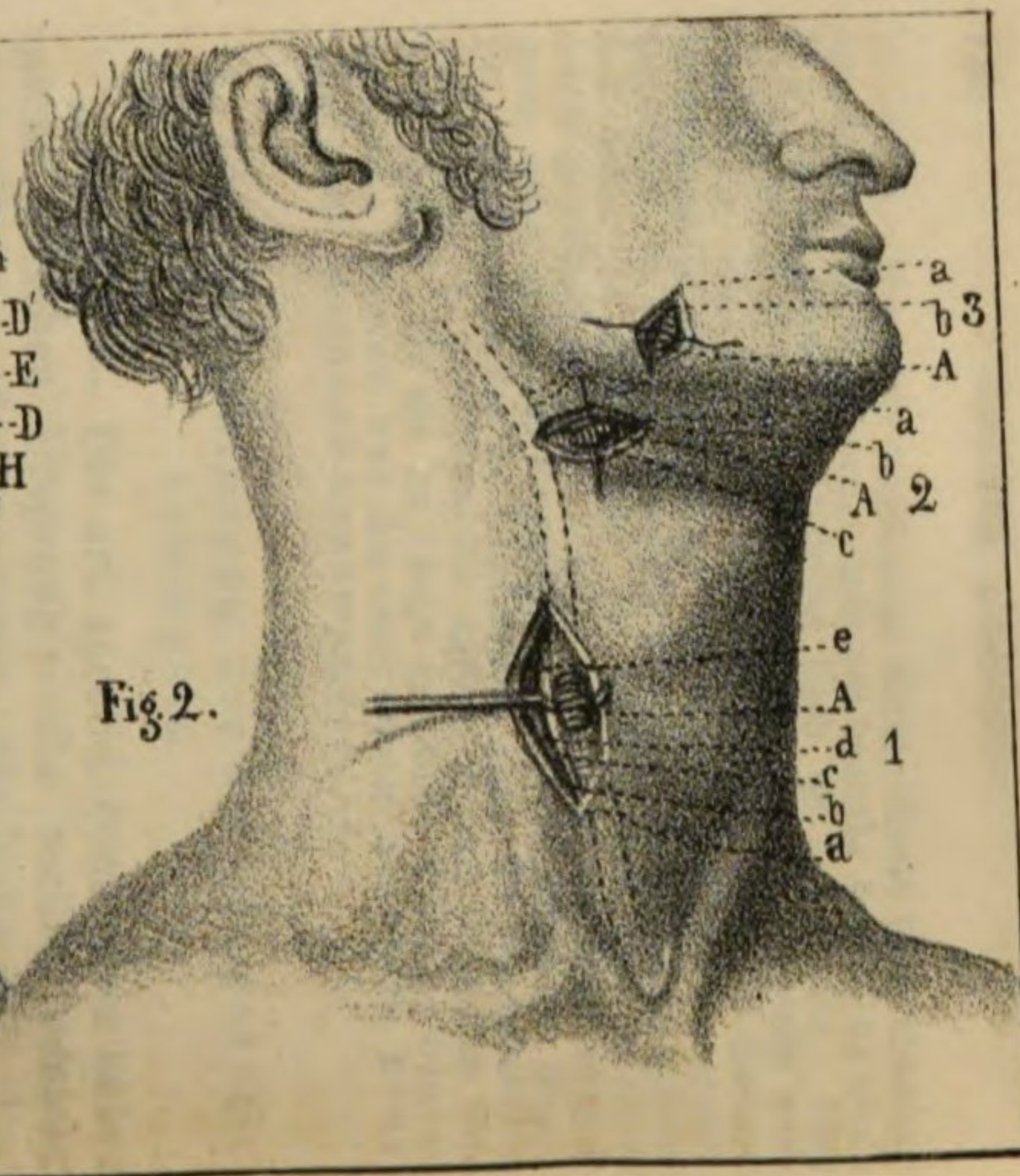

Fig. 2.

Taf. XIX.

vorn, mit der linken v. subclavia, dem m. sternohyoid., sternothyreoid. und der Mitte des manubr. sterni; *nach innen* mit der pleura. Die rechte carot. commun. entspringt unmittelbar am Sterno-Claviculargelenk.

Ueber dem Brustbein sind die Verhältnisse auf beiden Seiten dieselben. Die m. sternomastoidei sind durch ein dreieckiges Intervall von einander geschieden, in welchem sich Kehlkopf und Luftröhre, überdeckt von dem m. sternohyoid., befinden. Der innere Rand des rechten sternomastoid. liegt unten an der Innenseite der a. carotis; 2″ über seiner untern Insertion kreuzt er die Arterie und legt sich an dieselbe aussen an. Die Lage der Theile, über dem vom m. sternomastoid. bedeckten Stück der carotis, ist folgende: 1) *Haut;* 2) *Subcutanes Zellgewebe;* 3) *fascia cervicalis superficial.;* 4) *m. platysmamyoides und Zweige des plexus cervicalis;* 5) *m. sternomastoideus;* 6) *m. omohyoid.*, der den vorigen Muskel und die carotis unter einem mehr oder weniger spi-

---

Taf. XIX. (S. Taf. XVII.) Fig. 1. — 1, Musc. sternothyreoideus; 2) omohyoideus; 3, durchschnittener sternocleidomastoideus; 4, masseter. A, rechte carotis communis; B, ven. jugularis intern.; C, nerv. vagus; D, carotis intern. und D' carotis extern.; H, nerv. hypoglossus; E, art. facialis (maxillaris); F, art. lingualis.

Fig. 2. — No. 1. Unterbindung im mittlern Theile der carotis. — a, Hautschnitt; b, Schnitt durch die fasc. extern. cervicalis; c, nerv. vagus; d, musc. sternomastoideus; A, carotis auf der Sonde.

No. 2. Unterbindung der art. lingualis. — a, Hautschnitt; b, Schnitt durch den musc. platysmamyoides; c, Schnitt durch den musc. genioglossus; A, Arterie auf dem Unterbindungsfaden.

No. 3. Unterbindung der art. facialis. — a und b wie bei No. 2; A, Arterie auf dem Unterbindungsfaden.

tzen Winkel, c. $1^2/_3$'' oberhalb des Brustbeines, kreuzt und $^1/_4$—$^1/_2$'' breit ist; 7) endlich *m. sternohyoideus und sternothyreoideus.*

Oberhalb des Punktes, an welchem der m. sternomastoid. die Arterie kreuzt, kommen zu den schon genannten Schichten die *Schlinge* des (ram. descend.) *n. hypoglossi* (am äussern Rande des sternothyr. und unmittelbar auf der Gefässscheide) und *Zweige der v. jugular. int.;* doch zeigt sich die Arterie befreit vom m. sternomastoid., sternohyoid. und sternothyreoid.

Nach *aussen* und etwas *hinter* der art. carot. comm. liegt der *nervus vagus* und an dessen Aussenseite die *v. jugularis intern.;* mit beiden ist die art. carot. comm., die immer *der Luftröhre am nächsten*, also am *weitesten nach innen liegt,* in eine gemeinschaftliche Scheide eingeschlossen. Der ziemlich dicke Strang des *n. vagus* kommt immer erst dann zum Vorschein, wenn man die art. carotis und die v. jugularis int. etwas auseinander zieht. Wenn diese Vene anschwillt, so nimmt sie an Umfang bedeutend zu, masquirt die carot. und erfordert bei der Operation die grösste Vorsicht.

Das Lageverhältniss der mm. sternohyoid. und sternothyreoid. zur Arterie muss man genau kennen. Sie sind bandförmig an ihrer unteren Insertion und bedecken hier vollständig die Arterie; der letztere übertrifft an Breite den ersteren um 3'''. Der äussere Rand des m. sterno-thyreoid., der an der clavicula $2^1/_2$''' nach aussen vom Gefässe liegt, kreuzt dasselbe $^2/_3$'' oberhalb des Knochens und zieht sich dann an dessen Innenseite hin. — Die carotis läuft mit ihrer unteren

Partie c. 1'' ($2^1/_2$ centim.) von der Mittellinie des Halses entfernt; $1^2/_3$'' (5 centim.) weiter oben ist sie von derselben durch einen Zwischenraum von $1^1/_3$'' (4 centim.) geschieden.

Hinter den Carotiden und ausserhalb ihrer Scheide liegt der Stamm des nerv. sympath., der m. scalen. antic., longus colli, rectus capitis antic. maj. und die art. thyr. infer.; an der *innern* Seite die Luftröhre, der Kehlkopf, die Speiseröhre und die Schilddrüse. — In der Gegend der Kreuzungsstelle des m. omohyoid. liegt die a. carot. commun. c. 8''' tief.

Varietäten. — Die aa. carot. communes entspringen zuweilen mit einem gemeinschaftlichen Stamme aus der aorta. Es sind Fälle vorgekommen, wo die carot. int. und ext. isolirt von der aorta abgingen, oder wo ihre Theilung bald frühzeitig, bald am unteren Rande des Unterkiefers statt fand. Bei Weibern und Kindern erfolgt diese Theilung fast am unteren Rande des Schildknorpels. Allan-Burns sah die carot. commun., ohne sich zu theilen, bis zur basis cranii heraufsteigen und alle Zweige der fehlenden carot. ext. abgeben. Zuweilen liefert sie die thyreoid. super., selten die infer., andere Male die vertebralis.

Operation. — Das erste Beispiel von Unterbindung der a. carot. commun., wegen einer Blutung, erzählt Hebenstreit; das zweite Abernethy. A. Cooper machte die Operation zuerst wegen eines Aneurysma 1802, jedoch ohne Erfolg; glücklicher war er, ebenso Cline, 1808. Seitdem ist sie von vielen Wundärzten wiederholt worden. Beide Carotiden wurden binnen einem Monat von Macgile mit Glück unterbunden.

Gewöhnliches Verfahren. — Der Kranke liegt horizontal, mit erhöhtem und nach der gesunden Seite hingeneigtem Kopfe. — Unter den Nacken wird eine Polsterrolle gelegt, um den Hals gewölbt hervortretend zu machen.

Wegweiser: M. sternomastoideus.

Schnitt: Auf dem inneren Rande des Muskels, $2^1/_2$" lang, vom oberen Rande des Schildknorpels herabsteigend.

Anm. Eine grössere Sicherheit gewährt es, wenn man auf den Muskel selbst, nur in der Nähe und längs des inneren Randes schneidet, da dieser Rand häufig sehr dünn und abgeplattet ist und deshalb, wenigstens an der oben bezeichneten Stelle, nicht mit Bestimmtheit von aussen gefühlt werden kann.

Nachdem man Haut, Zellgewebe, m. platysmam., die fasc. cervical. superficial. durchschnitten, kommt man auf den, aus der Richtung seiner Fasern zu erkennenden m. sternomastoid., den man von der fascia cervical. profund aufhebt und nach aussen wendet. Der m. omohyoid., welcher nun im unteren Wundwinkel erscheint, kann immer weggeschoben werden; unmittelbar unter ihm liegen die Gefässe, man trennt das tiefe Blatt der fasc. cervical. und die die Arterie, Vene und den n. vagus umschliessende Zellgewebsscheide. Den auf dieser letzteren herabgehenden ram. descend. n. hypoglossi drängt man nach innen, die v. jugular. int. nach aussen und führt die Hohlsonde von der äusseren Seite her um die Arterie.

Wenn man die Ligatur 2" vom Ursprunge der carotis anbringt, hat man nicht nöthig, den m. sternomastoid. abzuziehen.

Das *Verfahren* SEDILLOT's für die Unterbindung

des unteren Theiles der Arterie ist dasselbe, wie bei der a. anonyma.

Collateralkreislauf. Durch die zahlreichen Anastomosen der Carotiden unter sich, namentlich im Gehirn, und mit den Vertebralarterien.

Anm. Die Arterie verfolgt die Richtung einer vom Sterno-Claviculargelenk bis $^2/_3$" vor dem Winkel des Unterkiefers hingezogenen Linie.

Da die v. jugular. int. sich beim Ausathmen über die carotis legt und durch ihr abwechselndes Anschwellen und Zusammenfallen das Isoliren der Arterie sehr erschwert, ist es zweckmässig, dieselbe beim Abziehen zugleich zu comprimiren.

Die Ligatur muss so viel als möglich vor der Theilungsstelle der carotis angelegt werden, weil daselbst wichtige Collateraläste entspringen und Erkrankungen der Gefässwände am häufigsten sich vorfinden.

Um das Hervortreten des m. omohyoid. zu bewirken, lässt man den Kranken schlucken, wobei sich der Muskel anspannt.

§. 11. Unterbindung der arteria carotis externa. Taf. XIX.

Anatomie. — Die carot. ext., innerer und vorderer Ast der Bifurcation der carot. commun., erstreckt sich in gerader Linie vom oberen Rande des Kehlkopfes bis zum collum processus condyloidei des Unterkiefers, wo sie sich in die maxillar. int. und temporalis theilt. Anfangs im trigonum cervicale wenig tief gelegen, senkt sie sich bald oberhalb des os hyoid. unter den hinteren Bauch des m. digastric., die glandula submaxillar., den m. stylohyoid. und zwischen den n. hypogloss. und glossopharyng. Vom Rande der cartilago thyreoid. bis zum Winkel des Unterkiefers, in einer Strecke von $2^1/_3$" (7 Centim.) wird diese Arterie bedeckt, *nach vorn:* durch die

Haut, das subcutane Zellgewebe, die fasc. superficial., den m. platysmamyoid., das oberflächliche Blatt der fasc. cervical. und die oberen venae thyreoid. 1″ vom Ursprunge entfernt kreuzen der m. digastric., stylohyoid. und n. hypogloss. ihre vordere Fläche. Drüber hinaus geht die Arterie nach hinten unter die parotis und den hinteren Rand des Unterkiefers (bei normaler Haltung des Kopfes); LISFRANC macht darauf aufmerksam, dass die carot. ext., wenn man den Kopf auf die entgegengesetzte Seite neigt, sich von dem Unterkieferrande entferne und mit ihm ein Dreieck bilde, dessen Basis 9‴ (18 millim.) betrage. In der zweiten Hälfte ihrer Bahn wird sie, ausser den schon angegebenen Theilen, noch von der Aponeurose und dem n. facial. bedeckt. *Nach hinten und innen* liegt sie am pharynx, dem constrictor infer. und med., dem m. stylopharyng., stylogloss., der carot. interna und dem proc. styloid. *Nach aussen* lagern sich über dieselbe: der hintere Bauch des m. digastric., der stylohyoid., die glandula parotis und der sternomastoid. Die arter. thyreoid. giebt folgende Zweige ab: 1) $^1/_3$″ (1 Centim.) vom Ursprunge entfernt, die thyreoid. super.; 2) 4‴ über diesem Punkte die lingualis; 3) 1″ vom Ursprunge die facialis; 4) fast auf derselben Höhe die pharyng. infer., auricular. poster. und occipital.

Varietäten. Die carot. ext. kann fehlen und durch die commun. ersetzt werden, die sich bis zum proc. mastoid. fortsetzt. Es giebt Anomalien, bei welchen die carot. ext. und intern. eine umgekehrte Stellung einnehmen; dann ist es schwer die eine von der anderen zu unterscheiden, denn

der Durchmesser beider Arterien ist bei Erwachsenen derselbe; also müsste man sich vor der Zusammenschnürung der Ligatur davon überzeugen, ob dieselbe ihren Zweck erfülle.

Operationsfälle. Man hat vorgeschlagen die carot. ext. in Fällen von aneurysma varicosum oder fungus im Gesicht und als Vorbereitung zur Extirpation der parotis zu unterbinden. Wenn die Arterie getrennt ist, muss man beide Enden zu unterbinden suchen. Die Unterbindung kann nur in einer Strecke von 1" ausgeführt werden, vom Abgange der letzten Arterie bis zum Winkel des Unterkiefers. Tiefer unten würde die Ligatur den Collateralgefässen zu nahe sein; weiter oben gelangt man nicht zur Arterie, weil sie auf allen Seiten von der parotis umgeben ist. Auch nimmt man lieber seine Zuflucht zur Unterbindung der carot. commun.

Operation. Bushe (1827), Mott, Lizars und Wallace führten dieselbe mit glücklichem Erfolge aus.

Gewöhnliches Verfahren. — Der Kranke liegt mit rückwärts und nach der gesunden Seite geneigtem Kopfe.

Wegweiser: M. sternomastoideus.

Schnitt: Längs des inneren Muskel-Randes ½" vor ihm, 2" lang, einen Querfinger breit vom unteren Rande des Unterkiefers beginnend gegen den Kehlkopf hin.

Nachdem die Haut, fasc. cervic. und m. platysmamyoid. durchschnitten worden sind, bedient man sich der Hohlsonde, um die glandula submaxillar. nach vorn, die parotis und v. jugular.

ext. nach hinten zu drängen. Man schiebt die Bündel des m. stylohyoid. und digastric. vorwärts, zieht die Lymphdrüsen und den n. hypogloss. ab, der die Wunde kreuzt, und gelangt nun zur Arterie. Dieselbe ruht auf der Aponeurose des pharynx. Man führt die DESCHAMPS'sche Aneurysmanadel von hinten nach vorn und von innen nach aussen unter ihr hin.

§. 12. Unterbindung der art. thyreoidea superior.

Anatomie. — Die art. thyreoid. sup. entspringt der carot. ext., $^1/_3$" (9 Millim.) von der Bifurcation der carot. commun. entfernt, zuweilen mit einem mit der lingualis gemeinschaftlichen Zweige. Sie schlängelt sich anfangs von innen nach vorn herab; nahe am oberen Horn des Schildknorpels ist sie vom m. omohyoid., sternohyoid., sternothyreoid. und der fasc. cervicalis bedeckt; dann steigt sie senkrecht herab und verliert sich in die glandul. thyreoid.

Operation. — LANGE schlug dieselbe (1717) zuerst wegen struma aneurysmatica vor. BLIZARD machte sie zuerst, in Deutschland v. WALTHER (1814). Später ist sie noch oft, und nicht selten auf beiden Seiten, mit und ohne Erfolg verrichtet worden. Nachblutungen sind sehr häufig.

Verfahren nach v. WALTHER.

Wegweiser: M. sternomastoideus.

Schnitt: Am inneren Muskelrande, dem Zwischenraume des Schildknorpels und dem Zungenbeine gegenüber, 3" lang.

Man legt den oberen Theil des m. omohyoid.

frei. Zwischen ihrem Ursprunge aus der carotis und dem m. omohyoid. unterbindet man die Arterie. Sie befindet sich in dem dreieckigen Raume, der nach oben vom m. digastricus, nach innen vom m. omohyoid. und nach aussen vom m. sternomastoid. begrenzt wird.

Verfahren von LANGENBECK *und* BUJALSKY.

Schnitt: mitten über der Unterkieferdrüse anfangend, zwischen dem Kehlkopfe und dem inneren Rande des sternomastoid. gerade abwärts zum unteren Rande des Schildknorpels.

Nach Durchschneidung des m. platysmamyoid. trennt man das Zellgewebe und legt den m. sternothyreoid. blos, der die Schilddrüse bedeckt. An dem oberen Theile desselben fühlt man deutlich die Art. schlagen. Den n. laryngeus, welcher sehr nahe liegt, lässt man nach aussen ziehen und vermeidet die art. laryngea und v. thyreoid. sup. Man unterbindet die art. thyreoid. an der Stelle, wo die art. laryngea schon abgegangen ist.

§. 13. Unterbindung der arteria lingualis. Taf. XIX.

Anatomie. Die art. lingual. geht $^1/_2$'' über dem Ursprunge der carot. ext. ab, richtet sich nach innen und oben, indem sie sogleich einen abwärts concaven Bogen und einen zweiten, aufwärts concaven, beschreibt; die Convexität des letzteren berührt fast das grosse Horn des Zungenbeines. Nach einer Länge von $^1/_2$'' windet sich die Arterie unter das äusserste Fascikel des m. hyogloss., dann geht sie immer tiefer und senk-

rechter, je mehr sie sich der Zunge, zwischen m. hyogloss. und geniogloss., nähert.

Ihre Lagerung ist folgende: In einer Strecke von 3‴ kann das grosse Horn des Zungenbeines als Basis eines Dreiecks betrachtet werden, dessen äusseren Schenkel die art. lingualis und dessen inneren der m. stylo-hyoid. bildet. Der obere Winkel wird von der knieförmigen Sehne des m. digastric. und unten vom n. hypoglossus bedeckt, welcher an dem Ursprunge der Arterie vorübergeht. Von oben nach unten herabgehend, findet man zuerst die glandul. submaxillar. umschlossen von der Concavität der Sehne des m. digastric.; 1‴ unterhalb dieser Sehne sieht man den n. hypogloss., und endlich 1‴ unterhalb des Nerven und 2‴ (4 millim.) über dem Zungenbeine die Arterie zwischen m. hyogloss. und constrict. med. pharyng. Dieser Punkt, welchen MALGAIGNE für den geeignetsten zur Unterbindung erklärt, befindet sich 6‴ (12 millim.) von der Spitze des grossen Hornes entfernt.

Varietäten. — MIRAULT fand an 38 Leichen die Arterie 21mal im Niveau des Zungenbeines; 15mal 1—9‴ (2—18 millim.) über, und 2mal 1—4‴ (2—9 millim.) unter demselben. Die lingualis kommt zuweilen oberhalb der a. maxillar. ext. aus der carot. ext. Ihr Verhältniss zum n. hypoglossus an ihrem Ursprunge bleibt immer dasselbe. Zuweilen ist sie von mehreren Venen und einer überzähligen v. jugular int. bedeckt.

Operation. — BÉCLARD schlug diese Unterbindung vor: bei tiefer Exstirpation der hinteren Zungenpartie, bei gewissen Krankheiten dieses

Organes, um die Exstirpation zu umgehen, und bei Aneurysmen und Wunden der art. lingualis.

Aelteres Verfahren. — Der Kranke liegt auf dem Rücken, das Gesicht nach der gesunden Seite gewendet. Man macht einen 1" langen Schnitt oberhalb des Zungenbeines, in der Richtung der Arterie, trennt die Haut und den m. platysma-myoid. (die v. facial. wird zurückgedrängt), öffnet die Zellgewebs-Scheide der Submaxillardrüse, hebt diese Drüse und ebenso den m. digastricus und stylohyoid. etwas in die Höhe, trennt den äusseren Rand des m. hyoglossus und isolirt die Arterie.

Diese Methode ist, selbst am Cadaver, sehr misslich auszuführen. Eine weit grössere Sicherheit und Leichtigkeit gewährt die folgende.

Verfahren von MALGAIGNE.

Wegweiser: *Glandula submaxillar.*, die nach oben gedrängt wird; *Sehne des m. digastricus*, gleichfalls nach oben abzuziehen; *nervus hypoglossus* (zuweilen durch einige Fasern des m. stylohyoid. verdeckt), unter welchem auf der Hohlsonde der *m. hyoglossus* durchschnitten wird.

Schnitt: Parallel dem oberen Rande des grossen Zungenbeinhornes.

Der m. hyoglossus wird 1‴ unterhalb des n. hypogloss. quer durchschnitten, worauf man genau zur Arterie gelangt, die weder von einer Vene, noch einem Nerven begleitet wird. —

§. 14. Unterbindung der arteria facialis oder maxillaris externa. Taf. XIX.

Anatomie. — Die art. facialis entspringt aus der carot. ext. ungefähr $^1/_3$" über der lingualis, richtet sich nach oben und aussen, gegen den unteren Rand des Unterkiefers, von da nach dem Mundwinkel und endet am inneren Augenwinkel. Sie beschreibt zuerst am Halse einen nach vorn concaven Bogen, indem sie unter dem n. hypoglossus, den mm. stylohyoid., digastric. und in einer Furche auf der hinteren Fläche der Submaxillardrüse hinläuft. Ihr zweiter Bogen umfasst mit der Concavität den unteren Rand des Unterkiefers; hierauf schlängelt sich die Arterie, dem vorderen Rande des m. masseter entlang, nach den bereits erwähnten Punkten.

Varietäten. — Es kommt selten vor, dass die art. facialis die lingualis abgiebt. DUBREUIL sah die Arterie sich plötzlich am Rande des m. masseter endigen. Am vorderen Rande dieses Muskels kann die, gewöhnlich aussen und hinten liegende, Vene die Arterie verdecken.

Operation. — Verfahren von LISFRANC. — *Im Gesicht.* —

Schnitt: 1" lang, parallel dem vorderen Rande des m. masseter., am unteren Rande des Unterkiefers endigend.

Am Halse:

Schnitt: 1 — $1^1/_2$" *lang, vom Unterkiefer rande nach der Bifurcation dər cu rotis commun.*

Man trennt die Haut, die fasc. superficial., den m. platysmamyoid., einige Zweige des n. facial., die fasc. cervicalis, hebt den m. digastric. und und stylohyoid. in die Höhe und isolirt die Arterie.

Die Unterbindung der art. pharyng. inf., so wie die der occipital., finden keine Anwendung am Lebenden.

Die Unterbindung der art. temporalis wird in der Richtung einer senkrechten Linie ausgeführt, die von der Mitte der Aussenfläche des condyl. maxill. infer. nach der Temporalgegend aufsteigt. DIETERICH macht, $^1/_4$'' vom Tragus gegen den Mundwinkel zu entfernt, einen Schnitt von 1'' Länge.

Die Unterbindung der carot. int. erfordert ein gleiches Verfahren, als bei der carot. ext. beschrieben wurde. Man zieht sie bei Aneurysmen und erectilen Geschwülsten in Gebrauch, deren Sitz die orbita oder die Augenlieder abgeben.

Fünfter Abschnitt.

Von den Amputationen.

CAP. I. Von den Amputationen im Allgemeinen.

Wenn der Chirurg, nachdem alle Mittel zur Heilung eines kranken Gliedes erschöpft sind, die Ueberzeugung von der Fruchtlosigkeit jeder möglichen Bemühung, dasselbe zu erhalten, gewonnen hat und Gefahr für das Leben des Kranken fürchtet, so bleibt ihm als letzte Zuflucht die Amputation. Seit 20 Jahren sind die Amputationen seltener unternommen worden, nicht etwa, weil es an Krankheiten, welche die Indication dazu abgeben, fehlte, sondern, weil die vorgeschrittene Chirurgie heutigen Tages ihr höchstes Bestreben in die Erhaltung der Glieder setzt. Es giebt nur noch einige stabile Männer, die, als Feinde jeder neuen Idee, mit der Säge und dem Messer in der Hand alle ihre Verwundeten behandeln.

Die Betrachtung der Amputationen im Allgemeinen umfasst:

1) die Aufzählung der Krankheiten, bei denen dieselben unternommen werden;

2) die Würdigung der Motive, welche den günstigen Zeitpunkt und die Stelle der Amputation bestimmen;

3) die Vorrichtung des Instrumenten- und Verbandapparats;

4) die Abhandlung der verschiedenen Amputationsmethoden;

5) endlich die Kenntniss von den Mitteln zur Bekämpfung der üblen Ereignisse nach der Operation.

§. 1. Krankheiten, welche die Amputation indiciren.

1) *Carcinome der Knochen* (Osteosteatome, fungus medullaris und haematodes), die durch Resection nicht von oder mit ihrem Boden entfernt werden können.

2) *Exostosen.* — Sie fordern selten die Amputation, wenn sie nicht eitern oder degeneriren. Wenn der Eiter leicht einen Ausgang findet, und nicht zu reichlich abgesondert wird, muss man von der Operation abstehen; dasselbe gilt von den Necrosen nach Schusswunden.

3) *Caries.* — Sie giebt häufig Veranlassung zur Amputation und befällt häufiger die kurzen Knochen und die spongiösen Knochenenden, als lange Knochen. Durch häufiges Moxiren gelingt es nur selten, die Krankheit aufzuhalten und, wenn sie nahe an einem Gelenk sitzt, die Bildung einer vollkommenen Ankylose zu begünstigen.

4) *Tetanus.* — Ist die Amputation durch die Natur der Krankheit selbst indicirt, so muss man trotz der tetanischen Zufälle amputiren; hat die Amputation jedoch keinen anderen Zweck, als die den Tetanus verursachende Wunde zu entfernen, so unterlasse man die Operation; denn, einige Heilungen Larrey's ausgenommen, kann man behaupten, dass die glücklichen Erfolge zu den Ausnahmen gehören.

5) *Schusswunden* geben die häufigste Ursache der Amputationen ab. Zu den hierbei vorhande-

nen Verletzungen, die, nach der Ansicht aller Chirurgen, die Abnahme des Gliedes nöthig machen, sind folgende zu zählen: 1) Comminutivbrüche des Schenkels mit Verletzung der Weichtheile, Zerreissung der Cruralarterie und des ischiadischen Nerven; Fälle, wo ein Stück des Gliedes hinweggerissen worden ist und es zweckmässig erscheint, an die Stelle der unegalen, zerrissenen und zerquetschten Wunde eine regelmässige zu setzen. 2) Grosse Substanzverluste, wie z. B. Wegreissung der hinteren Ober- oder Unterschenkelpartie durch das Springen einer Bombe oder durch eine Kanonenkugel, selbst wenn die Arterien- und Nervenstämme unverletzt geblieben wären. Wer hier die Erhaltung des Gliedes versuchen wollte, würde den Verwundeten allen Zufällen einer übermässigen unaufhaltsamen Eiterung aussetzen, bevor die Bildung der später leicht wieder aufreissenden Narbe zu Stande käme; auch könnte Gangrän die Folge davon sein oder, im glücklichsten Falle, theilweiser oder gänzlicher Verlust der Bewegung. Diese weit ausgedehnten Wunden ziehen keine so schlimmen Folgen nach sich, wenn sie die oberen Extremitäten betreffen, welche andere Functionen als die unteren Extremitäten zu erfüllen haben; auch amputirt man an jenen weit seltener als an diesen.

Es giebt übrigens zweifelhafte Fälle, wo die Amputation von der Beurtheilung des Chirurgen abhängt, wie von den Umständen, in denen sich der Verwundete befindet. 1) Wenn ein Knochen einen Comminutivbruch durch ein Projectil erlitten hat, ohne Verletzung der Gefässe und Nerven. Hier ist es gestattet, die Erhaltung des Bei-

nes oder Armes zu versuchen, indem man sich die Amputation für eine spätere Zeit vorbehält. Bei den Brüchen des Oberschenkels hängt, nach GUTHRIE, die Gefahr und Schwierigkeit der Behandlung von dem Orte ab, an welchem das Projectil den Knochen traf. Wenn man letzteren in fünf Theile theilt, so bringen die Brüche des dritten Theiles am wenigsten Gefahr, die übrigen erfordern gewöhnlich die Amputation; die Brüche des unteren Fünftels, in der Nähe des Gelenkes, sind ebenfalls sehr gefährlich *).

2) Wenn eine Granate oder eine Flinte in der Hand zerspringt, so ist die Amputation der letzteren nicht immer nothwendig. Ausserdem giebt es noch eine Menge zweifelhafter Fälle, deren Behandlung keiner allgemeinen Regel unterworfen werden kann. Auch können die obwaltenden Umstände das Benehmen des Wundarztes bestimmen. Einen Verwundeten, der unseren Beistand auf dem Schlachtfelde verlangt und noch meilenweit transportirt werden muss, können wir nicht auf dieselbe Weise behandeln, als denjenigen, der sogleich nach dem Vorfall in ein Spital geschafft werden kann. Nach der Schlacht ist die Erhal-

---

*) Ravaton sah nie einen Bruch des Femur bei Schusswunden heilen, Ribes verwirft den Erhaltungsversuch und Zang sagt, dass er unter 100 Verwundeten 85 unter grossen Qualen ohne die Amputation sterben sah und die übrigen erbarmungswürdige Krüppel wurden. S. Cooper, Guthrie behaupten, dass die meisten mit Oberschenkelbrüchen Behafteten, ohne Amputation schon vor dem Ende der sechsten oder achten Woche starben, und dass unter zehn vielleicht einer durchkomme; das Gleiche beobachtete Thomson, und nie sahen sie eine schöne Heilung, sondern nur verzerrte, stets kranke Glieder.

Der Uebersetzer.

tung eines comminutiv gebrochenen Gliedes nur unter der Bedingung gestattet, dass man dasselbe gehörig verbinden und behandeln kann. Es drängt die Zeit, die Leinwand reicht nicht aus, den Kranken darf man nicht verlassen, man amputirt und das mit Recht!

6) *Brand.* — Dass ein mortificirtes Glied abgeschnitten werden muss, darüber kann kein Zweifel herrschen. Ist jedoch die Amputation nöthig, sobald sich der Brand begrenzt hat, oder auch, muss man in gesunden Theilen operiren, um den Fortschritten des Uebels zu begegnen? Bei Brand von einer innern Ursache, in Folge von Verknöcherung der Arterien oder von Erfrierung, muss man warten; bei traumatischem Brande rathen Larrey und Lisfranc, sogleich zur Operation zu schreiten, während andere Chirurgen, in der Ueberzeugung, das man häufig nicht bestimmen könne, bis zu welcher Höhe die Mortification steige, die Amputation aufgeschoben wissen wollen, besonders, wenn die Krankheit nicht auf den Truncus überzugehen droht. Bei der Mortification in Folge einer tiefen Verbrennung amputire man unmittelbar über den ergriffenen Partien.

7) *Aneurysmen,* bei denen wegen der Grösse des Sackes, Desorganisation der weichen Theile oder des Gelenkes die Unterbindung der Arterie nichts helfen würde.

8) *Eiterung* grosser *Gelenke* oder mehrerer kleiner, wenn sie geöffnet sind und hectisches Fieber den Kranken aufzureiben droht, und der Eiter weder durch zweckmässige und hinreichend grosse Erweiterung entfernt, noch sein Herd durch

die Resection des Gelenks aufgehoben werden kann.

9) Complicirte *Luxationen* (mit Zerreissung und Eröffnung des Gelenkes und Bruch), wenn die Resection nicht zulässig sein sollte.

10) Störende und auf keine andere Art heilbare *Verkrümmungen* der Gelenke, besonders der Zehen; *überzählige Finger und Zehen.*

Contraindicationen.

Die Amputationen glücken besser bei Kindern, als bei Erwachsenen. Das höhere Alter bietet häufig eine Contraindication. 2) Lungentuberkel, ein kranker Darmkanal, Krankheiten der Nieren und Urinwege, eine herrschende Epidemie, Anhäufung von Verwundeten in der Nähe von Sälen, wo Fieberkranke liegen, Hospitalbrand, sind Umstände, die der Wundarzt wohl zu beachten hat. Sie sind vielleicht nicht alle als absolute Contraindicationen zu betrachten, doch üben sie mehr oder weniger auf den Erfolg der Operationen einen ungünstigen Einfluss aus: der Wundarzt muss seine Verwundeten vor der Einwirkung deleterer Stoffe schützen und, wenn der Kranke dieselbe schon in sich trägt, von der Operation abstehen. Es giebt auch vorübergehende Contraindicationen: eine solche bietet die Menstruation dar.

A. *Zeit zur Amputation.*

Bei schweren Verwundungen, welche die Amputation erfordern, muss sogleich operirt werden, bevor Wundfieber und Entzündung eintreten. Wer hier die Operation aufschiebt, setzt den Kran-

ken zweimal den consecutiven Zufällen aus *). Der locale Stupor eines Gliedes kann keine Contraindication abgeben; wohl aber der allgemeine, wo der Organismus sich unter dem Einflusse einer totalen Erschütterung befindet und der Verwundete bei beträchtlichem Blutverluste, vor Eintritt der Reaction, dem Tode Preis gegeben wird. Man hege immer Misstrauen gegen jenen überreizten Zustand der Nerven, in welchem sich gewisse Kranke kurze Zeit nach der Verwundung befinden. Sie haben da etwas Abgebrochenes in ihrer Stimme, etwas Convulsivisches in ihren Bestimmungen, einen sardonischen Gesichtsausdruck, und der Wundarzt muss warten, bis auf diesen Zustand die zum glücklichen Erfolge der Operation nothwendige Ruhe folgt. Die Operation ist eine nicht weniger unmittelbare, sobald man sie einige Stunden nach dem Unfall ausführt. Kann die Amputation aufgeschoben werden, so muss man den Verwundeten in möglichst günstige Verhältnisse bringen. Obgleich man nun zu allen Jahreszeiten operiren kann, so bietet

---

*) Aufschub der Amputation bei Schusswunden verlangen: Faure, Le Comte, Bilguer, Portal, Kirkland, Mursinna, Theden, Percy, Hunter, Garengeot, Klein, Malgaigne, Velpeau.

Für die Frühamputation, nämlich bei frischer Verletzung, entschieden sich: La Martinière, Pagieu, Wesse, Schmucker, Pott, Raymond, Richter, van Gescher, J. Bell, Desault, Larrey, Zang, Leveillé, Guthrie (der zwar erst 2, 4 bis 6 Stunden nach der Verwundung wegen der bestehenden Erschütterung operiren will), S. Cooper, Rust, Thomson, Dupuytren, Roux, Baudens, Blandin, Jobert etc.

Der Uebersetzer.

doch eine sehr hohe oder sehr niedrige, wie eine feuchte und kalte, weniger Vortheile, als eine gemässigte. Auch ist es gut, die Kranken in den Spitälern erst zu acclimatisiren, ungesunde Orte zu vermeiden und einen reinen, mit Electricität nicht überladenen Himmel zu wählen. So gelingen z. B. die Operationen besser im südlichen, als im nördlichen Frankreich, besser in der Civilpraxis, als in den Spitälern.

Pott bezeichnete bei complicirten Brüchen drei verschiedene Zeiträume für die Amputation. Der erste tritt unmittelbar nach dem Unfall ein; der zweite, wenn die Knochen sich nicht vereinigen und die Entzündung zu einer übermässigen Eiterung führt; der dritte, sobald das Glied brandig wird. Man hat behauptet, dass die Operationen besser glückten, wenn der Verwundete in einen grossen Schwächezustand herabgekommen sei; hier ist es wichtig, einen genauen Unterschied zu machen. Hat man es mit einer Krankheit zu thun, die von der Constitution abhängt, so ist es allerdings vortheilhaft, die Ursache mit einer rationellen Therapie zu bekämpfen, und, wenn auch der Kranke abmagert, die eingeschlagene Behandlung bringt ihn nichts destoweniger in günstigere Verhältnisse; er macht sich mit den Folgen seines Uebels vertraut, er übersieht seine Lage und überzeugt sich sehr häufig, dass die Rettung seines Lebens von der Abnahme der leidenden Theile abhängt. Diese günstige Stimmung ist von Nutzen. Wenn es sich dagegen um eine schwere Verletzung mit ihren beträchtlichen Störungen und fürchterlichen Folgen handelt, so ist der Fall ein ganz anderer: das Unglück ist ge-

schehen, und die Folgen der Operation sind weniger gefährlich, als die einer irregulären, gequetschten und schmerzhaften Wunde. Mit einem Worte, man kann warten, sobald die Constitution dies Uebel herbeigeführt hat, und man muss unverzüglich zur Operation schreiten, sobald es eine locale Krankheit ist, welche die Constitution erschüttert *).

B. *Amputationsstelle.*

Bei den Amputationen ist es Regel, dem Gliede die grösstmögliche Länge zu erhalten, doch hat man eine besondere Amputationsstelle für den Unterschenkel bestimmt. (S. Amputation des Unterschenkels.) Einige Chirurgen ziehen die Amputation des Oberschenkels und des Oberarmes der Exarticulation im Knie- und Ellbogengelenke vor: Schmucker verwarf die Ablösung im Ellbogen- und Kniegelenk, weil sie niemals einen glücklichen Erfolg habe. Roux verdammt die Amputation im Ellbogengelenk ganz und gar. Wenn der Chirurg aufgefordert wird, die Operationsstelle zu bestimmen, so gründet er sein Urtheil auf folgende Punkte: 1) Auf die Natur des Uebels; 2) auf den Nutzen, den die erhaltenen

---

*) Fercope starben von 60 Frühamputirten nur 2, Percy von 92 nur 6, Larrey rettete immer drei Viertheil; in Spanien starben, nach Guthrie, von 291 Primitivamputirten 24, ferner von 47 nur 9, dagegen von 551 Secundäramputirten 265 und von 81, 21. Die Mortalität ist am stärksten bei den am 2—5 Tage Amputirten, so dass sie meistentheils die Hälfte beträgt; von da ab vermindert sie sich.

D. Uebers.

Theile dem Kranken gewähren können; 3) auf die Dauer, die Schwierigkeit der Operation und den Schmerz; 4) auf die Prognose.

1) *Natur des Uebels.* — Brand, Krebs der weichen Theile oder der Knochen, Comminutivbrüche, in deren Folge der Knochen gespalten ist, erfordern unbedingt, dass die Operation in den gesunden Partien statt finde *). Lisfranc (Rust) hat bewiesen, dass der speckige Zustand der die Fisteln, einfachen Geschwüre und cariösen Knochen umgebenden Weichtheile keineswegs die Entfernung der letzteren nöthig macht; der Blutverlust während der Operation genügt sehr häufig zu deren Entleerung. Doch empfiehlt Lisfranc in diesen Fällen die Lappen aus dem indurirten Gewebe so dick, als möglich, zu bilden.

2) *Nutzen, den die erhaltenen Theile gewähren können.* — Die Theile des Körpers sind nicht alle von gleichem Nutzen. Bei den oberen Extremitäten ist es keineswegs gleichgültig, ob man in der Mitte einer Phalanx, oder in dem darüber gelegenen Gelenke amputirt, und alle Welt würde denjenigen Wundarzt unwissend und grausam nennen, der den Oberarm wegen einer auf den unteren Theil eines Vorderarmknochens beschränkten Krankheit ablöste. Hier besonders muss der Chirurg schonend verfahren, denn es kommt nicht allein der Nutzen in Betracht, der

---

*) Bei Zerschmetterungen der Knochen nach Schusswunden muss man deshalb der Vorsicht halber in gehöriger Entfernung von der getroffenen Stelle, ja selbst über dem nächsten Gelenk amputiren.

D. Uebers.

dem Operirten aus den erhaltenen Theilen erwächst, sondern auch die Gefahr, welche um so grösser ist, je näher dem truncus man die Operation vollzieht.

3) *Schwierigkeit und Dauer der Operation; Schmerz.* — Gesetzt man könnte die Hand oder den Fuss durch Exarticulation eines Mittelhand- oder Mittelfussknochens erhalten, so ist doch die Operation langwieriger und schmerzhafter. Schmerz und lange Dauer der Operation aber führen eine heftigere Entzündung und intensiveres Wundfieber herbei; eine totale oder partielle Ablösung des Fusses hingegen lässt sich weit rascher vornehmen. Die Schwierigkeit der operativen Ausführung würde keinen Wundarzt zu Gunsten irgend eines Verfahrens stimmen, sobald es sich um Abkürzung der Dauer und des Schmerzes einer Operation handelt. Seit der Entdeckung der anästhesirenden Mittel hat die Frage eine andere Gestalt erhalten, und man kann mit sich zu Rathe gehen, ob es bei Anwendung dieser Mittel nicht erlaubt sei, einem langwierigeren und schwereren Verfahren den Vorzug vor einem schneller auszuführenden zu geben, wenn dadurch dem Kranken ein wesentlicher Dienst geleistet würde. Die Exarticulation in den Fusswurzelknochen, z. B. nach CHOPART, RICHERAND kann man in weniger als einer halben Minute ausführen, während das Verfahren SEDILLOT's langsamer und schwieriger ist. Indessen liefert das letztere Verfahren unbestreitbar ein besseres Resultat, als das erstere, bei welchem man einen schlechten Lappen erhält. Bei uns herrscht darüber kein Zweifel, dass man bei einem anästhesirten Kran-

ken in jedem analogen Falle dasjenige Verfahren wählen muss, welches das beste Resultat giebt, mag die Ausführung desselben auch schwieriger sein.

4) *Prognose*. — Bei jeder Operation muss der Chirurg vorher die Vortheile und Gefahren abschätzen. Letztere sind um so grösser, je näher die Krankheit dem Rumpfe sitzt, und je schlechter die Constitution ist.

Bei Brand und in Fällen, wo keine bestimmten Indicationen vorhanden sind, hängt die Zukunft des Verwundeten von der Erfahrung und dem Scharfblicke des Wundarztes ab. Man operirt nicht, um eine Krankheit an die Stelle einer anderen zu setzen, oder bei der Aussicht auf einen problematischen Erfolg, wohl aber um die Chancen der Heilung zu vermehren. — Bei sehr schwachen Kranken muss man bedenken, dass man eine Amputationswunde im Allgemeinen in sechs Wochen heilt, die Exarticulationswunde 10—12 Wochen bis zur vollkommnen Schliessung bedarf; besonders ist dies bei grossen Gelenken zu berücksichtigen, wo die Eiterung 4—8 Wochen sehr stark sein kann. —

Zang stellt folgende Gefährlichkeitsscala auf: 1) Exarticulatio phalang., 2) Amputat. phalang., 3) Exarticulat. digit., 4) Amputat. oss. metatarsi primi et quinti et oss. metacarpi primi et quinti, 5) Exarticulat. der genannten Knochen, 6) Amputat. der mittleren Mittelhandknochen, 7) Amputat. der mittleren Fussknochen, 8) Exarticul. manus, 9) Exarticulat. pedis, 10) Exart. der mittleren Mittelhand- und Mittelfussknochen, 11) Amp. antibrach., humer et cruris, 12) Exarticul. cruris et amp. femor. unter dem obern Drittel, 13) Amput. femor. am obern Drittel und exartic. humer., 14) Exart. femoris. D. Uebers.

§. 3. Apparat.

A. *Instrumente.* Taf. XX. Mehrere Amputationsmesser, gerade und convexe Bistouris, zwei Sägen, eine kleinere und eine grössere mit Blättern zum Wechseln; gerade und krumme Scheeren, anatomische und Torsions-Pincetten, Knochenzangen, ein Arterienhaken, stumpfe Haken, krumme Nadeln, die Knochen Scheere von Liston und ein Tourniquet.

Die Messer haben eine schmale, gerade, mehr oder weniger lange Klinge, einen starken Rücken, um das Gewicht und die Resistenz des Instrumentes zu vermehren. Einige sind zweischneidig und heissen Zwischenknochenmesser.

Die Säge muss der Dicke des Knochens angemessen sein. Ueber den Gebrauch derselben s. Cap. I. §. 6.

Die Instrumente werden gehörig geordnet auf ein Plateau gelegt und mit einer Serviette zugedeckt, damit sie der Kranke nicht sehe. Der Operateur überzeugt sich selbst, dass nichts fehlt und alle Instrumente in gutem Zustande sind.

B. *Verbandapparat.* — Binden, lange Compressen, viereckige, maltheserkreuzförmige, gefensterte Compressen, eine einfach oder doppelt gespaltene (Retractionscompresse); Charpie, gewichste Fäden von verschiedener Stärke, Heftpflasterstreifen; pulverisirtes Colophonium; Cerat; feine Schwämme; Becken, einige mit kaltem, andere mit warmem Wasser; etwas Wein, Weinessig; Wachslichter; eine Pfanne mit glühenden Kohlen und Brenneisen.

Taf. XX.



1) *Von den Gehilfen.* — Der Operateur ertheilt jedem der Gehilfen specielle Functionen, damit von ihrer Seite während der Operation keine Unentschlüssigkeit vorkommen kann; diese Functionen sind nach der Art der Amputation verschieden. Der eine Gehilfe, dem die Compression der Arterie übergeben worden ist, muss sich so stellen, dass er den Operateur nicht genirt und lange Zeit die Compression unterhalten kann; der Operateur seinerseits muss sich erst von der gehörigen Vollziehung derselben überzeugen, bevor er zu operiren anfängt. Ein zweiter Gehilfe ist darauf angewiesen, die Ligaturen zu appliciren und das zu operirende Glied zu halten; von ihm hängt zum Theil die saubere Durchsägung des Knochens ab. Wenn er das Glied in die Höhe hebt, so wird das Sägeblatt eingeklemmt, lässt er es herabsinken, so bricht der Knochen entzwei, bevor er vollständig durchsägt ist. Der dritte Gehilfe erhält die Zurückziehung der Muskeln mittelst der Retractions-Compresse; er muss im Voraus alle Acte der Operation kennen und Vertrauen zu der Geschicklichkeit desjenigen haben, der dieselbe ausführt. Von den übrigen Gehilfen reicht einer dem Operateur die Instrumente und die Verbandstücke; die anderen halten den Kranken.

2) *Vom Kranken.* Bei Amputationen der unteren

Taf. XX. 1—5, Amputationsmesser; 6) kleine Messersäge; 7) Hey'sche Säge, 8) grosse Amputationssäge; 10) kleine Säge; 9) Knochen Scheere von Liston; 11 und 14, Knochenzangen; 12 und 13, gekreuzte Pincetten, die durch Federkraft geschlossen bleiben und an das Ende blutender Arterien bis zu Ende der Operation gelegt werden (Viertel der Grösse).

Gliedmassen liegt der Kranke horizontal auf einer über den Tisch gebreiteten Matratze; sein Kopf wird durch Kissen erhöht; das abzunehmende Glied ragt über das Lager hervor, das gesunde ist auf einem Sessel gestützt. Bei Amputationen der oberen Extremitäten lässt man den Kranken, wenn er noch hinlängliche Kraft hat, sich auf einen Stuhl setzen. Während der Operation wird er, wenn man das Chloroform nicht zu Hilfe genommen hat, von den Gehilfen getröstet, ermuthigt, zerstreut und verhindert, mit seinen Augen der Operation zu folgen.

3) *Vom Operateur.* Die meisten Chirurgen geben den Rath, sich bei der Amputation des Armes und Oberschenkels an die Aussenseite des Gliedes, bei der Amputation des Unterschenkels zwischen die beiden untern Extremitäten zu stellen. Man führt folgenden Grund dafür an: wenn die beiden Knochen des Unterschenkels zu durchsägen sind, so muss erst die tibia angesägt werden, bevor man zur fibula übergeht, und diese eher getrennt, als jene. HYPPOL. LARREY ertheilt die Vorschrift, stets an der äussern Seite des Gliedes Platz zu nehmen, weil dann die linke Hand nützlicher verwendet werden kann. Obgleich diese Vorschrift von einem wohl unterrichteten und gewissenhaften Beobachter kommt, können wir doch nicht umhin, die entgegengesetzte Ansicht auszusprechen und die Gründe anzugeben, weshalb es vortheilhafter ist, immer an der linken Seite des Gliedes zu stehen. Wir haben bereits geäussert, dass, wenn das Glied von einem Gehilfen gehalten wird, derselbe sich selten den Handlungen des Operateurs ganz und gar accommodirt und der

Knochen deshalb häufig vor seiner vollständigen Durchsägung abgebrochen wird. Auch lässt sich das Instrument schwerer handhaben, wenn die linke Hand nicht den Punkt, wo die Furche gebildet werden muss, fixiren kann; wird jedoch das untere Ende vom Operateur gehalten, so leistet seine linke Hand, indem sie dem Hin- und Herbewegen der Säge gehörig entgegenkommt, den erforderlichen Widerstand und unterstützt so die Wirkung derselben. Der hauptsächlichste Vortheil dieser Stellung besteht aber darin, dass der Operateur weder den mit der Compression beschäftigten Gehilfen, noch denjenigen, der die Lappen zurückhält, genirt. Die letztere Function kann niemals mit der linken Hand allein ausgeübt werden, welche sich indessen irgendwo auf das Glied stützen muss, wenn anders der Knochen senkrecht durchsägt werden soll. Ein änderer Vortheil dieser Stellung besteht darin, dass sich der Operateur unterhalb der Schnittebene befindet und somit Alles, was er thut, besser übersehen kann. Wahr ist es, dass die entgegengesetzte Stellung den Haut- und Muskelschnitt erleichtert, aber dieser Vortheil wiegt, nach unserer Meinung, nicht die dabei stattfindenden Nachtheile auf. Wenn man eine Ausnahme von der gegebenen Regel statuiren müsste, so wäre dies bei der Amputation hoch oben am Oberschenkel; hier würde der Operateur seinen Platz zwischen den Extremitäten nur bei einer forcirten Abduction des kranken Gliedes nehmen können, und dies möchte wohl der Regelmässigkeit der Wunde Eintrag thun.

§. 4. Operationsmethoden.

Man hat bei der Ablösung der Glieder drei Methoden in Anwendung gebracht: den *Zirkelschnitt*, den *Lappenschnitt* und den *Ovalärschnitt*.

A. *Der Zirkelschnitt.*

Diese Methode besteht in der kreisförmigen Durchschneidung der Theile bis auf den Knochen, und zerfällt in zwei Unterarten.

1) *Der einzeitige oder einfache Zirkelschnitt;* Haut und Muskeln werden in *Einem* Zuge bis auf den Knochen getrennt.

Celsus beschreibt *sein Verfahren* folgendermassen: Inter sanam vitiatamque partem incidenda scalpello caro usque ad os . . . . . ubi ad os ventum est, reducenda ab eo sana caro, et circa os subsecanda est, ut ea quoque parte aliquid os nudetur, dein id serrula praecidendum est quam proxime sanae carni etiam inhaerenti ... Aus diesen wenigen Worten ersieht man deutlich, wie nach Celsus der Schnitt durch die Weichtheile so ausgeführt werden soll, dass dieselben den Knochen bedecken können. Dieses Verfahren blieb bis 1770 Amputations-Typus, jedoch mit dem wesentlichen Unterschiede, dass man blos die Haut und Muskeln in die Höhe zog und dann mit dem Sichelmesser kreisförmig bis auf den Knochen trennte und diesen *auf gleicher Höhe* absägte. Daraus folgte, dass die durchschnittenen Muskeln nur wenig von der Haut und die Knochen gar nicht bedeckt waren. Bertrandi, Gooch (1777) und B. Bell machten deshalb wieder auf das von Celsus deutlich beschriebene

und unbedingt nothwendige höhere Abtrennen der Muskeln aufmerksam, beschränkten aber diese Methode mehr auf den Oberarm und Oberschenkel. Allmälig fand dieses Verfahren immer weniger Nachahmer, bis es endlich aufs Neue von DUPUYTREN (1818) (er richtete bei Durchschneidung der dem Knochen adhärirenden Muskeln die Messerschneide schräg nach oben), WILHELM und JAEGER ausgeübt und empfohlen wurde.

Als Varianten sind zu erwähnen: Gräfe's Messerwerfen (die Lage der Hand am Griffe wird so geändert, dass der Daumen auf dem Rücken, und die übrigen Finger auf die entgegengesetzte Seite des Griffes zu stehen kommen) und die Zusammensetzung des Kreisschnittes aus zwei halben, wovon Rust zuerst den unteren, dann den oberen machte.

2) *Der zweizeitige oder doppelte Zirkelschnitt;* Haut und Muskeln werden in zwei getrennten Acten durchschnitten (die Haut tiefer, als die Muskeln). Er wurde zuerst von J. L. PETIT (1718) ausgeführt. PETIT durchschnitt zuerst die Haut (1'' tiefer als der Knochen durchsägt werden sollte), liess sie stark zurückziehen und trennte dann im Niveau derselben die Muskeln bis auf den Knochen. Dieses Verfahren wurde später derart modificirt, dass LOUIS im ersten Acte die Haut und die oberflächlichen, und im zweiten die tiefer gelegenen Muskeln durchschnitt (um eine conische Wundfläche in der Muskelsubstanz zu bilden), während DESAULT die Weichtheile in *drei* (die Haut wie PETIT, die Muskeln wie LOUIS) und RICHTER in *vier* Zeiträumen trennte (der sogenannte) *drei- und vierzeitige Zirkelschnitt.*

Valentin schnitt, um mehr Fleisch zu sparen, die Muskeln während der Extension, Portal dagegen während der Flexion durch. Brünninghausen durchschnei-

det die Hant in zwei nach unten convexen Bogen, damit sie sich bei der Vereinigung der Wunde nicht an den Seiten falte. Alanson stülpt die Haut, nachdem er sie gelöst hat, um, richtet, um eine conische Wundfläche zu bilden, beim Muskelschnitt die Messerschneide schief nach oben und innen (Trichterschnitt). Man machte jedoch die Erfahrung, dass es unmöglich ist, auf diese Weise das Messer im Kreise um das Glied herumzuführen, und dass dies nur in einer Spirallinie geschehen könnte. Graefe erst machte dieses Verfahren durch sein „Blattmesser“ ausführbar, dessen Klinge nach vorn bauchig geformt ist und nach dem Hefte hin immer schmäler wird. Lisfranc durchschneidet die Haut, lässt sie nach Trennung der hemmenden Zellgewebsstreifen zurückziehen, schneidet in einem zweiten Acte die Muskeln bis auf den Knochen und in einem dritten die am Knochen anhängenden Muskeln durch.

Gewöhnliches Verfahren. Erster Act. Kreisförmige Durchschneidung der Haut nebst dem Zellgewebe und Zurückziehen derselben. *Zweiter Act.* Senkrechte Durchschneidung der oberflächlichen Muskeln nahe an der retrahirten Haut. *Dritter Act.* Trennung der tiefen Muskeln dicht an den vorigen, die ein Gehilfe stark mit beiden Händen zurückzieht.

Beurtheilung. Die erwähnten Verfahrungsweisen haben alle den Zweck, eine hinreichende Partie von Weichtheilen zur Bedeckung des Knochens zu erhalten; aber einige derselben erreichen dies nur höchst unvollkommen, während andere schwer auszuführen sind. Unbestritten gebührt derjenigen der Vorzug, welche am leichtesten ausgeführt werden kann und die beste Decke für den Knochen hervorbringt. Bevor wir jedoch unser Urtheil abgeben, möchte die Erörterung der Frage nützlich sein, ob die Bedeckung des Knochens durch die Haut allein oder zugleich durch die Muskeln den Vorzug verdiene.

Brünninghausen, Petit, Desault, etc. halten die Haut für hinreichend, denn, sagen sie, die Muskeln werden vollkommen atrophisch; die Erfahrung hat das Irrige dieser Meinung dargethan. Larrey und Baudens stellten die Behauptung auf, dass die conisch durchschnittenen Muskeln ein gehöriges Polster für den Knochen abgäben und die Entstehung des durch Compression des Nervenzweiges erfolgenden Schmerzes verhinderten. Um die Mortification der Haut zu vermeiden und der letztern eine gewisse Consistenz zu sichern, ist es jedenfalls vortheilhafter, eine Lage oberflächlicher Muskeln zu erhalten; auch lässt sich dann die Wunde besser und regelmässiger vereinigen, als wenn man die Decke blos durch die Haut bildet oder ein zu dickes Muskelpolster herstellt.

Die Methoden von Celsus, Petit, Desault, Dupuytren führen leicht Hervorragung des Knochens mit sich, besonders, wenn das zu amputirende Glied sehr muskulös ist; auch bringt es immer Nutzen, die conisch hervorstehenden, tiefen Muskeln mit nach oben geneigtem Messer zu durchschneiden. Die Trennung nach Alanson und Brünninghausen ist langwierig und schmerzhaft.

Alanson und Bell bestreben sich den Punkt, an welchem der Knochen durchsägt wird, so hoch hinauf als möglich zu verlegen; allein ihr Verfahren entblösst den Knochen auf eine unregelmässige Weise und führt meist profuse Eiterung herbei; auch werden dabei die Arterien so in der Tiefe durchschnitten, dass man sie nicht gut unterbinden kann und consecutive Blutungen zu fürchten hat.

Das Verfahren von Valentin, so rationell es

auch erscheinen mag, ist unpractisch; dasselbe gilt von dem PORTAL'schen.

LISFRANC's Operationsweise scheint uns die wesentlichsten Vortheile zu vereinigen und giebt den am meisten conischen Stumpf.

Sedillot hat neuerdings den Vorschlag gemacht, den Zirkelschnitt aufzugeben und dafür die Bildung eines vordern Lappens vorzunehmen, der $^2/_3$ vom Umfange des Gliedes beträgt. Das hintere Drittel wird an der Basis des Lappens quer durchschnitten, der Knochen entblösst und dessen vorderer Winkel, nach der Durchsägung, abgerundet. Der Knochen kommt unter den die Wunde bedeckenden Lappen zu liegen, auf dessen Ende man eine Wieke einbringt, um den Ausfluss von Blut, Eiter und Serum zu begünstigen.

Ausführung der Operation.

Hautschnitt. Nehmen wir den Oberschenkel als Beispiel an, so kann der Chirurg den Hautschnitt zweizeitig oder einzeitig verrichten. *In zwei Zeiträumen:* Er geht mit dem Messer unter dem Schenkel weg und schneidet um die zwei hintern Drittel der Gliedes quer durch die Haut, setzt sogleich den hinteren Theil der Schneide in den Anfangswinkel des Schnittes und führt das Messer nach sich zu, um den Kreisschnitt zu vollenden.

In einem Zeitraume. LISFRANC beschreibt diesen Theil der Operation, wie folgt:

„Der Operateur, indem er die Beine zur Hälfte spreizt, beugt das rechte dergestalt, dass er seinen Schenkel unter das abzunehmende Glied bringt. Die vom Boden abstehende rechte Ferse berührt die rechte tuberositas ischii; der linke Schenkel und Unterschenkel sind in halber Beugung, und der linke Fuss giebt die Tragbasis ab.

Diese Position macht es dem Chirurgen möglich, sich mit Schnelligkeit zu erheben. Die linke Hand stützt sich leicht auf das Glied; die rechte führt das Messer um den Schenkel herum und beginnt den Schnitt an der Aussenseite desselben. Hierbei nun schmiegt sich der Operateur so viel als möglich zusammen und bringt seinen Ellbogen dicht an den Rumpf; je mehr das Instrument um das Glied herumkommt, desto mehr erhebt sich der Operateur und verfolgt mit den Augen den Gang des Messers. Auf diese Weise lässt sich mit grösster Sauberkeit der einzeitige Hautschnitt ausführen. Es schadet übrigens wenig, wenn mit dem Messer die Fascie leicht verletzt wird. Die erhaltene Haut muss 8‴ mehr, als der halbe Durchmesser des Gliedes betragen. Man stülpt dieselbe, nach Trennung der hemmenden Streifen, in die Höhe; wenn die Kegelform des Gliedes dies verhindern sollte, schneidet man die Haut parallel der Schenkelachse durch.“

Larrey machte den Hautschnitt in vier Tempi.

Hyppolite Larrey giebt folgenden sehr nützlichen Rath: „Sobald der Operateur die Amputation beginnen will, übergiebt seine linke Hand das Messer der rechten, welche dasselbe erst in Empfang nimmt, nachdem sie ohne Instrument unter dem Gliede weggegangen ist.“ Auf diese Weise können weder die Assistenten, noch der Operateur verletzt werden und, die Handhabung des Messers fällt weit leichter.

Wie man auch verfahren möge, stets muss darauf geachtet werden, dass die Haut gut gespannt sei und keine Falten bilde. Bei muskulösen Gliedern lässt sich dies leichter bewerkstelligen,

als wenn die Tegumente schlaff und leicht verschiebbar sind; auch halten wir es im letztern Falle für vortheilhaft, eine Compresse $1^1/_2$ mal um das Glied herumzuführen, nicht der Compression halber, sondern damit die Haut fixirt und der von dem Assistenten ausgeübte Zug in der ganzen Circumferenz des Gliedes gleich vertheilt werde. Dann hat man weniger einen unregelmässigen Schnitt zu befürchten. Diese Compresse dient ebenfalls zur Regulirung der Schnittebene, wenn der Operateur zugleich die oberflächliche Muskellage mit durchschneidet.

Muskelschnitt, nach LISFRANC. Der Operateur verfährt ebenso wie bei der Haut; er durchtrennt die Muskeln bis auf den Knochen, indem er sich dicht an der Haut hält. Dann zieht der Gehilfe mit gespreizten Fingern, die er in die Wunde legt, das Fleisch zurück, und der Operateur durchschneidet, indem er die Schneide gegen den auszuhöhlenden Kegel wendet, die dem Knochen adhärirenden Muskeln. —

Anm. Vortheilhafter ist es, wenn man (wie Mursinna, Zang, Chelius, Blasius etc.) die Schneide des Messers senkrecht an der äussern Seite des Schenkels aufsetzt, mit dem Daumen und Zeigefinger der linken Hand auf den vordern Theil des Messerrückens drückt, das Messer, von der Spitze bis zum Heft, zuerst gegen sich und nach unten führt (um die äusseren Muskeln zu durchschneiden) und dann erst im Kreise herumzieht.

Durchsägung des Knochens. — Man bringt den Knochen zwischen die beiden Köpfe der Retractionscompresse und lässt mittelst derselben die getrennten Muskeln zurückziehen. Es ist unnö-

thig das periosteum, wie BRÜNNINGHAUSEN, GRÄFE u. A. thaten, vom Knochen abzuschaben. Man setzt sogleich die Säge an, nachdem der Nagel des linken Daumens, (die vier übrigen Finger werden unten herumgeschlagen) auf dem betreffenden Punkte des Knochens senkrecht fixirt worden ist, und führt sie in kurzen Zügen einige Male hin und her, um zuerst die nöthige Rinne zu bilden. Hierauf wird die Säge wechselnd von einem Ende zum andern gezogen; diese Bewegung darf nur durch Beugung und Streckung des Vorderarmens ausgeführt werden, ohne dass Schulter und Oberarm daran Theil nehmen, und wird verlangsamt, sobald nur noch wenig vom Knochen zu durchsägen ist. Etwaige spitze Splitter entfernt man mittelst der Feile, der Kneipzange oder, nöthigenfalls, mittelst einer kleinen, feinen Säge. (S. Elementaroperat. Cap. I §. 6).

B. *Der Lappenschnitt.*

Er besteht in der Trennung der weichen Theile vom Knochen in Form eines Lappens, dergestalt dass der Knochenstumpf und die Wunde gehörig damit bedeckt werden können.

ADR. VERDUIN, in Amsterdam, beschrieb die Operation 1696; GARENGEOT schrieb dieselbe SABOURIN zu, einem Genfer Chirurgen, welcher sie, gleichzeitig mit VERDUIN, mit glücklichem Erfolg in Paris ausführte. Indessen hatte schon JAMES YONGE (Lond. 1679) eine Beschreibung des Lappenschnittes geliefert und nennt den Oxforder

Chirurgen Lowdham als Erfinder *). 1702 wendete Sabourin diese Methode bei Exarticulationen an. 1739 schlugen Ravaton und Vermale, zu gleicher Zeit und von einander unabhängig, zwei Lappen statt einen zu bilden vor.

Er wird eingetheilt:

1) in den einfachen Lappenschnitt, der entweder
   a) von innen nach aussen, d. h. vom Knochen gegen die Haut, die Weichtheile trennt (Verduin, Sabourin, Loder, Dupuytren, Bell, Gräfe u. A.) oder
   b) von aussen nach innen den Lappen bildet (Lowdham, Louis, Sabatier, Langenbeck u. A.).
2) In den doppelten Lappenschnitt, der ebenfalls entweder
   a) von dem Centrum gegen die Peripherie geführt wird (Ravaton, Vermale, Desault, Dupuytren, Rust, Kluge u. A.); oder
   b) von der Peripherie gegen das Centrum die Theile trennt (Pott, Loeffler, Siebold, Schreiner, Langenbeck u. A.).

Einfacher Lappenschnitt. — Verfahren nach Verduin. Man lässt die Haut nach oben stark zurückziehen, fasst die Weichtheile, welche den Lappen geben sollen, zwischen Daumen und die andern Fingern so, dass der Daumen an der Einstichsstelle, der Zeigefinger gerade gegenüber an der Ausstichsstelle zu liegen kommen. Hierauf sticht man ein zweischneidiges Messer dicht am Knochen (wo derselbe abgesägt werden soll (quer durch die Weichtheile, die man mit der linken

---

*) Er soll schon von Heliodorus zur Enucleation der Finger und Zehen angegeben worden sein.
Der Uebersetzer.

Hand etwas abzuheben sucht, und zieht es in grossen sägenden Zügen am Knochen hin nach unten und endlich schräg nach aussen *). An der Basis des Lappens durchschneidet man auf der entgegengesetzten Seite mit einem halbkreisförmigen Schnitte die Weichgebilde bis auf den Knochen. Die Länge des Lappens muss $^2/_3$ des Durchmessers des Gliedes an der betreffenden Stelle und selbst mehr betragen.

Doppelter Lappenschnitt. — Verfahren nach RAVATON *am Unterschenkel. Ungefähr* 3'' (8 centim.) unterhalb des Punktes, an welchem der Knochen durchsägt werden soll, wird ein Kreisschnitt gemacht. Zwei der Achse des Gliedes parallele Schnitte steigen von der Amputationsstelle senkrecht auf den Kreisschnitt herab, der eine, vordere, längs der crista tibiae; der andere, hintere, längs der fibula. Diese drei Schnitte bilden zwei viereckige Lappen.

Verfahren nach VERMALE. VERMALE legte vorerst zwei rothe, vier Querfinger breite Faden um das Glied, den einen an die Amputationsstelle, den anderen dorthin, wo die Lappen enden sollten. Hierauf stach er das Messer auf den Knochen ein, umging denselben und führte die Spitze des Instruments am entgegengesetzten Punkte

---

*) Meist wird das Messer schräg nach unten und aussen geführt, Verduin aber führte dasselbe dicht am Knochen herab, Jäger hat dies durch sein Verfahren wieder in's Gedächtniss gerufen; er vollendet den Schnitt, indem er das Messer unter einem fast rechten Winkel schräg nach aussen zieht.

Der Uebers.

wieder heraus. Nachdem der erste Lappen (2—4'' länger als der halbe Durchmesser des Gliedes beträgt) von oben nach unten gebildet worden ist, setzt man das Messer am ersten Einstichspunkte wieder auf den Knochen und verfährt wie das erste Mal.

Verfahren nach LANGENBECK. Derselbe setzt das Messer mit dem hinteren Theile an den oberen Endpunkt der Basis des zu bildenden Lappens an und zieht es in einem halbmondförmigen Zuge durch die Haut und Muskeln zum andern Endpunkt jener Basis bis auf den Knochen. Ebenso bildet er nun den zweiten Lappen, durchschneidet die Brücke zwischen denselben und trennt die Basis der Wunde noch höher vom Knochen ab.

Verfahren nach SEDILLOT. Er bildet, von innen nach aussen, zwei abgerundete Lappen, geht aber nicht dicht am Knochen hin, sondern entfernt sich mit dem Messer von demselben und fasst nur einen geringen Theil der Muskeln. Ein Gehilfe zieht die Lappen in die Höhe und der Operateur vollendet die Operation, indem er die tieferen Muskeln kreisförmig durchschneidet.

Um den Lappenschnitt gut auszuführen, ist es nothwendig, dass der Operateur mit der Spitze des Messers, ohne gegen einen Knochenvorsprung zu stossen, die Weichtheile durchdringen könne. Aus diesem Grunde, sowie auch, damit die Knochen nicht im obern Wundwinkel hervortreten, gab Lisfranc den Rath den ersten Lappen aus der fleischigsten Seite des Gliedes zu schneiden. Man darf sich nicht durch die Lage der Arterie irre machen lassen, denn sie wird vom Assistenten comprimirt, und wenn auch eine Blutung während der Operation erschiene, so würde man sie immer durch die Unterbindung stillen können.

Endlich muss das Messer ganz senkrecht mit der Achse des Gliedes eingeführt werden, damit man der Lappenbasis die-

selbe Richtung giebt. Die Lappen selbst müssen bei indurirten und infiltrirten Theilen, etwas länger als gewöhnlich sein. Die Haut muss stets über den Rand der Muskeln hervorragen, was man leicht erreichen kann, wenn man dieselbe vorher gehörig zurückziehen lässt.

Beurtheilung. Das Verfahren von VERMALE ist allen übrigen vorzuziehen. Es wird auch am häufigsten angewendet und lässt sich am schnellsten ausführen; man kann dasselbe modificiren, wie man will. Das RAVATON'sche Verfahren ist langwierig, schmerzhaft, giebt zwei viereckige Lappen, die sich schlecht vereinigen. Nach LANGENBECK kann man nie zwei so regelmässige Lappen bilden, als nach VERMALE, es müsste denn der Operateur eine ausserordentliche Geschicklichkeit besitzen.

C. *Der Ovalärschnitt.*

Derselbe wurde von LASSUS 1793 angegeben, von LANGENBECK 1809 beschrieben und von GUTHRIE bei der Exarticulation des Oberarmes angewendet. Diese Operationsweise ist nichts Anderes als eine Modification des Zirkelschnittes, die den Chirurgen durch die obwaltenden Umstände aufgedrungen wurde.

1827 machte SCOUTETTEN den Vorschlag, dieselbe zu einer allgemeinen Methode zu erheben und bemerkte, dass der Grundcharakter der Ovalärmethode, bei den Amputationen in der Continuität, darin bestehe, dass man beständig, durch ein Dreieck, eine eiförmige Wunde erhalte, deren Spitze in die Nähe des Gelenkes falle. Neuerdings hat man diese Methode auch auf einige Amputationen in der Continuität der Glieder über-

getragen (*„schiefer Schnitt“* nach SEDILLOT, BAUDENS, MALGAIGNE; *„Schrägschnitt“* nach BLASIUS). Man kann den Ovalärschnitt auf zweierlei Art ausführen: entweder indem man vorerst nur die Haut durchschneidet, um ihre Retraction zu begünstigen; oder indem man mit voller Klinge, die Spitze beim Beginn auf dem höchsten Punkte der zu bildenden ovalen Wunde einsetzend, bis zum Knochen dringt. Die Vereinigung der Wunde liefert, selbst nach den grössten Exarticulationen, eine linienförmige Narbe.

Beurtheilung der drei Methoden.

Der Zirkelschnitt ist die natürlichste und einfachste Methode; wenn ein Knochen überall von einer gleichmässig dicken Muskellage umgeben wird, so erscheint es auf den ersten Blick unmöglich, dass man an die Anwendung einer anderen Methode denken konnte. Alle Bestrebungen, denselben zu vervollkommnen, gingen dahin, eine zur Deckung der Wunde hinreichende Quantität von Weichtheilen zu erhalten. Sicher gelangt man zu diesem Resultate nur mittelst einer abpräparirten Hautmanschette. Was die Vereinigung der Wundränder betrifft, so wendete A. PARÉ Nähte dazu an, und auf diese Weise wurden alle Punkte der Haut-Circumferenz in Falten gezogen und dem Centrum genähert. Später vereinigte man nach einer Quer- oder Längenlinie, wobei die beiden Wundwinkel hässliche und unnütze Vorsprünge bildeten, weshalb man sich zu ihrer Wegschneidung entschloss. Von hier bis zur Lappenamputation war nur ein Schritt; man bemerkte wahrscheinlich auch, dass ein kreisförmig

amputirtes Glied (z. B. der Oberschenkel) einen Stumpf liefere, in welchem sich der Eiter, wie in einem Napfe, ansammle und kam auf die Idee, dass man durch die Lappenamputation diesem Uebelstande ausweichen könne. Ausserdem kam hinzu, dass bei etwaiger Entzündung der auch noch so sorgfältig aneinander gebrachten Wundränder jeder Zug und Druck der Weichtheile Schmerzen verursacht und leicht ein Hervorstehen des Knochens erfolgt.

Kaum war *der Lappenschnitt* erfunden, so pries man ihn auch als weit vorzüglicher. Man fand: 1) dass dem Lappen die zur Bedeckung der Wunde hinreichende Grösse gegeben werden könne (was beim einfachen Lappenschnitte nicht immer der Fall ist), und das Hervorstehen der Knochen nicht zu befürchten sei; 2) dass die Operation geringeren Schmerz verursache und in der Ausführung leichter sei; 3) dass der auf die Wunde gelegte Lappen Schutz gegen Nachblutungen gewähre (!?); 4) dass die Muskeln ein gutes Polster für die Stützung des Schenkels auf ein hölzernes Bein darböten. Der letztere Grund ist ohne Zweifel von einiger Wichtigkeit, zumal bei dem einfachen Lappenschnitte, bei welchem die Narbe seitlich zu liegen kommt; allein der Stumpf wird ja in einem solchen Apparate vermöge der konischen Form des Gliedes mehr in der Schwebe gehalten; 5) wollte man beobachtet haben, dass weit seltener Gangrän einträte. Gangrän aber steht beim Zirkelschnitte nur zu befürchten, wenn der Haut nicht die gehörige Stärke erhalten wird; im Gegentheil möchte der Lappenschnitt diesen Vorwurf weit eher verdienen, sobald die Basis des Lappens schmal ist

und der zur Befestigung desselben nothwendige Druck die Wiederherstellung des Blutkreislaufes hemmt. Alle jene Behauptungen und viele andere sind zu exclusiv gehalten. Der einzige wahre Vortheil besteht darin, dass, wenn die Weichgebilde, welche den Knochen decken sollen, nicht auf allen Seiten die Integrität besitzen, man den Lappen aus den gesunden Partien bilden kann; wenn indessen dieses Motiv wegfällt, so ist man beim Zirkelschnitt im Stande, dem Gliede eine grössere Länge zu geben. Sind zwei Knochen vorhanden, wie am Unterschenkel, so wählt man häufig besser den Lappenschnitt; doch ist dem Zirkelschnitte eine grössere Einfachheit nicht abzustreiten und man giebt diesem im Allgemeinen den Vorzug bei den Amputationen in der Continuität.

Der Ovalärschnitt, welcher, ohne alle Widerrede, eine vollkommen regelmässige Wunde liefert und eine linienförmige Vereinigung ermöglicht, besitzt in Vergleich zu den beiden übrigen Methoden den grossen Nachtheil, dass seine Ausführung immer schwierig bleibt, mag man dagegen einwenden, was man will. Alle Gewandtheit und Geschicklichkeit eines Operateurs werden nimmermehr beweisen können, dass es leichter sei, in der Spitze einer schmalen Wunde durch ein voluminöses Gelenk zu dringen, als wenn man von den umliegenden Fleischpartien nicht behindert wird. MALGAIGNE hat auch deshalb vorgeschlagen, einen Verticalschnitt auf den oberen Winkel der ovalären Wunde fallen zu lassen. Das Schultergelenk eignet sich noch am besten für diese Methode, jedoch kann hier die Exarti-

culation nach jeder Methode und fast nach jedem Verfahren mit Leichtigheit vorgenommen werden. Die Exarticulation im Hüftgelenke ist schwieriger, besonders, wenn der obere Wundwinkel zu tief zu liegen kommt; steigt derselbe zu hoch über das Gelenk hinaus, so ragt der obere Rand der Gelenkpfanne aus der Wunde hervor. Der Ovalärschnitt scheint für diejenigen Fälle zu passen, bei denen man die unmittelbare Vereinigung erwartet. Ich weiss nicht, war es die Schwierigkeit dieser Methode, oder der bei einer solchen Wunde gehinderte Abfluss des Eiters oder sonst ein anderer Grund, wodurch sich die Chirurgen, welche ich operiren sah, bestimmen liessen, allein ich muss sagen, dass sie nur ausnahmsweise angewendet wird. Ich habe eine sehr beträchtliche Anzahl von Exarticulationen im Schultergelenk mit angesehen, zu welcher Operation man in Algerien unstreitig am häufigsten Gelegenheit findet, aber stets nahm ich wahr, dass die Chirurgen dem LARREY'schen Verfahren den Vorzug gaben.

Blasius stellt folgende Indicationen für die verschiedenen Amputationsmethoden auf:

1) Einfacher Zirkelschnitt: bei sehr verwundbaren, mageren Kranken mit schlaffer Haut und Muskulatur, am Oberarm, seltener am Oberschenkel.

2) Doppelter Zirkelschnitt: bei strafferen, verwundbareren, jedoch nicht zu muskulösen Personen, an einer Stelle des Gliedes, über der noch das Tourniquet Platz hat, an Theilen, welche mehr Sehnen, wenig Muskeln enthalten, und wenn die Wunde eitern soll.

3) Einfacher Lappenschnitt: am fleischigen Theile der Glieder mit mehr, als einem Knochen und bei einröhrigen Gliedern, wenn deren Weichgebilde an einer Seite hoch herauf destruirt oder die Ausführung des Zirkelschnitts durch Umstände verhindert oder unsicherer gemacht wird und weder die Deckung des Stumpfes, noch die Blutung zwei Lappen fordert.

4) Doppelter Lappenschnitt: in den bei der dritten Methode genannten Fällen, wenn der Kranke nicht zu vulnerabel und schwach ist, die Wunde per primam intent. geheilt werden soll, und ein Lappen nicht zur Deckung des Stumpfes genügt oder wegen Gefässextension die Blutung durch gegenseitige Tamponade der Lappen gestillt werden muss.

5) Ovalärschnitt: bei der Exarticulation an Gelenken, welche zu den Seiten reichlichere weiche Theile haben, und in Fällen, wo die Weichgebilde am äusseren, oberen Theile des Gelenkes zerstört sind.

Verband. Nach der Amputation beschäftigt sich der Operateur mit der Unterbindung der Gefässe; er fängt, von seinen anatomischen Kenntnissen geleitet, mit den grösseren Arterien an. Die Compression muss bis nach der Unterbindung sämmtlicher Arterien unterhalten werden, doch kann man genöthigt sein, sie zu unterbrechen, wenn der Operateur eines Blutstrahls zur Auffindung eines kleinen Gefässes bedarf. Dieser Act der Operation verlangt viel Aufmerksamkeit und Sorgfalt; es kommt vor, dass, in Folge tiefer Gemüthserschütterung oder spasmodischer Zufälle des Kranken, kleine, in die Muskeln zurückgezogene Arterien temporair kein Blut von sich geben. Man entdeckt sie am häufigsten durch leises Abtupfen der Wunde mit einem in laues Wasser getauchten Schwamme. Dupuytren verfuhr noch besser, er wartete zwei bis drei Stunden, bevor er den Verband anlegte und liess seinen Amputirten während dieser Zeit von einem unterrichteten Assistenten überwachen. Dieses Verfahren hatte nicht nur den Vortheil, dass es den Nachblutungen, welche das Abnehmen des Verbandes erfordern und dadurch dem Kranken bedeutende Schmerzen verursachen, vorbeugt, sondern der Letztere konnte auch früher

in sein Bett gebracht werden*). Man möge nun DUPUYTREN nachahmen oder unmittelbar nach der Operation verbinden, der Chirurg reinigt die Wunde, wäscht und trocknet die Haut des Gliedes ab und umgiebt dasselbe, von oben nach unten, mit einer zweckmässig angelegten Binde; hierauf führt er die Unterbindungsfäden am abhängigsten Theile der Wunde nach aussen. Soll die Heilung per primam intent. erzielt werden, so bringt er die Wundränder aneinander, erhält sie in dieser Lage durch Heftpflasterstreifen, deren Enden er mittelst eines Zirkelstreifens befestigt; über den Stumpf deckt er eine breite gefensterte und mit Cerat bestrichene Compresse, sodann Plumasseaux, Longuetten, und umgiebt das Alles mit einer mässig angezogenen Binde. DELPECH schlug die Anwendung der Knopfnähte vor. Man bedient sich ihrer jetzt nur noch selten, da sie fortwährend die Muskeln zerren und reizen, und wenn sie keinen Zug ausüben, so sind sie ohne Nutzen.

Sobald der Chirurg per secundam intent. heilen will, legt er in den Grund der Wunde, auf das Knochenende, eine Wieke und giebt ihr dieselbe Richtung, wie den Ligaturen; oder er wendet, wie LARREY, eine mit Digestivsalbe bestrichene Wieke an; oder er breitet über den Grund der

---

*) Kern und Langenbeck warteten, wie Dupuytren zuweilen, noch länger (4—12 Stunden), ehe sie den Verband anlegten. Chelius beschränkt dieses Verfahren, weil dabei der Verband schmerzhafter und die Vereinigung nicht gerade besser wird, auf jene Fälle, wo man besonderer Umstände wegen Nachblutung befürchtet.

Der Uebersetzer.

Wunde eine mit Cerat bestrichene gefensterte Compresse, über die er einige Rollen (bourdonnets) feiner Charpie, Plumasseaux, ein Maltheserkreuz legt, und beendet den Verband, wie oben angegeben wurde.

Unmittelbare Vereinigung. — Wie man so eben gesehen hat, besteht die unmittelbare Vereinigung in dem Aneinanderfügen der Wundränder, um die Vernarbung ohne Eiterung herbeizuführen. Diese Art der Vereinigung wird B. Bell zugeschrieben, der sie 1792 vorschlug; Alanson erhob dieselbe zur allgemeinen Methode 1779. Um die unmittelbare Vereinigung zu erzielen, führt man jede Ligatur für sich und auf dem kürzesten Wege aus der Wunde heraus, nachdem letztere sorgfältig gereinigt worden ist, oder man legt sogar, damit das Hervorsickern des Blutes vermieden wird, den Verband erst später an. Die Weichtheile müssen so aneinander gefügt werden, dass kein leerer Raum dazwischen bleibt; die gegenseitige Berührung der tieferen Partien sucht man durch graduirte Compressen zu bewerkstelligen.

Mittelbare Vereinigung. Sie setzt die Einlegung eines fremden Körpers zwischen die getrennten Theile voraus. Dieser fremde Körper soll die Eiterung hervorrufen, die verschiedenartigen Flüssigkeiten nach aussen führen und die Entwickelung von Fleischwärzchen begünstigen. Man nähert die fleischigen Theile einander und erhält sie durch die gewöhnlichen Contentivmittel in einem geringen Abstande. Wenn sich nach Verlauf einer bestimmten Zeit gutartige Granu-

lationen zeigen, erhält man durch genaues Aneinanderfügen der Wundflächen eine Vereinigung, die man secundäre unmittelbare Vereinigung zu nennen pflegt.

Beurtheilung. Diese beiden Vereinigungsarten lassen sich wohl kaum auf eine absolute Weise mit einander vergleichen. Jede Partei spendete dem von ihr gewählten Verfahren unbedingtes Lob, ohne gerade hierbei gewissenhaft zu Werke zu gehen.

In der That hat die unmittelbare Vereinigung a priori etwas Verführerisches und man kann sich kaum enthalten, die Ränder einer blutenden Wunde aneinander zu legen, wenn man täglich sieht, wie eine Schnittwunde am Finger, bei einer 24stündigen exacten Vereinigung, in kurzer Zeit vernarbt. Man wird aber auch bemerken, dass die Schnelligkeit der Vernarbung mit dem Alter des Kranken, seiner Constitution und der Jahreszeit in Verbindung steht. In der That heilen Schnittwunden bei Kindern und sanguinischen Subjecten am Kopfe und an den oberen Extremitäten mit auffallender Schnelligkeit. Das Gegentheil findet an den unteren Extremitäten statt, bei hochgewachsenen Individuen mit zarter Constitution, oder während des Winters etc. Kurz eine Wunde heilt weit schneller während der schönen Jahreszeit und wenn sie an Theilen ihren Sitz hat, wo der Kreislauf mit grosser Activität von Statten geht. Deshalb kam man wohl auch auf den Gedanken, den Amputationsstumpf in einen Kasten zu stecken, in dem man eine höhere Temperatur unterhielt. Jedoch genügt die Temperatur allein noch keineswegs; es ist auch

nothwendig, dass nur gleiche Gewebe aneinander gebracht werden und die Wundfläche blutend, d. h. noch frisch ist. Niemand wird bezweifeln, dass eine glatte Wunde in homogenen Geweben vollkommen durch die prima intent. heilen kann; wenn man aber wie bei den Amputationswunden, Knochen, fibröse Gewebe, Nerven, Gefässe vor sich hat, so steht es fest, dass die Entzündung, welche jeder Vereinigung vorhergeht, ihre Perioden nicht mit gleicher Activität in allen diesen organischen Theilen durchlaufen kann. Daher kommt es denn auch, dass eine Wunde auf der Oberfläche vernarbt, weil sich Haut und subcutanes Zellgewebe in den zur schnellen Vereinigung besonders günstigen Verhältnissen befinden, während in der Tiefe Eiterung entsteht. Die secundäre unmittelbare Vereinigung (reunion immediate secondaire) soll diesem Uebelstande abhelfen; sobald die Wunde überall mit gutartigen Fleischwärzchen bedeckt ist, so bilden dieselben ein über die ganze Fläche verbreitetes, homogenes Gewebe, und die Vereinigung geht auf eine gleichmässige Weise vor sich.

Sicherlich hat man die Vortheile der unmittelbaren Vereinigung übertrieben und die secundäre zählt günstigere Erfolge. Doch ist es auf der anderen Seite auch nicht zu bestreiten, dass die unmittelbare Vereinigung sehr oft schlecht vorgenommen worden ist, dass man dem Gliede nicht die gehörige Ruhe gönnte und dasselbe unzweckmässig, nämlich mit der Wunde nach oben lagerte; dass man ferner die bei diesem Verfahren zu beobachtenden Cautelen nicht berücksichtigte; endlich muss man auch das Klima, die Consti-

tution etc. mit in Anschlag bringen. So halte ich es für nützlich, bei primären Amputationen, die an muthigen und kräftigen Soldaten vorgenommen werden, die Vereinigung der prima intent. anzuwenden. Wenn es sich im Gegentheil um ein scrophulöses Subject handelt, oder wenn die Amputation wegen eines chronischen Leidens unternommen wurde, oder der Operirte ein um seine Zukunft bekümmerter Handwerker ist, so steht sicher zu erwarten, dass die unmittelbare Vereinigung missglückt.

Die Vortheile, welche man der unmittelbaren Vereinigung zuschreibt, sind: Eine geringere Eiterung, seltnere Nachblutungen, weniger zu befürchtende Phlebitis, schönerer Stumpf, festere Narbe, schnelle Heilung. Bei der mittelbaren Vereinigung rühmt man, dass sich keine Eiterherde bilden, dass die Constitution des Verwundeten durch die Eiterung umgestimmt werde und sich allmälig mit dem Verluste des Gliedes aussöhne.

Das aus dem Obigen zu ziehende Resultat scheint mir, in der Kürze, folgendes zu sein: Wenn man die Amputation an einem muthigen, jungen Individuum von guter Constitution vornimmt, die Jahreszeit übrigens günstig ist und eine traumatische Ursache zu Grunde liegt, so kann die unmittelbare Vereinigung versucht werden; man riskirt dabei nichts. Ist der Kranke schwach, sein Muth zu bezweifeln, liegt eine organische Krankheit zu Grunde, so lässt sich ein glücklicherer Erfolg von der mittelbaren Vereinigung erwarten: reinigt sich die Wunde, entwickeln sich gutartige Fleischwärzchen, so muss man dies be-

nutzen, um die secundäre unmittelbare Vereinigung nach O'Halloran zu bewirken *).

Nachbehandlung. Nach Anlegung des Verbandes bleibt der Operateur oder sein Assistent noch einige Zeit bei dem Operirten, theils um demselben Vertrauen auf das Gelingen der Operation einzuflössen, theils um den Blutungen zu begegnen, welche nicht selten in der ersten halben Stunde eintreten. Bei Aufreizung oder bei spasmodischen Zuckungen des Stumpfes gewährt es Nutzen, das Glied mit einem Tuche zu umgeben und an's Bett zu befestigen, während man zum inneren Gebrauche eine Camphermixtur verordnet. Zuweilen ist es, um die heftigen Erschütterungen des Gliedes zu vermeiden, nothwendig, dasselbe mit beiden Händen zu fixiren. Dem Operirten wird für die ersten Tage, bis die Eiterung in Gang kommt, besonders bei heftigem Wundfieber, eine strenge Diät vorgeschrieben. Ist jedoch der Kranke zu schwach, seine Constitution sehr erschüttert, so kann man ihm Fleischbrühe verabreichen. Man richtet sich in dieser

---

*) Die Meinungen über die Art der Vereinigung stehen sich jetzt nicht mehr so schroff gegenüber, als früher. Es wird wohl keinem Chirurgen einfallen, die Wunde mit Charpie auszustopfen, oder mit Digestivsalbe zu bestreichen, wie ehedem. Das blosse Einlegen einer dünnen Charpiewieke aber dient mehr dazu, dem Wundsecrete, dem ergossenen Blute freien Abfluss zu verschaffen und die Vertheidiger der secunda intent. bezwecken mehr oder weniger theilweise Vereinigung. Auf der anderen Seite wieder ist die Heilung per primam intent. (im engeren Sinne des Wortes) bei grösseren Amputationen kaum möglich, weil, wie der Verfasser ebenfalls oben erwähnt, heterogene Theile aneinander liegen; es handelt sich eigentlich nur um eine Annäherung zur schnellen Vereinigung. Diese gelingt öfters, häufig aber bildet sich Eiter, dem man einen Ausweg verschaffen muss. Daher legen Chelius, Jäger und Andere keinen so grossen Werth auf die vollkommene Vereinigung, da die Erfahrung zeigt, dass die Heilung auf beiden Wegen fast gleich lange dauert. Somit besteht dieser Streit, zwischen der Heilung per primam und secundam intentionem, eigentlich mehr in der Theorie, als in der Praxis. —

Der Uebersetzer.

Hinsicht nach den Kräften und dem Alter des Patienten. Wenn derselbe vollblütig ist, und nur sehr wenig Blut verloren hat, so muss man zuweilen einen Aderlass vornehmen, vor dem man sich aber, im Allgemeinen, während des suppurativen Stadium wohl zu hüten hat. Man läuft weniger Gefahr bei der Anwendung von Blutegeln. Zum Getränk dienen beruhigende Tisanen. Selten erfolgt in den ersten Tagen nach der Operation Stuhlausleerung; später begünstigen horizontale Lage und Mangel an Bewegung die Stuhlverstopfung, welcher man durch einfache Klystiere, zuweilen sogar durch gelinde Abführmittel abhilft, wobei man stets die Reizbarkeit des Darmkanals berücksichtigen muss, damit man nicht etwa beträchtlichere Ausleerungen herbeiführt, die denselben Nachtheil, wie Blutentleerungen, haben würden.

§. 5. Ueble consecutive Zufälle *).

1) **Nachblutung.** Sie erscheint in den ersten 24 Stunden *(primäre)* oder später nach eingetretener Eiterung *(secundäre)*. *Erstere* wird hervorgerufen:

a) durch *zu grossen Druck der Binde und des angelegten Tourniquets.* Man löse den Verband, schneide die Zirkelbinde etwas ein, oder entferne sie ganz, applicire kalte Umschläge und bediene sich im Nothfalle der Tamponade der Wunde mit Charpie;

b) durch *allmälige Zurückziehung der Muskeln* (nach dem Zirkelschnitt), besonders an jenen Stellen, wo sie mit vielem Zellgewebe umgeben sind. Um diese Blutung zu vermeiden, legte DUPUYTREN, wie oben erwähnt wurde, den Verband erst nach mehreren Stunden an. Man nimmt am zweck-

---

*) Ich habe diesen vom Verfasser oberflächlich gearbeiteten Paragraph theilweise nach Jäger geordnet und einige Vorschriften des letzteren beigefügt.

Der Uebersetzer.

mässigsten den Verband sogleich ab, reinigt die Wunde von dem coaguirten Blute, unterbindet etwa spritzende Gefässe oder tamponirt die ganze Wunde mit Charpie, Schwamm etc.

c) durch *heftiges Entzündungsfieber*. Kühle Temperatur des Zimmers, Aderlass, kalte Umschläge, und nöthigenfalls die vorige Behandlung.

d) durch *unvollkommene Unterbindung des Hauptstammes*, Abstreifen der Ligatur, vernachlässigte Unterbindung kleinerer Arterien. Die Blutung ist hier meist sehr bedeutend. Augenblickliche Compression der Arterie (die auch bei den vorher erwähnten Fällen grösstentheils erforderlich ist), Entfernung des Verbandes, isolirte Unterbindung oder Umstechung.

Die *secundäre* Nachblutung erfolgt:

a) durch *zu frühes Abfallen der Ligatur*. Hauptsächlich trägt hier das zu frühe Ziehen an der Ligatur die Schuld;

b) durch *Anstrengungen* des Kranken bei der Stuhlausleerung, beim Wenden, Aufrichten im Bette;

c) *Abstossen des Brandschorfes* nach der Application des Glüheisens und bei Gangrän.

d) *Verknöcherung der Arterien;*

e) *Schlaffheit der Granulationen und Eiterung* und Verschwärung der Wunde und der Arterien.

Die Blutung ist in der Regel arteriell, nur in dem zuletzt aufgeführten Falle zuweilen parenchymatös. Sie erfolgt oft 10—20 Tage, ja noch später, nach dem Abfallen der Ligatur, weil der Blutpfropf resorbirt ist. Man muss sich bei dem Eintritt einer secundären Nachblutung sogleich zu dem entsprechenden Mittel entschliessen, sonst

ist der Kranke verloren! Die *Tamponade* und *Compression* mit Schwamm oder Charpie und styptischen Mitteln passt nur bei Arterien, die eine feste Unterlage haben und nicht zu tief liegen; ausserdem bei parenchymatöser Blutung. Das *Brennen* muss versucht werden, wenn Verknöcherung der Arterie die Veranlassung abgiebt, wenn eine kleine Arterie nicht unterbunden werden kann oder die Blutung parenchymatös ist. Man fügt ausserdem die Tamponade hinzu. Die *Unterbindung an der blutenden Stelle* selbst ist selten möglich und von Erfolg. Man muss daher die Arterie *entfernt* von der blutenden Stelle frei legen und unterbinden.

2) **Entzündung des Stumpfes.** Kalte Fomentationen, Blutegel oder Scarificationen. Ist dieselbe heftig und von synochalem Fieber begleitet, so mache man einen Aderlass.

3) **Conische Form des Stumpfes;** sie kann die Resection des Knochenendes nöthig machen.

4) **Vorstehen des Knochens;** es erfolgt entweder sogleich beim ersten Verband (*primäres*) oder später im Verlaufe der Heilung (*secundäres*). Letzteres entsteht durch einen *unzweckmässig angelegten,* Haut und Muskeln zurückdrückenden Verband oder durch *zu starke Entzündung* der Wunde, besonders wenn ein gastrischer nervöser Zustand damit verbunden ist; die Entzündung hat einen adynamischen Character, und es tritt Erysipelas des Stumpfes, Verschwärung oder Brand ein. Im leichteren Grade steht der Knochen im Niveau der Haut oder ragt nur ein wenig hervor und die Heilung erfolgt, gewöhnlich nach Abstossung eines necrosirten Knochenringes, in zwei bis drei Mo-

naten. Bei schlimmeren Fällen ragt der Knochen $^1/_2$—2″ hervor und die Vernarbung kommt erst nach 6—10 Monaten zu Stande. Viele Kranke unterliegen hierbei. Man hat um die Trennung des entblössten und necrotischen Knochens zu befördern, das *Glüheisen, reizende Verbandmittel,* die *Zerstörung des Markes* und die *Resection* angewendet.

5) **Hospitalbrand;** man entfernt den Operirten aus den inficirten Räumen, wendet zum Verband Chlorwasser, bei grosser Schmerzhaftigkeit kalte oder lauwarme Umschläge an; nicht selten hatte das Glüheisen günstigen Erfolg, doch kann auch eine zweite Amputation nöthig werden.

6) **Phlebitis;** dieselbe ist gefährlicher, wenn sie tiefe Venen ergreift. LISFRANC empfiehlt die wiederholte Application von Blutegeln in einiger Entfernung von den entzündeten Venen und die Eröffnung benachbarter Abscesse.

7) **Tetanus.**

CAP. II. Von den Amputationen im Besonderen.

A. Amputationen in der Contiguität.

(Exarticulationen).

Der Operateur muss vor Allem das Gelenk genau erkennen, damit er im Stande ist, dasselbe mit Sicherheit zu durchdringen und so viel von den Weichtheilen übrig zu lassen, als die Deckung der Gelenkwunde erfordert.

1) *Erkennung des Gelenkes.*

Der Chirurg muss die Lage der Knochen und der dieselben vereinigenden Bänder im Gedächt-

niss haben. Mit Hilfe der nächsten Knochenvorsprünge gelingt es wohl stets, den Sitz der Verbindung zu bestimmen. Doch geräth man auch an der Hand und dem Fusse zuweilen in wahrhafte Verlegenheit, wo man das Messer einsetzen soll, wenn diese Theile durch bedeutende Anschwellung ihre normale Form verloren haben; dann kann man sich leicht in ein benachbartes Gelenk verirren.

Der Chirurg kennt die gegenseitige Lage der verschiedenen Knochenhöcker; sie sind immer, auch durch die dickste Haut zu fühlen und dienen als Wegweiser. Hat man sich einmal über die am Leichtesten zu entdeckende Seite des Gelenkes in Kenntniss gesetzt, so findet man auch bald die entgegengesetzte.

Die Haut in der Nähe des Gelenkes ist gewöhnlich von mehr oder weniger tiefen Furchen durchzogen, von denen einige bedeutungslos und veränderlich, andere hingegen unvertilgbar sind und zu den Knochenenden in einem constanten Verhältnisse stehen.

Ferner muss man die bei der Muskelcontraction hervorspringenden Sehnen in's Auge fassen, theils um dieselben nöthigenfalls zu vermeiden, theils auch um sie als zuweilen sehr werthvolle Anhaltepuncte zu benutzen.

Die Form, Dicke und Länge der Bänder sind ebenfalls von Wichtigkeit; denn es lässt sich kein Gelenk trennen, bevor man nicht alle seine Verbindungen durchschnitten hat. Ohne diese Vorsicht führt man das Messer gegen den Knochen und macht es schartig oder zerbricht es wohl gar, sobald man zu tief eindringt.

Endlich erkennt man das Gelenk mittelst leichter Bewegungen, die man mit dem kranken Gliede vornehmen lässt.

2) *Durchddringung des Gelenkes.*

Im frischen Zustande erstrecken sich die Gelenkflächen weiter, als am Scelett; denn sie werden von einer cartilaginösen Decke bekleidet.

Die oberflächlichen Bänder, die zwei Knochen vereinigen, setzen sich stets in einer gewissen Entfernung vom Gelenk an; deshalb reicht die Durchschneidung derselben zwischen ihren Insertionen zur Trennung der Knochen hin, und man hat es nicht nöthig, genau auf dem articulären Interstitium einzugehen. Zuweilen gelingt die Trennung dieser Bänder erst nach mehreren senkrechten Schnitten, oder auch indem man die flach gehaltene Klinge über die Gelenkflächen hingleiten lässt. Letzteres geschieht gewöhnlich, wenn die Rücken- und Seitenligamente schon durchschnitten sind.

3) *Erhaltung der Weichtheile, welche die Wunde decken sollen.*

Wenn die Tegumente gesund sind, müssen die Lappen im Allgemeinen so geschnitten werden, dass bei ihrer Vereinigung der Eiter leicht abfliessen kann; sie müssen die zur Deckung der Wunde nothwendigen Dimensionen, und, wenn die Theile, aus denen sie gebildet werden, ödematös geschwollen sind, eine grössere Länge haben.

Man schneide sie nicht zungenförmig oder zu dünn; denn sie sterben, wenn ihre Basis zu schmal oder nicht hinlänglich dick ist, leicht ab.

Wenn man durch das Gelenk gedrungen ist,

bringt man das Glied in die gerade Stellung zurück, nachdem man die Klinge flach an die hintere Fläche des Knochens gelegt hat. An diesem geht man dicht hin, indem man Heft und Klinge in derselben Linie führt und ausgiebige Schnitte macht, bis an die Stelle, wo man den Lappen ablöst. Letzterer muss an seinem freien Rande abgerundet, nicht schrägkantig, ausfallen.

Gewöhnlich wird derjenige Lappen, welcher die Arterie enthält, zuletzt gebildet.

Bei Schusswunden pflegt man die Tegumente welche das Projectil durchdrang, zu opfern. Baudens ist entgegengesetzter Meinung; er glaubt, dass diese Oeffnung im Lappen zum Abfluss des Eiters dienen kann. Dieser Rath erscheint von grosser Wichtigkeit, und man sollte das Verfahren dieses tüchtigen Chirurgen nachahmen; theils weil dasselbe dem Gliede eine grössere Länge zu erhalten gestattet, theils auch, weil diese Oeffnung, wie jede andere Wunde, nach Ablösung des Schorfs, zuheilt.

Lisfranc empfiehlt die sorgfältige Abtragung des grössten Theils der Gelenkkapsel bei grossen Gelenken; er bemerkt, dass die Verletzung der Knorpel von keiner Bedeutung sei, und dass man den Einschnitt der Sehnenrinnen (coulisses de tendons) vermeiden solle, wenn sie nicht dem Eiter zum Aufenthalt dienten.

Vor der Pubertät sind die Knochenköpfe der Extremitäten cartilaginös, und die Exarticulation bietet keine grösseren Schwierigkeiten, als die Amputation in der Continuität, dar; weil man die Knochenenden mit einem scharfen Messer durchschneidet. —

§. 1. *Exarticulationen der oberen Extremitäten.*

Die Hand. Taf. XXI. Fig. 1, 2 und 3.

I. Mittelhandgegend. —

1) *Volarseite.* — Man trifft folgende Schichten an:

a) Eine harte, glatte, von drei Querfalten in Form eines M durchzogene Haut. b) Eine subcutane, von einem Fettpolster und dichtem Zell-

---

Taf. XXI. Fig. 1. Skelett der linken Hand. — l. os naviculare; q. lunare; o'. triquetrum und pisiforme; s. multangulum majus; t. multang. minus; a. capitatum; b'. hamatum; x. Bifurcation des oberen Endes vom zweiten Mittelhandknochen, in die sich der untere Winkel des os multang. minus legt.

Fig. 2. p'. Winkel eines V-förmigen Schnittes, auf die Gelenkverbindung vom Mittelhandknochen des Daumens und os multangul. maj. fallend; r'. Winkel des V-förmigen Schnittes, im Niveau der Vereinigung des 2. Mittelhandknochens mit dem os multangul. min.; t'. Schnittwinkel am Gelenk des fünften Mittelhandknochens und os hamatum; s'. Winkel des V-förmigen Schnittes, den man bei der Ovalärmethode zur Exarticulation des Mittelfingers anwendet; c. Basis der Dreiecke r', t', s'.

Fig. 3. Linke Hand, die man gefrieren liess, und sodann in der Achse des Mittelfingers, des dritten Mittelhandknochens, os capitat., naviculare und radius durchsägte. Diese Figur soll zeigen 1) das Verhältniss der Palmarfalten der Haut zu den Gelenken der Phalangen, und des Gelenks der ersten Phalanx zu dem entsprechenden Mittelhandknochen; 2) den Unterschied der Dicke zwischen den Weichtheilen der Volar- und Dorsalfläche. — a. radius; b. os naviculare; c. capitatum; d. oberes Ende des dritten Mittelhandknochens, getrennt von dem unteren Ende, e, durch eine Schicht der m. interossei, welche den mittleren Theil bedeckt; m. Gelenk der ersten Phalanx des Mittelfingers mit dem dritten Mittelhandknochen; o. Palmarfalte; f. erste Phalanx des Mittelfingers; n. Gelenk zwischen der ersten und zweiten Phalanx des Mittelfingers; p. die dem vorigen Gelenke entsprechende

Taf. XXI.

Fig. 1.

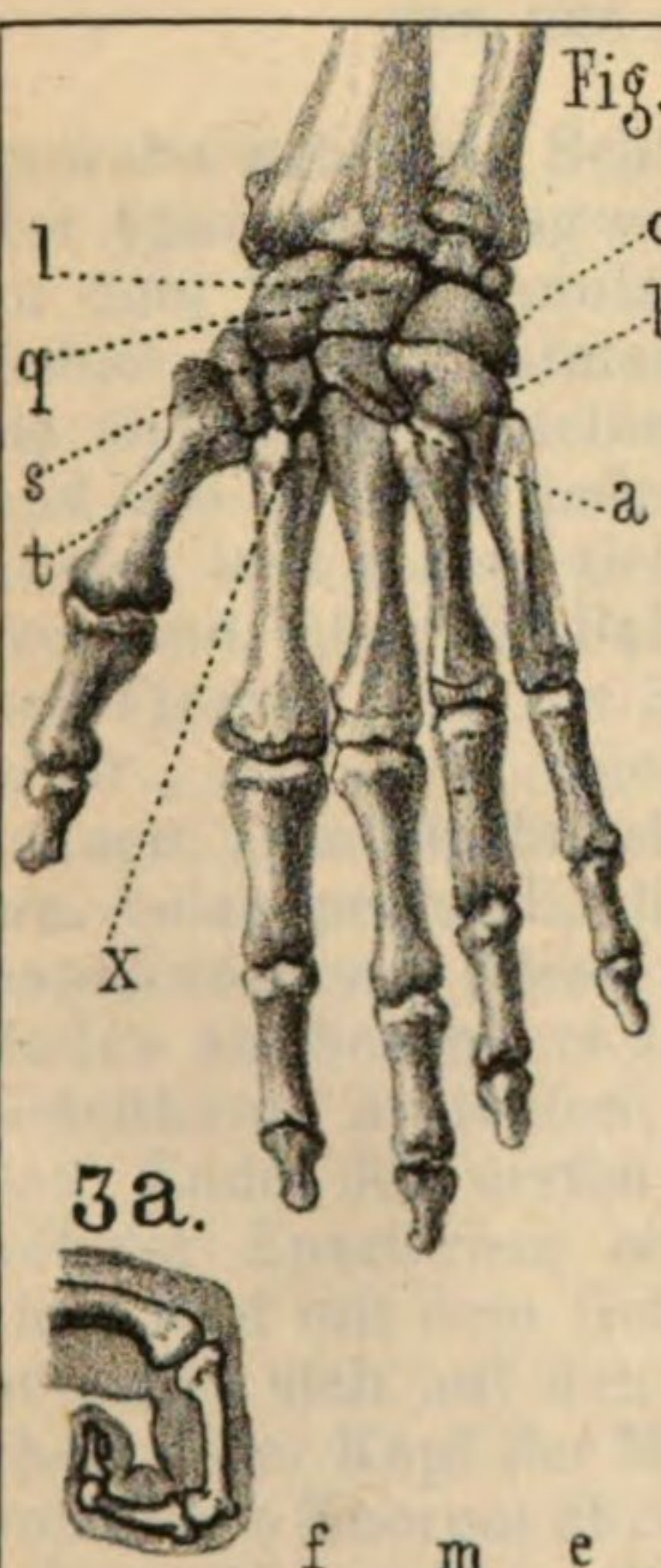

Fig 2

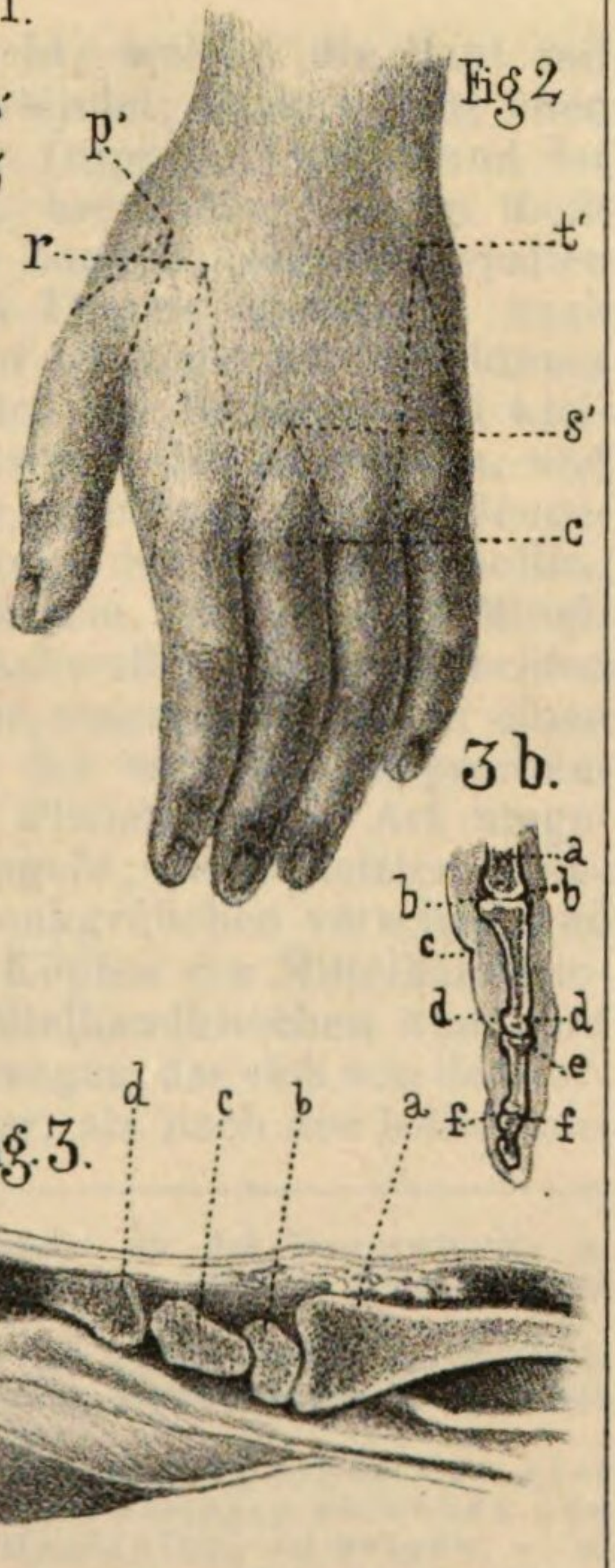

3a.

3b.

Fig. 3.

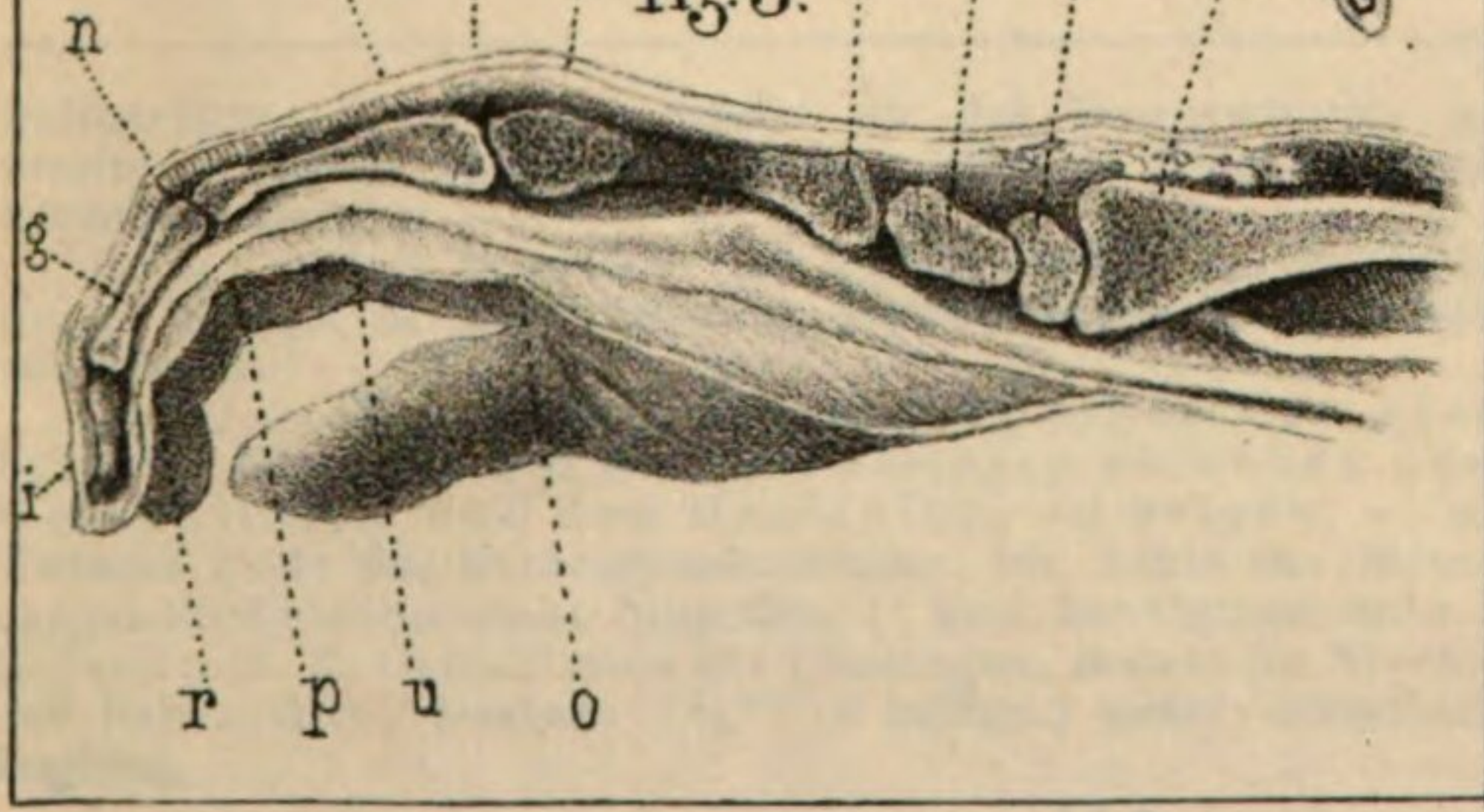

gewebe gebildete Schicht, welche die Haut mit der Aponeurose eng verbindet; letztere geht oben zu dem ligam. annular. (capsular.) carpi und der Sehne des m. palmar. brev. über; unten theilt sie sich in vier kleine Zungen, die sich spalten und die Wurzel jedes Fingers umfassen; nach aussen und innen zieht sie sich, immer dünner werdend, über die Ballen des Daumens und kleinen Fingers. c) Die Zweige des n. median. und ulnar., den arc. volar. sublim. d) Die Beugesehnen, Lumbricalmuskeln, den m. adduct. pollic., arc. volar. profund., die mm. inteross. und Mittelhandknochen. Diese schwellen an ihren beiden Enden an, besonders am unteren, wo sie in einen Gelenkkopf auslaufen, der mit dem entsprechenden Ende der ersten Phalanx eine Art umgekehrter Enarthrose eingeht; denn letztere Knochen sind mit dem Gelenkgrübchen versehen und bewegen sich auf den Köpfen der Mittelhandknochen. Der Kopf der Mittelhandknochen nun wird von einem Knorpel überzogen, der sich von der Dorsal- zur Volarseite weiter, als nach den beiden an-

---

Palmarfalte; u. die Palmarfalte an der Fingerwurzel; g. zweite, i. dritte Phalanx; r. Palmarfalte am Gelenk dieser beiden Phalangen.

3. a. Skelett eines der vier letzten Finger in der Beugung, um die in dieser Stellung stattfindenden Verhältnisse zu zeigen.

3. b. — Knochendurchschnitt eines der vier letzten Finger, um das Verhältniss zwischen den Gelenklinien und den Hautfalten zu zeigen. — a. Unteres Ende des Metacarpusknochens: bb. Linie des Metacarpal-Phalangengelenks (ungefähr 1“ über der Commissur c.) liegend; dd. ff. Gelenklinien der Phalangen, erstere im Niveau der Palmarfalte, letztere $1\frac{1}{2}$‘“ (3 millim.) unter derselben liegend.

deren Seiten hin erstreckt; dergestalt, dass, wenn man die erste Phalanx in einen rechten Winkel beugt, der Höcker, welchen man an der Wurzel jeden Fingers, auf der Dorsalfläche, bemerkt, ausschliesslich dem Ende des Mittelhandknochens angehört. Die Köpfe der 4 letzten Mittelhandknochen sind an den Seitenflächen, die sich berühren, abgeplattet, und werden durch querlaufende ligament. dorsalia und volaria aneinander gehalten. Es giebt auch ein lig. lateral., das den zweiten mit dem ersten vereinigt (?). Diese Knochen bilden zusammen ein nach vorn concaves und nach hinten convexes Knochengitter; ihre Zwischenräume nehmen nach der Mitte hin zu. Hier kann man mit einer 2‴ starken Messerklinge durchdringen, besonders, wenn die Knochen, soweit es die Querbänder zulassen, von einander abgezogen werden.

Die Gelenkverbindung der vier letzten Mittelhandknochen mit dem Carpus wird durch 16 oder 17 Bänder unterhalten; sie haben eine gemeinschaftliche Synovialhaut, nur der Kopf des ersten besitzt seine eigene.

Der Ballen des Daumens wird von dem m. abduct. brev., flexor brev. und opponens pollicis gebildet; der des kleinen Fingers vom m. adductor, flex. brev. und opponens digit. minimi.

2) *Dorsalseite.* — Haut von unregelmässigen Falten durchzogen, dünn, mit lockerem Zellgewebe an eine durch Verdichtung desselben Gewebes entstandene Aponeurose angeheftet. Zwischen zwei Zellgewebsschichten liegen die sieben Strecksehnen, von denen vier dem m. extens. commun. angehören und zu den vier letzten Fin-

gern gehen, und drei den Extensoren des Daumens, Zeigefingers und kleinen Fingers. Zwischen den Mittelhandknochen findet man vier mm. interossei ext. und drei int.

3) *Finger*. — Auf ihrer Volarseite bemerken wir drei tiefe, bleibende Querfalten, von denen die mittlere, während der Extension, dem Gelenkinterstitium entspricht (Taf. XXI. Fig. 3, 3 a und b), die untere 1‴ oberhalb und die obere ca. 5‴ (11 millim.) unterhalb des Mittelhandgelenks der Finger sich befindet. Die Falte an der Verbindung der ersten Daumenphalanx liegt 1‴ oberhalb des Gelenkinterstitiums.

Diese Volarseite der Finger ist mit einer dicken, von consistenter Epidermis überzogenen Haut versehen, die sich bei Leuten, welche harte Arbeiten verrichten, schwer durchschneiden lässt. Der aus derselben gebildete Lappen hat weniger Neigung zur Mortification als ein Lappen aus der Dorsalfläche. Letztere bietet eine dünne Haut dar, welche ebenfalls an den Phalangengelenken zahlreiche Falten bildet. An jedem Gelenk kann man drei Falten unterscheiden; die mittlere, transversale, entspricht einem oberhalb des articulären Interstitiums gelegenen Punkte; über und unter ihr stehen zwei (der Vereinigung des capitulum mit dem Phalanxkörper correspondirende) Linien mit ihrer Concavität einander gegenüber (). Wenn man den Finger beugt, gehört der hervorstehende Winkel einzig dem Kopfe der oberen Phalanx an. Zieht man endlich die gestreckten Finger, ihrer Achse nach, an, und fixirt die Hand dabei, so bilden die Weichtheile an der Dorsalseite des

Mittelhandgelenkes eine querliegende Vertiefung, um den entstandenen leeren Raum auszufüllen.

Exarticulation der zwei letzten Phalangen.

Taf. XXII.

Anatomie. — Die Phalangen vereinigen sich unter einander durch Ginglymus. Die Sehne, welche über die convexe Fläche läuft; die starken Seitenligamente, die sich in den seitlichen Vertiefungen der oberen und den Knochenvorsprüngen der unteren Phalanx ansetzen; der sich nach der Palmarfläche hinziehende Knorpel, sichern zusammen sowohl die Ginglymusbewegungen als die Festigkeit des Gelenkes. Will man das Letztere trennen, so achte man besonders auf die Durchschneidung der Seitenbänder, denn diese halten hauptsächlich die Gelenkflächen aneinander. —

Die Sehnen der beiden Beuger bedecken die Volarseite der Finger; die Sehne des flex. sublim. (zu den vier letzten Fingern gehend) spaltet sich in zwei Züngelchen, welche sich an die Seitentheile der Gelenkkapsel und des oberen Drittels der zweiten Phalanx ansetzen. LISFRANC bemerkte mit Recht, dass die Sehne des flex. sublim. auch an die erste Phalanx durch zwei schmale Bänder geheftet sei, welche der Retraction der Sehnen nach der Handfläche einen genügenden Widerstand entgegenzusetzen vermöchten. Schliesslich bleiben die Phalangenenden bis in's 10. und 12. Jahr im epiphysären Zustande, so dass sie direct mit dem Messer getrennt werden können.

Operation. 1) *Zirkelschnitt.* — Die in Pro-

nation gebrachte Hand wird von einem Assistenten gehalten; den kranken Finger, der sich allein in Extension befindet, fixirt die linke Hand des Operateurs. Dieser macht einen Kreisschnitt durch die Haut, 4‘‘‘ unter der Gelenklinie; dann durchschneidet er die Strecksehne und die Seitenbänder, im Niveau der zurückgezogenen Haut, öffnet das Gelenk auf der Dorsalfläche und beendet mit der Trennung der Beugesehne die Operation.

2) *Lappenschnitt.* a) *Dorsal-* und *Volarlappen.* — Garengeot machte zwei, der Fingerachse parallele Seitenschnitte, die vom Gelenk ausgingen und durch einen kreisförmigen Schnitt vereinigt wurden. Die beiden auf diese Weise gebildeten, 4‘‘‘ langen Lappen trennt man bis zum Gelenke los, bevor man dasselbe öffnet.

b) *Dorsallappen.* Man kann ihn nach der Trennung des Gelenkes bilden. Bei supinirter Hand und gestrecktem Finger zieht der Operateur einen Schnitt, dessen Convexität 1‘‘‘ unter die Palmarfalte zu liegen kommt, und dessen Enden bis zur Mitte der Seitenbänder reichen. Hierauf wird das Gelenk geöffnet, das Messer dicht über den convexen Gelenkkopf hingeführt und ein Dorsallappen von hinreichender Länge abgelöst.

Beginnt man die Operation auf der Dorsalseite, so wird erst der Lappen gebildet, dann das Gelenk getrennt; die Weichtheile der Palmarseite werden, 1‘‘‘ unter dem Gelenk, von innen nach aussen durchschnitten.

Volarlappen. — (Alanson, Loder, Langenbeck, Chelius, Dupuytren, Lisfranc [erstes Verfahren]). Hand pronirt, die gesunden Finger gestreckt und vom Assistenten abgezogen, die abzunehmende

Phalanx gebeugt. Der Daumen des Chirurgen liegt auf der Dorsalseite, der Zeigefinger auf der Palmarseite und nach der Achse des Gliedes. Mit einem geraden Bistouri führt man, von links nach rechts, im Niveau der Gelenklinie über die Dorsalfläche einen nach unten concaven Querschnitt, welcher $^2/_3$ der Circumferenz des Fingers mit der Strecksehne fasst und am Kopfe der zu entfernenden Phalanx hingeht. Beim Ende des Schnittes (auf der rechten Seite) hält der Operateur das Messer fast senkrecht, den Griff nach unten, neigt die Schneide gegen sich und trennt das seitliche Ligament. Hierauf geht er mit dem Messer in der Schnittlinie zurück

---

Taf. XXII. Fig. 1. Exarticulation der zweiten Phalanx. Erstes Verfahren Lisfranc's. — h. Linke Hand des Operateurs. x. o. u. Aufeinanderfolgende Positionen des Bistouris, bei der Durchschneidung der Haut auf der Dorsalseite des Fingers.

Fig. 2. Zweiter Act der vorigen Operation. d. b. Das Bistouri ist durch das Gelenk gedrungen und die horizontal gehaltene Klinge liegt flach auf der vorderen Fläche der zweiten Phalanx. a. Hand des Operateurs, welche mit dem Daumen und Zeigefinger den Finger fasst. c. Hautschnitt; man sieht das capitulum der ersten Phalanx.

Fig. 3. Resultat der Operation.

Fig. 4. m. Unteres Ende der ersten Phalanx. n. Oberes Ende der zweiten Phalanx; Dorsalseite.

Fig. 5. Dasselbe Gelenk, m. erste Phalanx, n. zweite Phalanx; Volarseite.

Fig. 6. Verfahren nach Tixier und Lisfranc. e. Finger, dessen dritte Phalanx exarticulirt wird. a. Rechte Hand des Operateurs, die das Bistouri im Niveau des Gelenkes ansetzt. b. Linke Hand des Operateurs, deren Zeigefinger unter dem Mittelfinger des Kranken gebracht ist, und deren Daumen sich auf die Palmarfläche der dritten Phalanx stützt. d. Resultat der Operation am kleinen Finger. Der Ringfinger e. und Zeigefinger f. sind gebeugt.

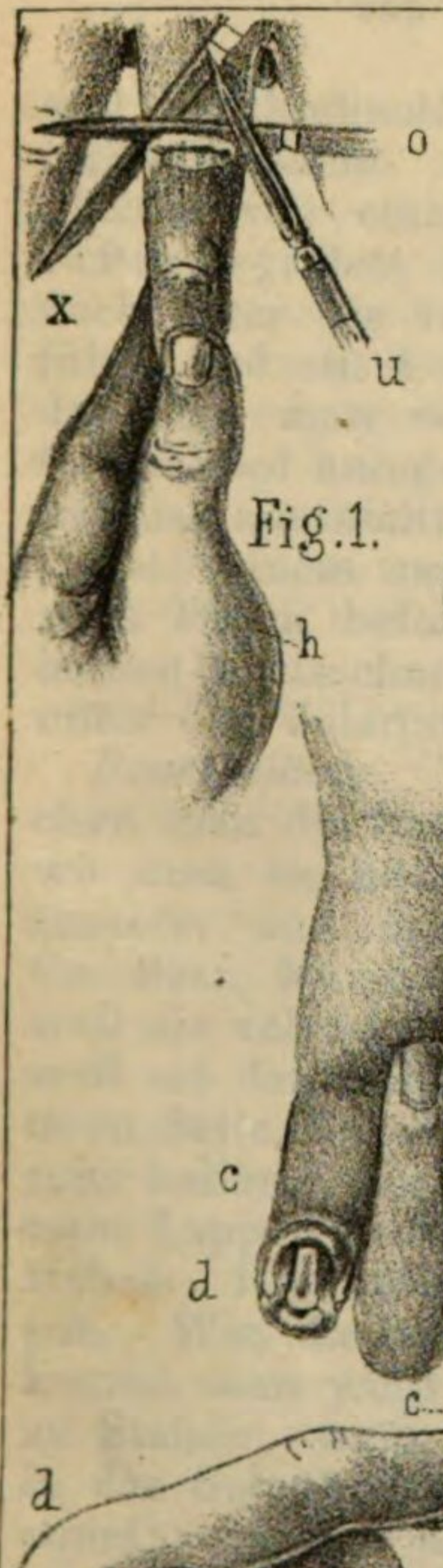

Fig. 1.

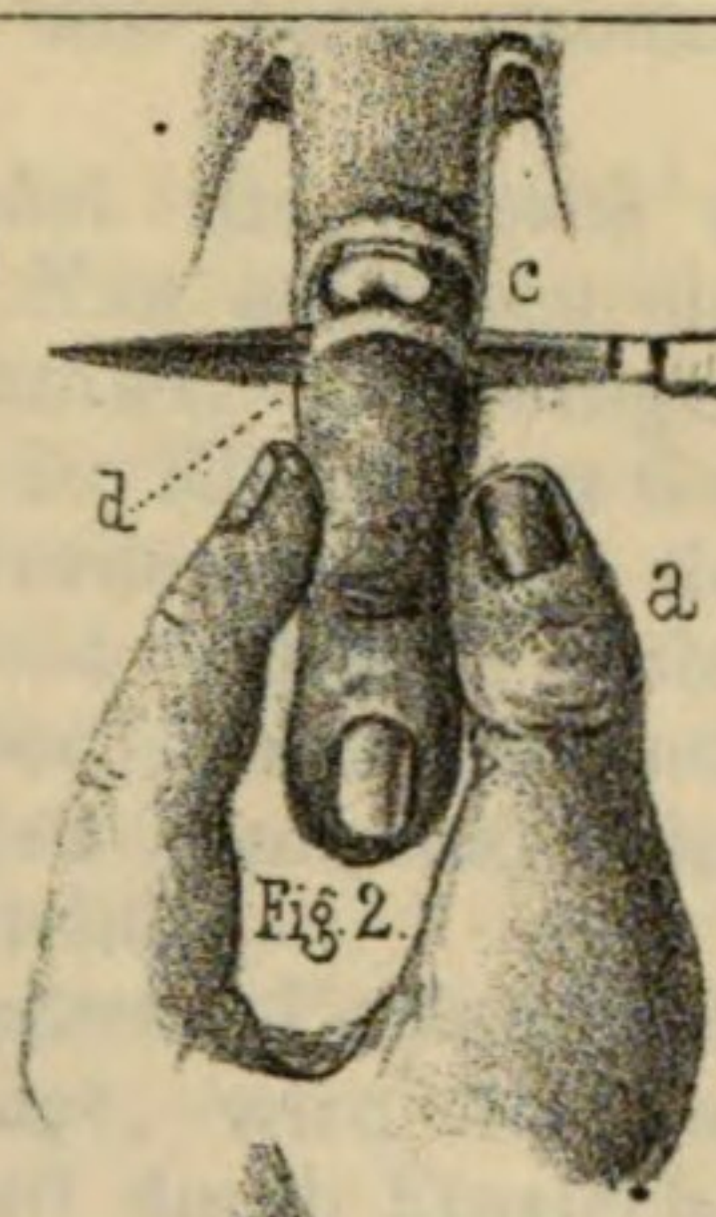

Fig. 2.

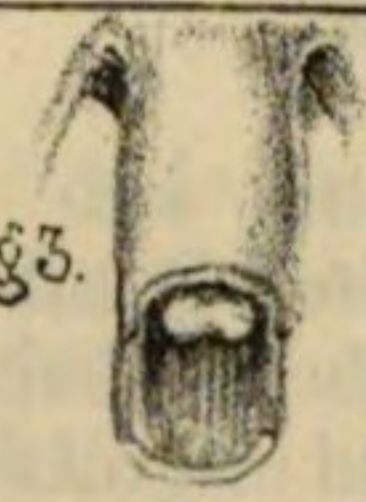

Fig. 3.

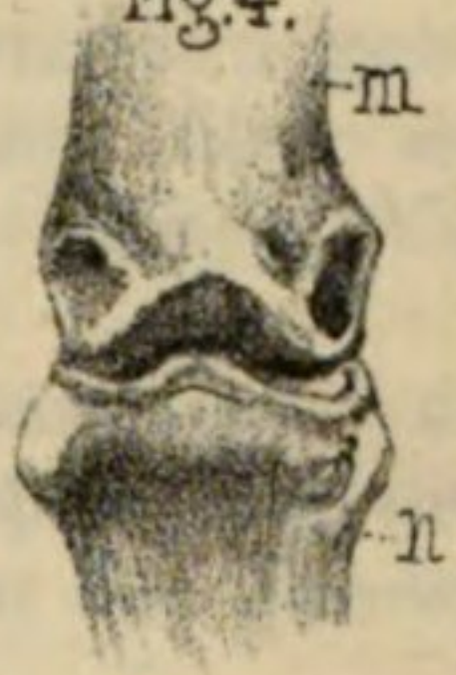

Fig. 4.

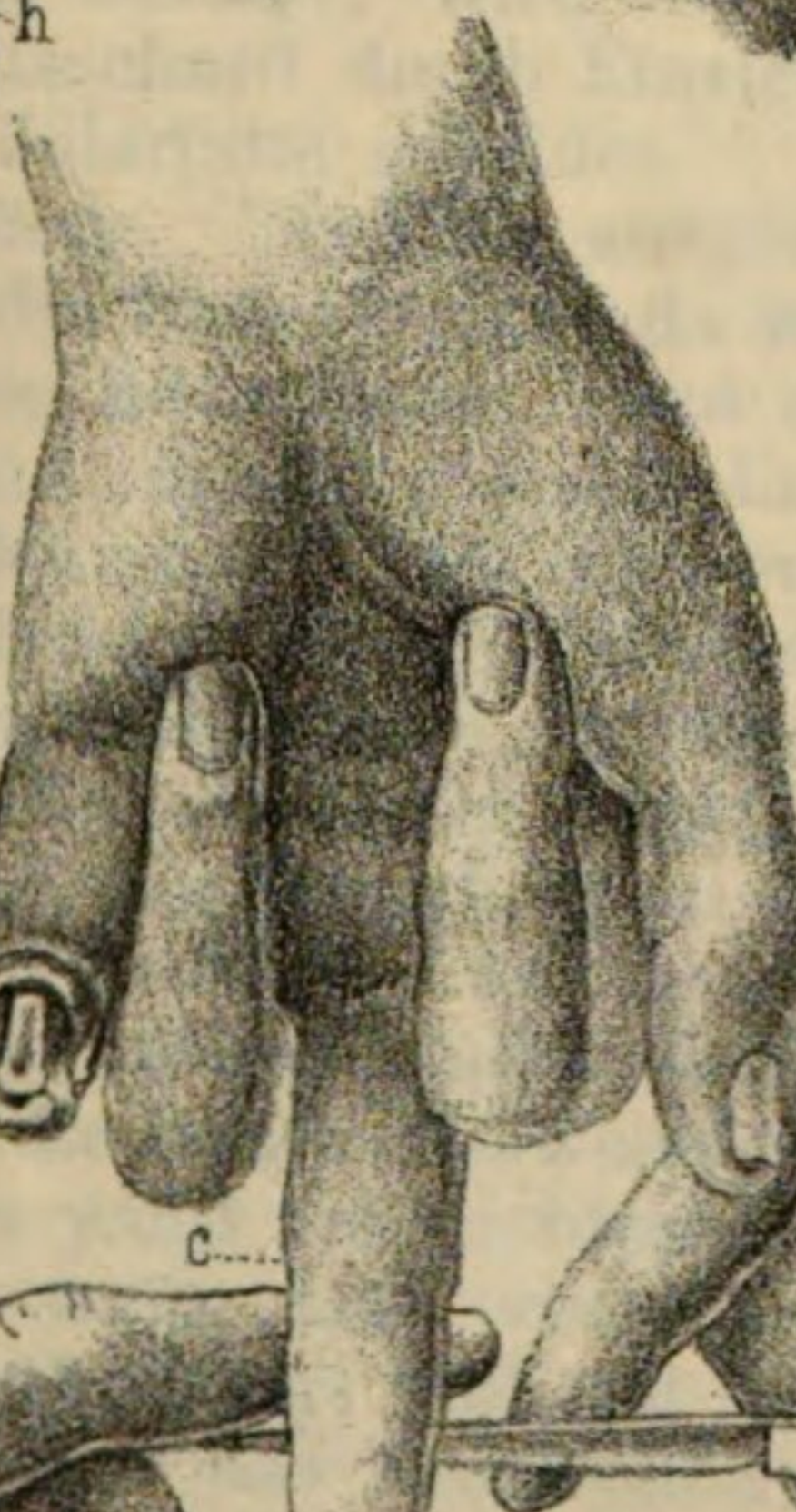

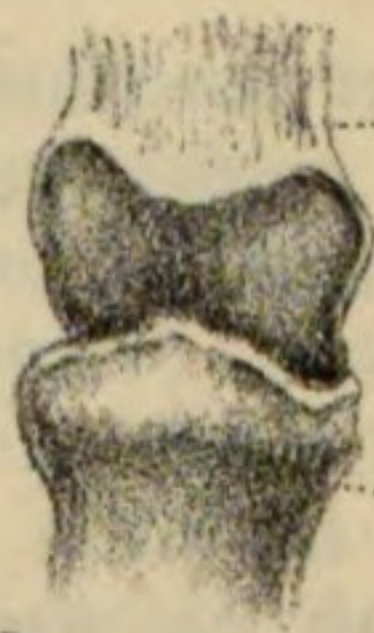

Fig. 5.

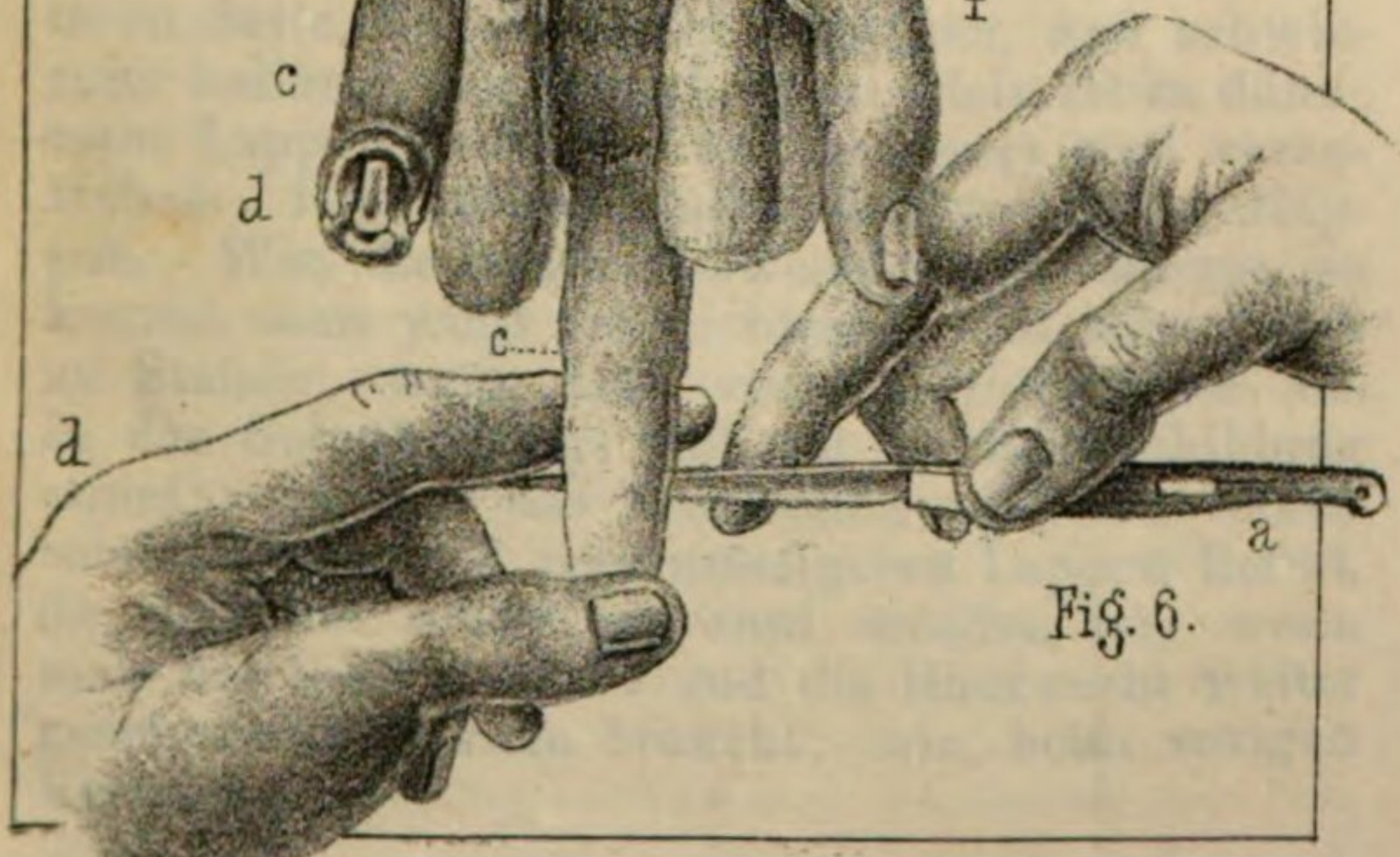

Fig. 6.

und durchschneidet die Kapsel und das linke Seitenligament. Nun entfernen sich die Gelenkflächen von einander. Der Finger wird an den Seiten ergriffen, die Klinge, am Gelenkkopfe hin, flach unter die vorderen Fläche der Phalanx geführt, und ein 4—5‴ langer Volarlappen gebildet, den man vor seiner Vollendung über den Gelenkkopf anlegen kann, um sein richtiges Verhältniss auszumitteln.

Nach einem *anderen Verfahren* Lisfranc's, das auch Tixier befolgt, wird der Lappen vor dem halben Kreisschnitt durch Einstechen des Messers unter der Volarfalte gebildet.

Beurtheilung. Die Fälle ausgenommen, in welchen man die Bedeckungen da wegnehmen muss, wo man sie noch findet, sind die Seitenlappen, äusserer und innerer, nach Ledran, Alanson, Ch. Bell, Maingault) zu verwerfen, nicht allein weil sie schwerer zu bilden sind, sondern auch, weil sie den Gelenkkopf, besonders an der unteren Seite, unvollständig bedecken, und schwieriger heilen. Der Dorsallappen allein ist zu dünn; zwei Lappen (vorderer und hinterer) sind vorzuziehen. Das beste Resultat liefert ein Volarlappen. Was die Operationsweise dabei anlangt, so kommt man wohl am leichtesten und schnellsten zu Stande, wenn man von der Dorsalseite aus in das Gelenk dringt und mit der Lappenbildung endet; obgleich das Einstechen vielleicht einen reichlicheren und regelmässigeren Lappen liefert, da derselbe schon getrennt worden ist, wenn man das Gelenk öffnet und die Haut nicht weiter geschont zu werden braucht, wie beim vorigen Verfahren.

Verband. — Sollte die Blutung nicht von selbst aufhören, so würde die Torsion der Arterien genügen. Man sucht die unmittelbare Vereinigung zu erzielen, indem die Lappen genau durch Heftpflasterstreifen aneinander gehalten werden. Die beiden Enden der letzteren werden noch durch Circulärstreifen fixirt. Ein gefenstertes und mit Cerat bestrichenes Leinwandstück, auf das man ein Plümasseau und eine Compresse in Form eines Maltheserkreuzes legt und welche man mit einem schmalen Bande befestigt, machen den Verband aus.

Exarticulation der Finger aus dem Mittelhandgelenk. Taf. XXIII.

1) *Zirkelschnitt.* — Die benachbarten Finger sind gebeugt, der abzulösende wird vom Operateur mit voller Hand gehalten und der Schnitt auf gleicher Höhe mit der Commissur (Fingerfalte) und der Palmarfalte ausgeführt. Dann lässt man die Finger extendiren und trennt die Haut, die ein Assistent zurückzieht, vom Knochen vollends los; sollte dieser Act zu viel Schwierigkeiten darbieten, so macht man auf der Beugesehne, in der Achse des Gliedes, vom Gelenk aus einen Einschnitt, der das Zurückschlagen der Haut erleichtert. Hierauf kann der Operateur durch Anziehen des Fingers eine bemerkbare Entfernung der Gelenkflächen herbeiführen und das Gelenk mit einem Zuge, indem er das Messer auf einer Seitenfläche des Fingers ansetzt, durchdringen.

Cornuau supinirt die Hand, lässt alle Finger extendiren, schneidet die vordere Seite des Gelenkes ein, luxirt den Kopf der Phalanx und endigt mit der Trennung der Seitenligamente: die vor-

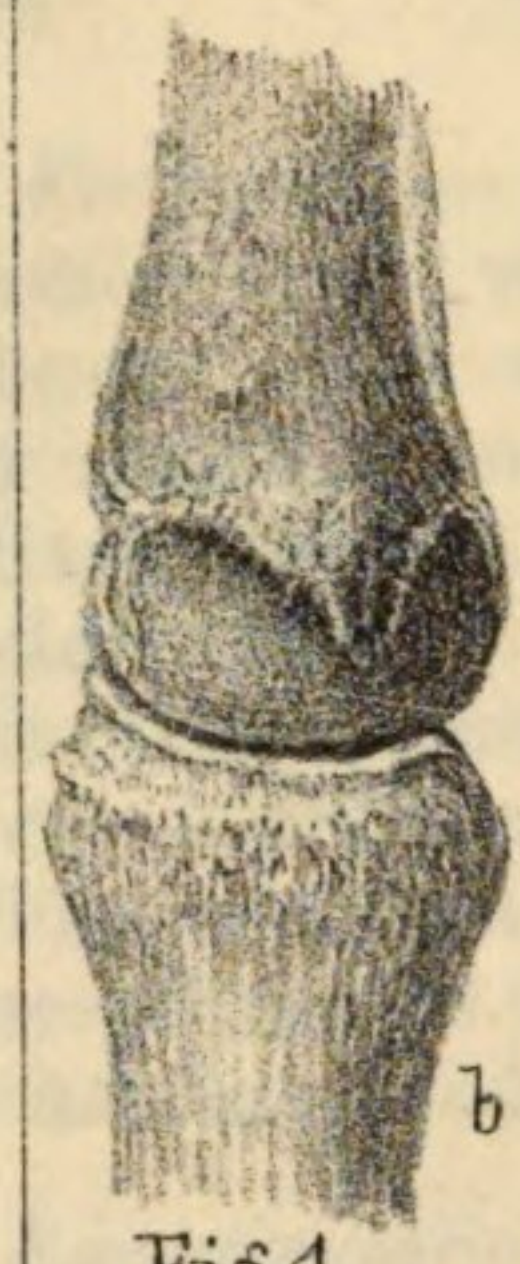

Fig.1.

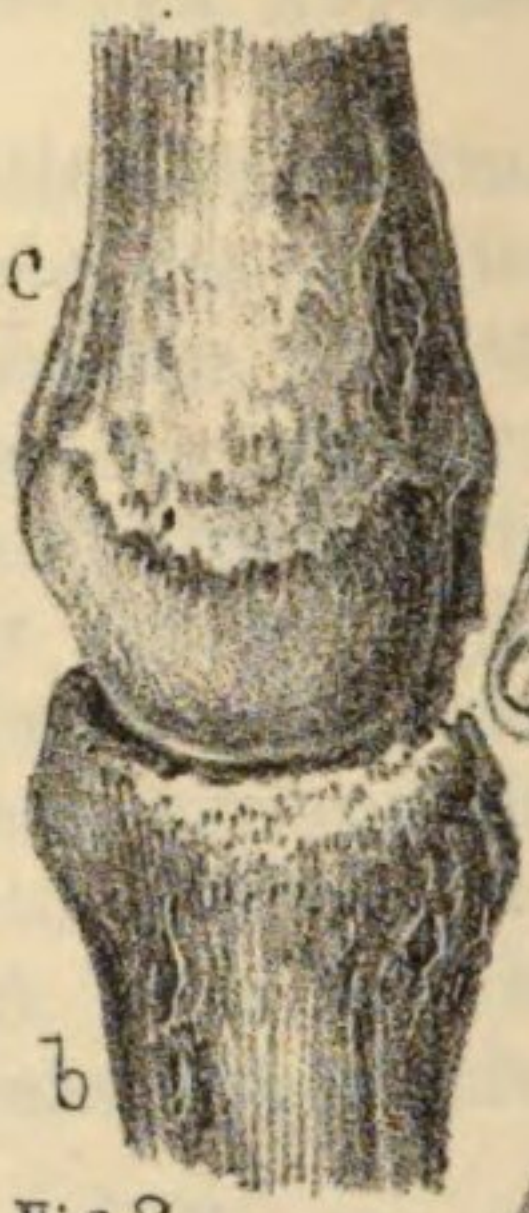

Fig.2.

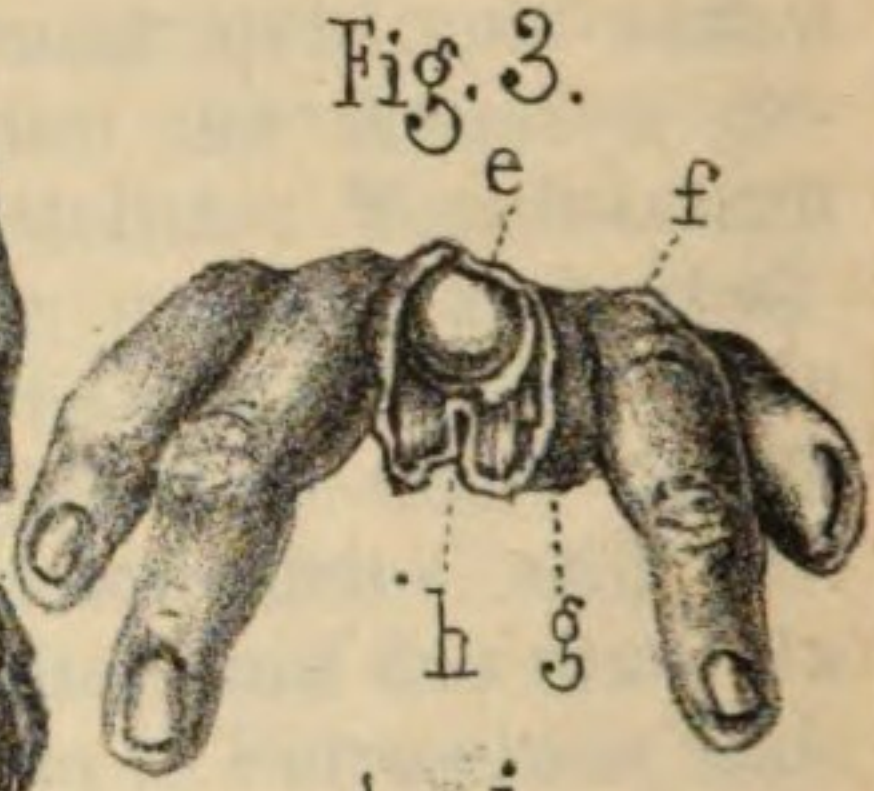

Fig.3.

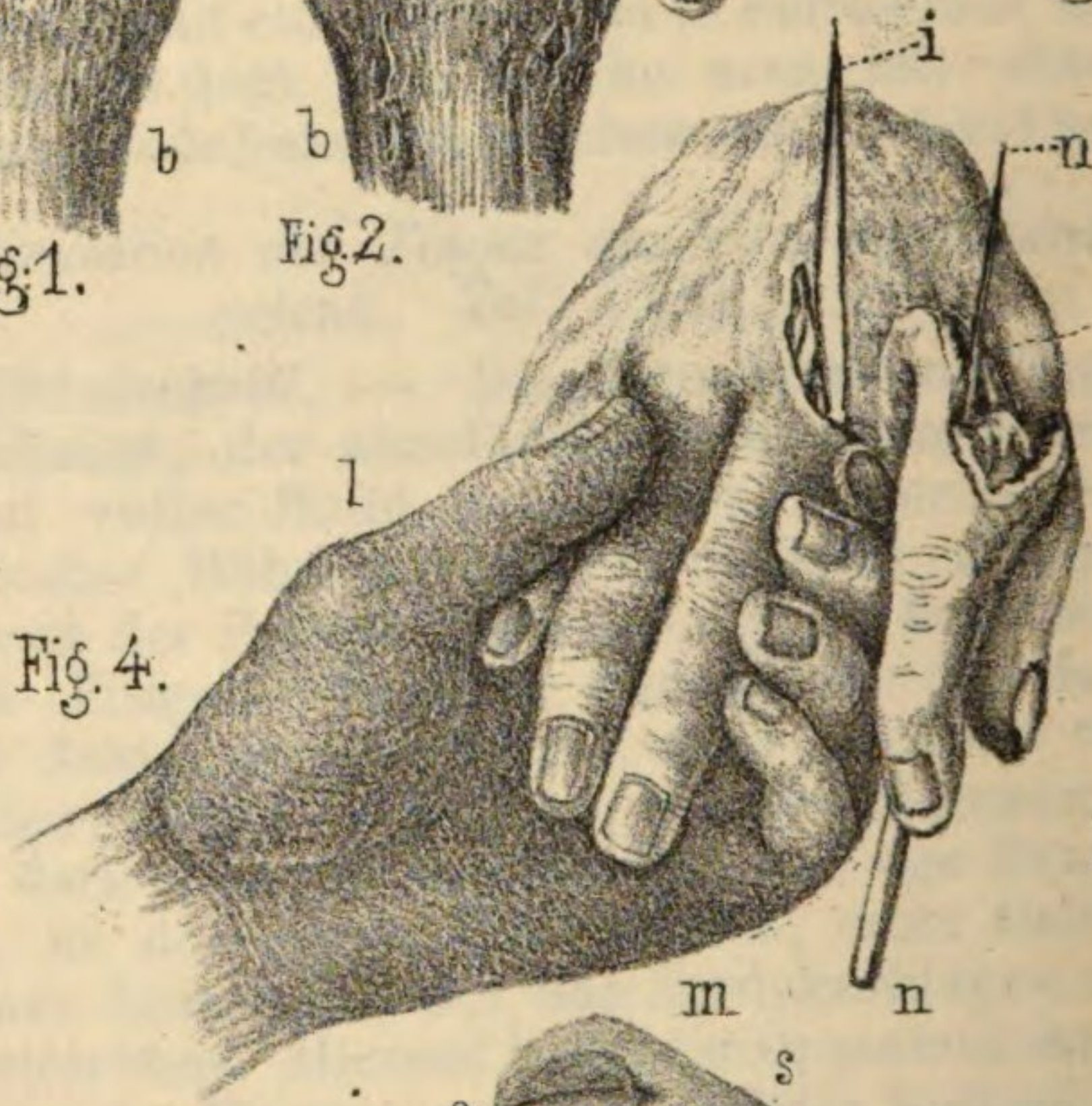

Fig.4.

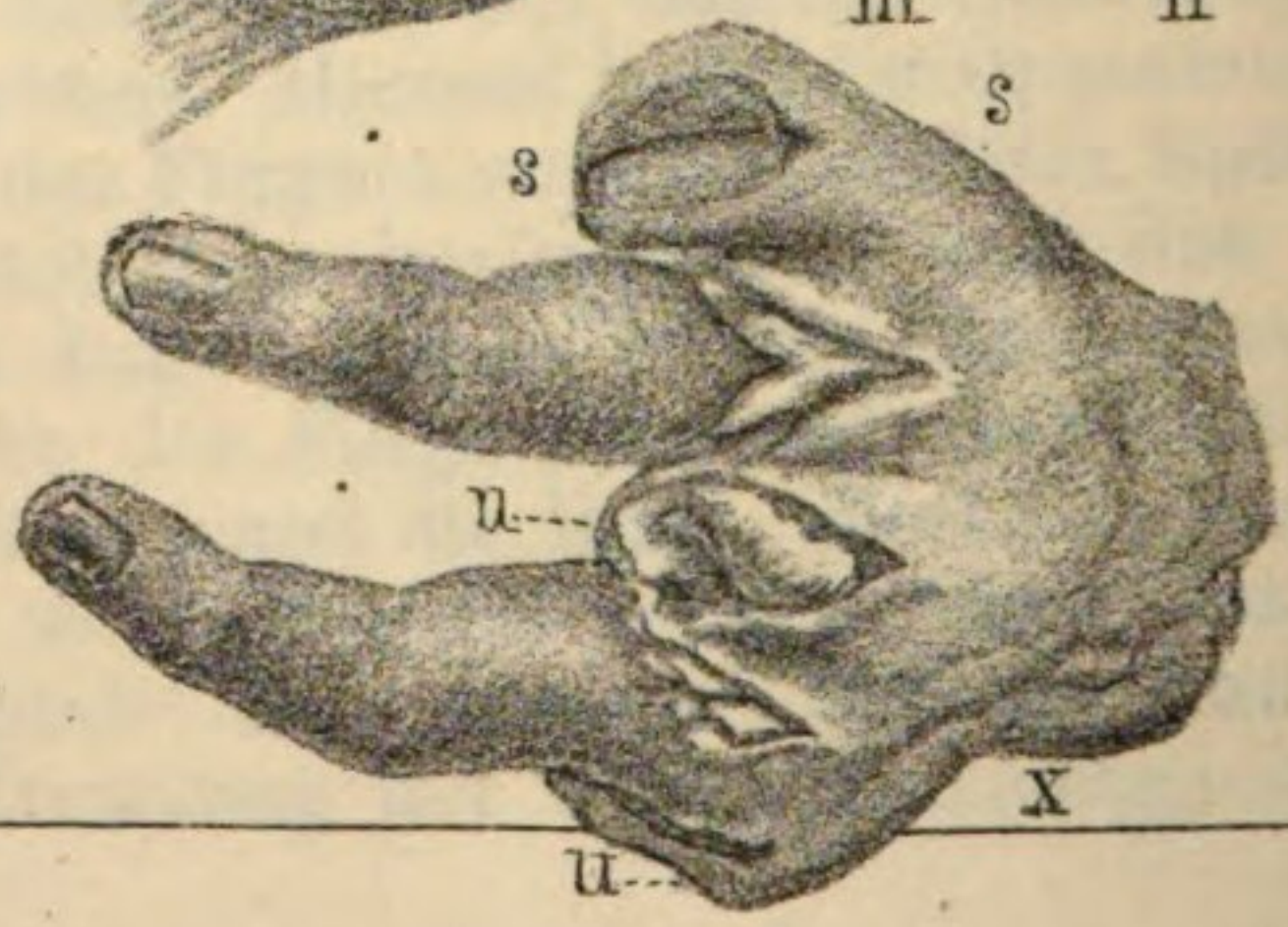

Fig.5.

hergehende Modification, von LISFRANC angegeben, macht die Exarticulation leichter. Diese Methode lässt sich auf die erste Phalanx des Daumens anwenden. Nur muss man sich erinnern, dass hier die Commissur fast im Niveau des Gelenks liegt. Es würde also der Kreisschnitt vier Linien unterhalb derselben auszuführen sein. Die vier letzten Finger können, ohne dem Operateur im Wege zu sein, ausgestreckt bleiben.

2) *Lappenschnitt.* — a) *Seitliche Lappen.*

PETIT macht, von der Mitte der Dorsalseite des Gelenkes aus, einen bogenförmigen Schnitt, der die Seitenfläche des Fingers im Niveau der Commissur umgeht und auf dem seinem Anfange diametral entgegengesetzten Punkte, der Palmarfläche, endet. Dasselbe wiederholt er auf der anderen Seite. Diese beiden Schnitte vereint geben der Wunde das Ansehen zweier V, welche

---

Taf. XXIII. Fig. 1. a. Unteres Mittelhandknochenende. b. Oberes Phalanxende (Dorsalseite).

Fig. 2. Dieselben Knochen, von der vorderen Fläche aus gesehen.

Fig. 3. Verfahren von Petit. — e. h. Winkel an der Basis der Seitenlappen. f. g. Radiallappen.

Fig. 4. Verfahren von Lisfranc. — Die linke Hand des Operateurs, l, umfasst die drei letzten Finger. i. Klinge des Bistouri zu Ende des ersten Dorsalschnittes. Das Bistouri, nn. ist durch das Gelenk gedrungen und die Klinge gegen den Operateur gerichtet, um den zweiten Lappen, von innen nach aussen, zu bilden. o. Höchster Punkt der Wunde. m. Mittelfinger, den man exarticulirt. p. Kopf der ersten Phalanx des Zeigefingers.

Fig. 5. Linke Hand, Resultate des vorigen Verfahrens. ss. Am Daumen; die Wunde ist geschlossen. Ovalär-Methode am Zeigefinger. u. Wunde nach der Ovalär-Methode. u'. Vereinigte Wunde nach Exarticulation des kleinen Fingers durch die Ovalär-Methode.

mit ihres Basis am freien Rande der Commissuren aneinander stossen. Nachdem die Haut durchschnitten und zurückgeschlagen worden ist, trennt man das Gelenk von vorn nach hinten oder von einer Seite zur anderen.

Verfahren nach LEDRAN. — Er setzt das Messer in der Mitte der gespannten Commissur (Fingerfalte) auf, führt es sogleich gegen den Knochen und dann längs desselben hinauf bis zum Gelenk, luxirt den Kopf der Phalanx, geht durch das Gelenk und bildet an der entgegengesetzten Seite einen zweiten, dem ersten an Gestalt und Ausdehnung ähnlichen Lappen (der Schnitt ist also Ω-förmig). Aehnlich verfährt BOYER, der zuerst einen halbmondförmigen Lappen durch Einschneiden von aussen nach innen macht.

Verfahren nach LISFRANC. — Die Hand wird horizontal, in halber Pronation, von einem Assistenten gehalten, welcher die gesunden Finger der einen Seite stark abzieht. Der Operateur nimmt die übrigen Finger, zugleich mit dem zu operirenden, leicht gebeugt in seine Hand, so dass sie ihm zur Linken liegen, und fixirt sie mit dem Mittel-, Ring- und kleinen Finger.

Erster Act. Der Operateur setzt den hinteren Theil der Klinge auf die Vereinigung des linken Drittels mit den zwei Dritteln der rechten Gelenkseite, schneidet tief bis zur Commissur, welche er schont, immer das Messer senkrecht führend. So wie das Messer seine Richtung ändern muss, setzt der Operateur schnell den Daumen auf die Palmarseite und den Zeigefinger auf die Dorsalseite des Fingers; der Schnitt wird dann bis in's Niveau des Gelenkes auf der Palmarseite geführt;

auf diese Weise wird er einen convexen Seitenlappen umschrieben haben, den er abpräparirt. In den Fällen, wo die Krankheit das Beugen des Fingers nicht zulässt, würde man den Schnitt mit der Spitze des Messers beginnen.

Zweiter Act. — Das Bistouri, welches sich mit der einen Seite der Klinge platt an die erste Phalanx legt, dringt von vorn nach hinten und senkrecht in den unteren Theil des Schnittes, bis unterhalb der Commissur; wenn die Phalanx nicht gebrochen ist, kommt man in sägenden Zügen leicht bis zum Kopf des Knochens; dann wird die Klinge der Gelenklinie gemäss gerichtet und in derselben von rechts nach links geführt.

Dritter Act. — Der Operateur übergiebt die gesunden Finger einem Assistenten, der sie abzieht, zieht den kranken Finger gegen sich, ohne ihn zu drehen, und trennt nun das Gelenk vollständig mittelst des schmalsten Theils der Klinge. Nach beendigter Lösung luxirt er die Phalanx.

Vierter Act. — Endlich schneidet er, dicht am Knochen hingehend, langsam einen zweiten Lappen von gleicher Länge und Form, als der erste. Wenn man den Zeigefinger oder den kleinen Finger ablöst, müsste bei jenem der Radiallappen, und bei diesem der Ulnarlappen ein wenig länger sein.

b) *Dorsal- und Volarlappen.* Sharp und Guthrie machen unterhalb der Commissuren einen Kreisschnitt und hierauf zwei seitliche Längenschnitte oder umgekehrt. Nach Abtrennung des unteren Lappens schreitet man zur Exarticulation.

c) *Dorsallappen nach Garengeot.* — Die Endpunkte zweier Seitenschnitte werden durch einen dorsalen Querschnitt verbunden; man schont die Sehne, präparirt den viereckigen Dorsallappen ab und exarticulirt, indem man die Theile quer durchschneidet, ohne auf den umgrenzten Palmarlappen zu achten.

d) *Volarlappen.* — *Rust, Kern, Langenbeck* trennen an jeder (beim Zeige- und kleinen Finger nur an einer) Seite des Gelenks die Hautfalte dicht am Finger durch einen Längenschnitt bis nahe vor das Gelenk, verbinden die beiden Endpunkte durch einen dorsalen Querschnitt, trennen bei retrahirter Haut die Sehne des Streckmuskels und öffnen das Gelenk. Hierauf trennt man die Seitenligamente, hebt den Gelenkkopf nach oben heraus, führt das Messer durch das Gelenk und bildet den Volarlappen.

3) *Ovalärschnitt.* — Scoutetten sticht das Messer mitten über dem Gelenk ein, macht bei der linken Hand über die Ulnar-, bei der rechten über die Radialseite des Fingers einen schrägen Schnitt bis 3‴ oberhalb der Commissur, endet ihn an der Volarseite nahe der Gelenkfalte und führt einen zweiten schrägen Schnitt vom untern Wundwinkel über die andere Seite des Fingers bis in den Anfang des ersten.

Beurtheilung. — Der Kreisschnitt, leichter am Daumen, als an den übrigen Fingern, ist, wegen seiner langwierigen und schweren Ausführbarkeit, nur in den Fällen anzuwenden, wo man keine Lappen bilden kann.

Die Methode von Sharp, Garengeot und Rust, abgesehen davon, dass sie langsam und schwer

auszuführen sind, ergeben Lappen, welche wohl den Kopf des Mittelhandknochens, nicht immer aber vollständig die seitlichen Wunden der nächsten zwei Finger bedecken.

Dem Ovalärschnitte könnte man folgende Vorwürfe machte: 1) wird dadurch der Gelenkkopf blossgelegt, ohne dass man die hinreichenden Mittel hat, ihn zu decken; MALGAIGNE giebt deshalb den guten Rath, um diesem Uebelstande abzuhelfen, den zweiten Schnitt 2—3‴ unterhalb des Ausgangspunktes des ersten zu endigen; 2) ist er schmerzhafter und immer schwerer; 3) hindert er den Ausfluss des Eiters; 4) liefert er eine Fleischwulst am Rande der Commissur. Indessen ist, wenn die Wunde nicht gerade eitern soll, die unmittelbare Vereinigung sicherer, und diese Methode erfordert nicht eine in grosser Ausdehnung gesunde Haut.

Das Verfahren Lisfranc's übertrifft das von PETIT (der die beiden Lappen vor der Exarticulation bildet) durch Schnelligkeit und Präcision der Ausführung. Es unterscheidet sich von dem LEDRAN'schen, denn LISFRANC bildet den Lappen nach der Auslösung. LISFRANC hatte das Verdienst, dass er alle Acte der Operation auf's Genaueste angab; jedoch führen beide Methoden fast zu gleichen Resultaten. Es ist unnütz, wenn nicht gefährlich, den Schnitt 8‴ (2 centim.) über dem Gelenke unter dem Vorwande zu beginnen, dass dasselbe hierdurch dem Messer zugänglicher gemacht werde.

Sue, Heister und Richter entfernten die Knorpelfläche zur schnelleren Heilung, Mursinna nahm den Kopf des Mittelhandknochens mit der Phalangensäge weg, was

jetzt allgemein als verletzend und unnütz verworfen wird. Dupuytren und Lisfranc sägten den Gelenkkopf schief ab, in der Absicht, die durch das Auseinanderstehen der Finger verursachte Difformität zu verhüten. Diese Difformität aber verschwindet von selbst. Zu demselben Zwecke wollen A. Cooper und Lawrence statt der Exarticulation gleich die Amputatio oss. metacarpi angewendet wissen. Diese beiden Operationen führen, wegen des bedeutenderen Einschnitts der Palmarfläche, leicht Entzündung der vola manus herbei und sind, als gefährlicher, zu missbilligen. Man ziehe sie nur in Gebrauch bei Krankheit des Metacarpus und Mangel der weichen Theile zur Bedeckung des Gelenkkopfes (Erfrierungen, Brand).

Exarticulation aller vier Finger.

Anatomie. — Wenn man die Finger rechtwinklig zur vola manus beugt, so steht der Kopf des dritten Mittelhandknochens am meisten hervor. Eine gerade, in derselben Stellung, über die Dorsalgegend der ersten Phalangen vom Zeige- zum Ohrfinger gezogene Linie, welche 4‴ (1 cent.) unter der von den Tuberositäten des zweiten, vierten und fünften Mittelhandknochens gebildeten Erhabenheiten und 6‴ (1½ centim.) unter der Tuberosität des Dritten hingeht, würde mit der Gelenklinie zusammentreffen. Sobald alle

---

Taf. XXIV. Fig. 1. Metacarpal-Phalangengelenke der rechten Hand. Dorsalseite. a, Erste Phalanx des fünften Fingers. h, erste Phalanx des Daumens.

Fig. 2. Verfahren Lisfranc's bei der Exarticulation aller vier Finger. — Der Moment der Operation in welchem der Chirurg der Reihe nach jeden Finger ablöst und zu gleicher Zeit einen Volarlappen bildet.

Fig. 3. Die durch diese Operation entstandene Wundfläche. — g, Dorsalgegend. h, Volarlappen.

Fig. 4. Dieselbe Operation, die Wunde ist mit dem Lappen bedeckt und durch drei Heftpflasterstreifen i, i, i, vereinigt.

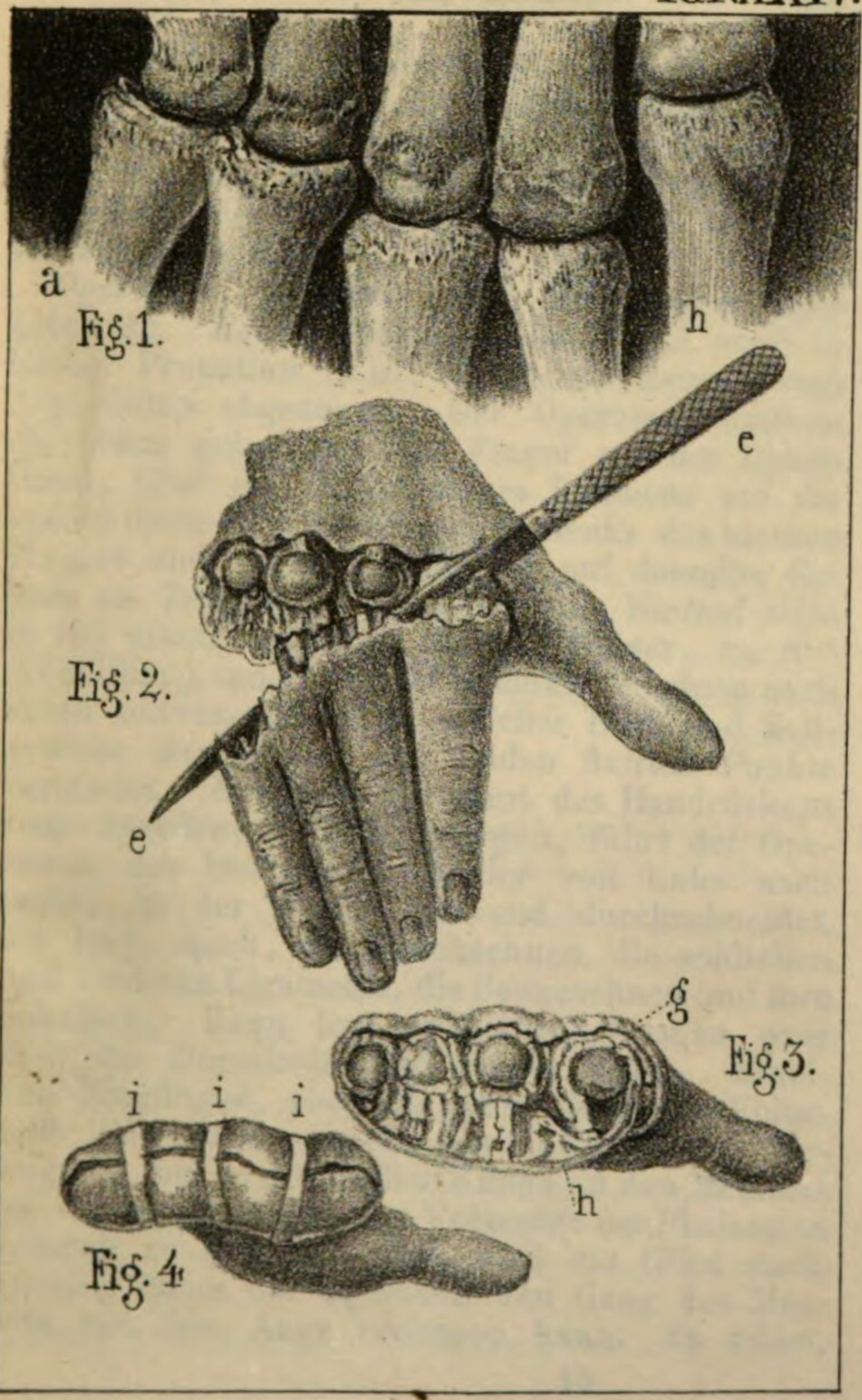

Fig. 1.

Fig. 2.

Fig. 3.

Fig. 4

Finger sich in Extension befinden und man dächte sich an die Radialseite des Zeigefingers noch einen zweiten kleinen Finger, so würde diese Linie eine reguläre, nach unten convexe Curve beschreiben, deren Tangente das Gelenk des Mittelfingers abgäbe. —

Operation. Lappenschnitt. Volarlappen nach Lisfranc. *Rechte Hand.* — Die Hand wird in halber Pronation fixirt, und der Daumen vom Assistenten abgezogen. Der Operateur umfasst die etwas gebeugten vier Finger mit der linken Hand, setzt den Nagel seines Daumens auf die innere Seite des Metacarpal-Gelenks des kleinen Fingers und seinen Zeigefinger auf dasselbe Gelenk am Zeigefinger des Kranken. Hierauf zieht er mit einem schmalen, kurzen Messer, ca. 8‴ (15 millim.) unterhalb der Gelenklinie, einen nach unten convexen Schnitt, welcher Haut und Zellgewebe trennt und die beiden fixirten Punkte verbindet. Nachdem die Haut des Handrückens vom Assistenten zurückgezogen, führt der Operateur das Instrument, wieder von links nach rechts, in der Wunde hin und durchschneidet, der Reihe nach, die Strecksehnen, die seitlichen und vorderen Ligamente, die Beugesehnen und ihre Scheiden. Dann legt er seinen Daumen quer über die Dorsalseite und seinen Zeige-, Mittel- und Ringfinger, ebenfalls quer, über die Volarseite der Finger, macht eine hebelförmige Bewegung, um so mit flacher Klinge an den Metacarpal-Köpfen hin nach der Volarseite der Phalangen dringen zu können. Nun wird das Glied stark pronirt, damit der Operateur den Gang des Messers mit dem Auge verfolgen kann. Er bildet,

allmälig, jeden Finger von links nach rechts ablösend, einen Volarlappen, der vom freien Rande der Commissuren begrenzt wird. —

Man könnte auch zuerst den Volarlappen, von aussen nach innen, bilden, um ihm eine regelmässigere Form zu geben; doch bietet diese Modification keine besonderen Vortheile.

Man muss bei der Exarticulation der Finger sich stets hüten, die Messerschneide zu nahe in die Metacarpalgegend zu führen, damit man nicht die Stämme der Collateralarterien verletze: werden blos die letzteren durchschnitten, so reicht fast immer zur Stillung der Hämorrhagie die Anlegung des Lappens hin. Heftpflasterstreifen, zur Befestigung der Lappen, ein mit Cerat bestrichenes Leinwandstück, ein Plumasseau, Compressen und eine Binde bilden den ganzen Verbandapparat.

Exarticulation des ersten Mittelhandknochens.

Taf. XXV. Taf. XXVI. u. XXVIb. Fig. 1, 2 u. 3.

Anatomie. — Der erste Mittelhandknochen steht, seiner Form nach, zwischen den Mittelhandknochen und den ersten Phalangen; er gleicht jenen in Hinsicht seiner Function und seines oberen Gelenkes, und diesen hinsichtlich seines Körpers und unteren Endes. Er verbindet sich durch Arthrodie mit dem os multangulum majus, das der Quere nach concav, von vorn nach hinten convex ist. Ueber letzteres verlängert er sich an der vorderen und hinteren Seite durch eine hervorspringende Tuberosität. Beide Knochen werden vereinigt durch Ligamente, die eine nach aussen

Taf. XXV.

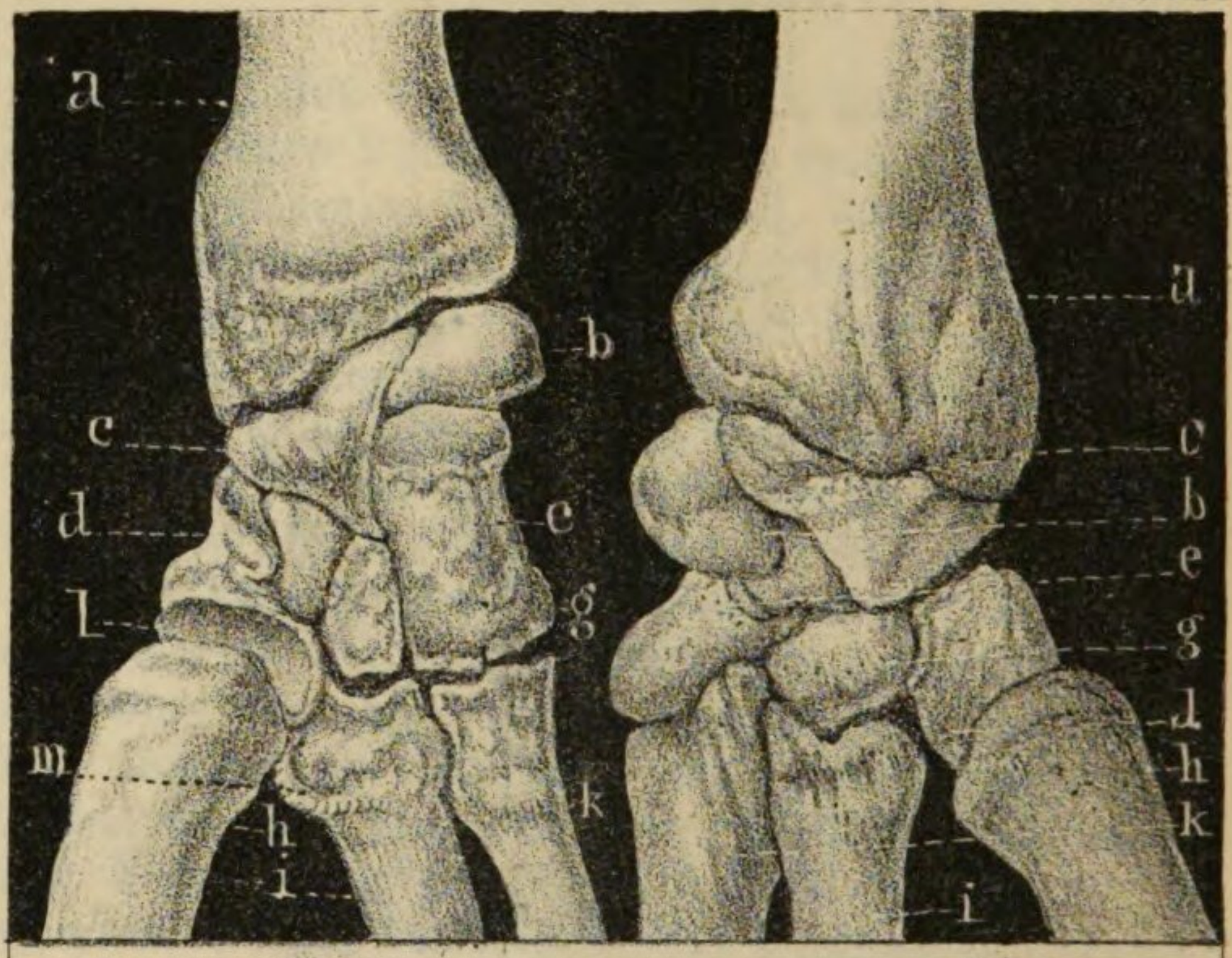

Fig 1.

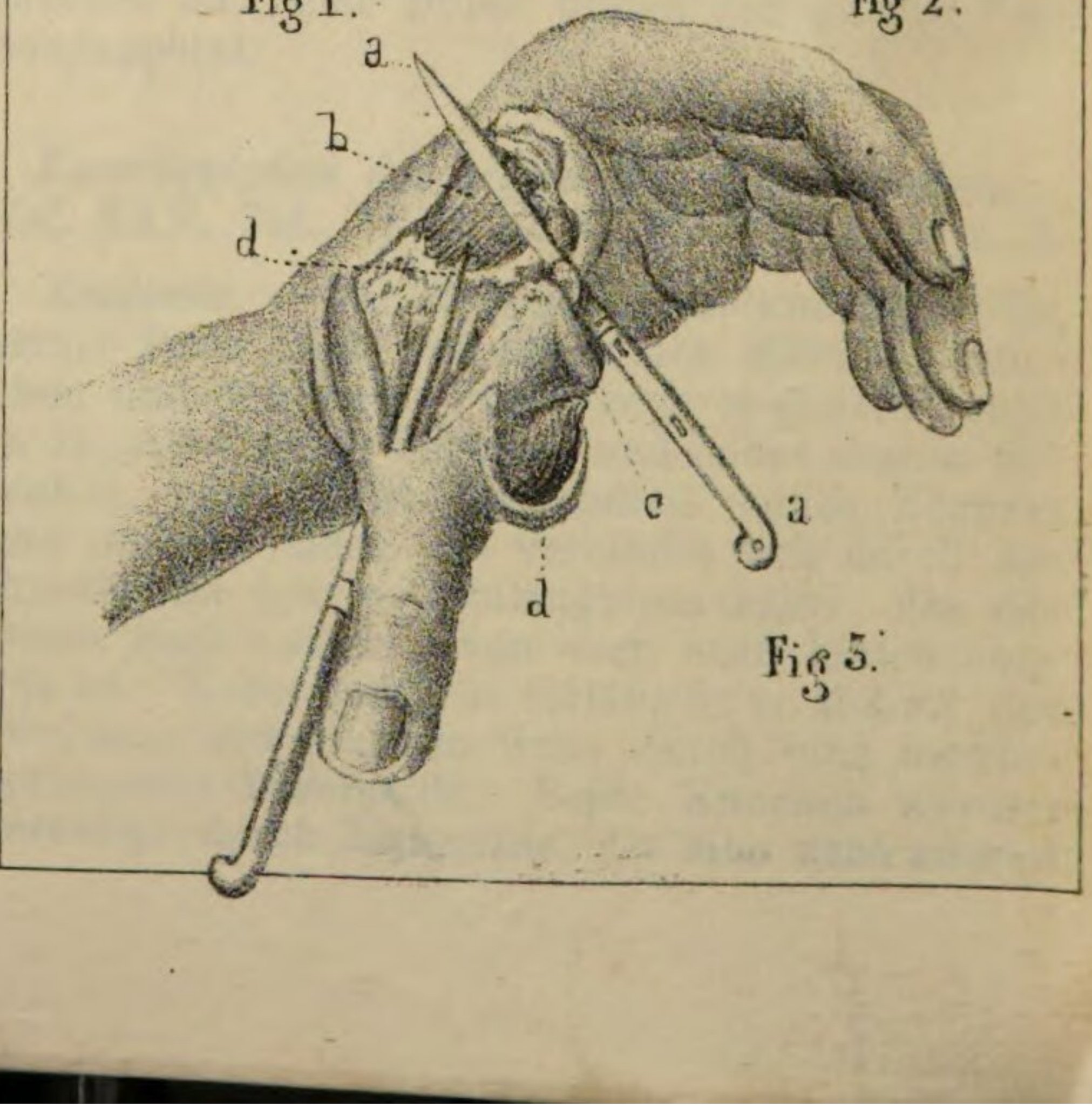

Fig 2.

Fig 3.

von der Insertion des abduct. long. unterbrochene Gelenkkapsel darzustellen scheinen; durch die Sehnen des m. extens. brev. und long. pollic.; durch den abduct. long. und brev., opponens und flexor long. und brev. Die Sehne des m. abduct. long., welche sich hinten und aussen am oberen Ende des Knochens ansetzt, und das ligam. poster. bieten den meisten Widerstand dar. Dieses Gelenk ist mit einer eignen Synovialkapsel versehen. Es wird begrenzt von der a. radial. (ram. dorsal.), welche man vermeiden kann, wenn man dicht am Mittelhandknochen hingeht, dem m. abduct. pollic. brev. und flex. poll. brev., m. inteross. dorsal. und an der hinteren Seite von den Strecksehnen des Daumens. Man findet das Gelenk 1‴ unter dem proc. styloid. radii und 4‴ unter der Gelenkfalte, und indem man, bei gestreckter Hand,

---

Taf. XXV. Fig. 1. Rechte Hand. — a, radius, von der vorderen Seite aus gesehen. b, os lunatum. c, os naviculare. d, os multangulum majus. e, os capitatum. g, os multangulum minus. l, Gelenk des ersten Mittelhandknochens mit dem os multang. maj. m, art. radialis (ram. dors.). h, Erster, i, zweiter, k, dritter Mittelhandknochen.

Fig. 2. Dorsalseite. a, radius von hinten. c, os naviculare. b, os lunatum. e, os capitatum. g, os multang. min. d, os multang. maj. h, Erster, i, zweiter und k, dritter Mittelhandknochen.

Fig. 3. Exarticulation des ersten Mittelhandknochens. Altes Verfahren. — Seitlicher Lappen. — Man hat den Moment der Operation gewählt, wo das Bistouri d, nach Durchdringung des Gelenkes, an der Radialseite des ersten Mittelhandknochens hingeführt worden ist und den Lappen abtrennt. a, a, Position des Bistouris, während es den metacarpalen Zwischenraum durchläuft. c) Oberes Ende des ersten Mittelhandknochens. b, Wunde, die durch den Lappen bedeckt werden soll.

am Radialrande des zweiten Mittelhandknochens heraufgeht. Auf der vorderen Seite endlich entdeckt man dasselbe, wenn man die Muskeln des Daumenballens zurückschiebt und aufwärts am äusseren und vorderen Rande oder an der hinteren Fläche des gebeugten ersten Mittelhandknochens hinstreift. Es liegt über dem Tuberkel, welches man zunächst antrifft, und zwar bei abducirtem Daumen, in einer Linie, die man sich von diesem Punkte aus nach der Basis des kleinen Fingers gezogen denkt.

1) *Ovalärschnitt nach* SCOUTETTEN. *Linke Hand.* — Der Operateur fasst den Daumen mit seiner linken Hand, setzt die Spitze des Messers 1‴ oberhalb des Gelenkes auf, macht mit voller Schneide einen Schnitt von oben nach unten bis über die Commissur hinweg, und führt dann das Messer, der Richtung der Palmarfalten folgend, über die Dorsalfläche zum Ausgangspunkt dergestalt zurück, dass er einen Winkel von 30° bildet. Nach Abziehung der Haut, schneidet er dicht an den Rändern und der Volarseite des Knochens hin, trennt dann die Strecksehnen und den m. abduct. long., durchdringt das Gelenk, hebt den Mittelhandknochen aus seiner Gelenkverbindung heraus, umgeht den Kopf desselben und vollendet die Durchschneidung des Fleisches.

Anstatt den Ovalärschnitt in einem Zuge auszuführen, könnte man zwei Schnitte vom Anfangspunkte ausgehen lassen, dieselben, durch einen Querschnitt, in der Palmarfalte vereinigen und die Trennung der Muskeln für den letzten Operationsact aufsparen. Oder man könnte auch, um das Hervorstehen des os multang. maj. im

Wundwinkel zu vermeiden, nach dem Rathe von MALGAIGNE, einen Schnitt, in der Achse des Knochens, von einem 6‴ (12 millim.) über dem Gelenke gelegenen Punkte bis 1″ unter das Gelenk herabführen und den Winkel des Ovalärschnittes auf das untere Drittel jenes zuerst gemachten fallen lassen.

2) *Lappenschnitt. Altes Verfahren. Seitlicher Lappen.* — Die linke Hand wird in Pronation, die rechte in Supination gebracht. In beiden Fällen ergreift der Operateur den Daumen und abducirt ihn, dringt mit voller Schneide, das Messer vertical haltend, mitten auf der Commissur ein und durchläuft das erste Metacarpal-Intervall, indem er die Klinge immer mehr dem Knochen zuwendet, je näher er dem os multang. maj. kommt. So geräth er direct zum Gelenk, das er mit der Spitze des Instrumentes umgeht, um schnell die Weichtheile zu trennen und sich so die Bildung des Lappens zu erleichtern. Zu gleicher Zeit zieht er den Daumen sanft ab. Wenn das Gelenk durchschnitten

---

Taf. XXVIb. Exarticulation des ersten Mittelhandknochens, nach der von Malgaigne modificirten Ovalärmethode. — Fig. 1. a b c, Form des Schnittes.

Fig. 2. Der Daumen ist nach der vola manus eingeschlagen, das Bistouri beendet die Exarticulation des capitulum, a, oss. metacarp. prim.

Fig. 3. Die Wundränder sind aneinander gebracht; Form der Narbe.

Fig. 4. Exarticulation des fünften Mittelhandknochens, nach derselben Methode. a b c, Form und Richtung, die man dem Schnitte geben muss.

Fig. 5. Form der Narbe.

ist, wird der Daumen adducirt und die Messerschneide, nach dem Operateur zu, dicht an der Aussenseite des Knochens bis 4‴ unter das erste Phalangengelenk geführt. Auf diese Weise wird ein äusserer Lappen gebildet, dem man dadurch, dass man ein wenig nach der Volarseite schneidet, die grösstmögliche Stärke giebt.

Verfahren nach VELPEAU. — VELPEAU, für das LEDRAN'sche Verfahren beim ersten und fünften Mittelhandknochen eingenommen, giebt den Rath, den Radiallappen durch einen auf der Dorsalseite des Knochens beginnenden und am entgegengesetzten Punkte der Volarseite endigenden Hautschnitt zu umschreiben, den Lappen abzupräpariren, umzuschlagen und die Operation, wie es oben angegeben wurde, zu beschliessen. — Dieser geschickte Chirurg lehrt auch auf folgende Weise einen *unteren Lappen* zu bilden: Man macht zuerst einen Schnitt, der sich vom proc. styloid. radii nach der Commissur des Daumens erstreckt, zieht die Wundränder auseinander, öffnet das Gelenk von der Ulnarseite aus, luxirt den Knochen, führt das Messer unter demselben weg, und durchschneidet das Fleisch von hinten nach vorn, so dass man eine ovaläre Wunde erhält.

Ein anderes Verfahren, von SEDILLOT beschrieben. — *Rechte Hand.* Hand supinirt, die vier Finger abgezogen, Handgelenk vom Assistenten fixirt. Der Operateur fasst den zu operirenden Daumen mit seiner linken Hand, abducirt ihn stark, um die Haut über dem Daumenballen anzuspannen, setzt das Messer senkrecht in einer Linie auf, die sich vom äusseren Rande des be-

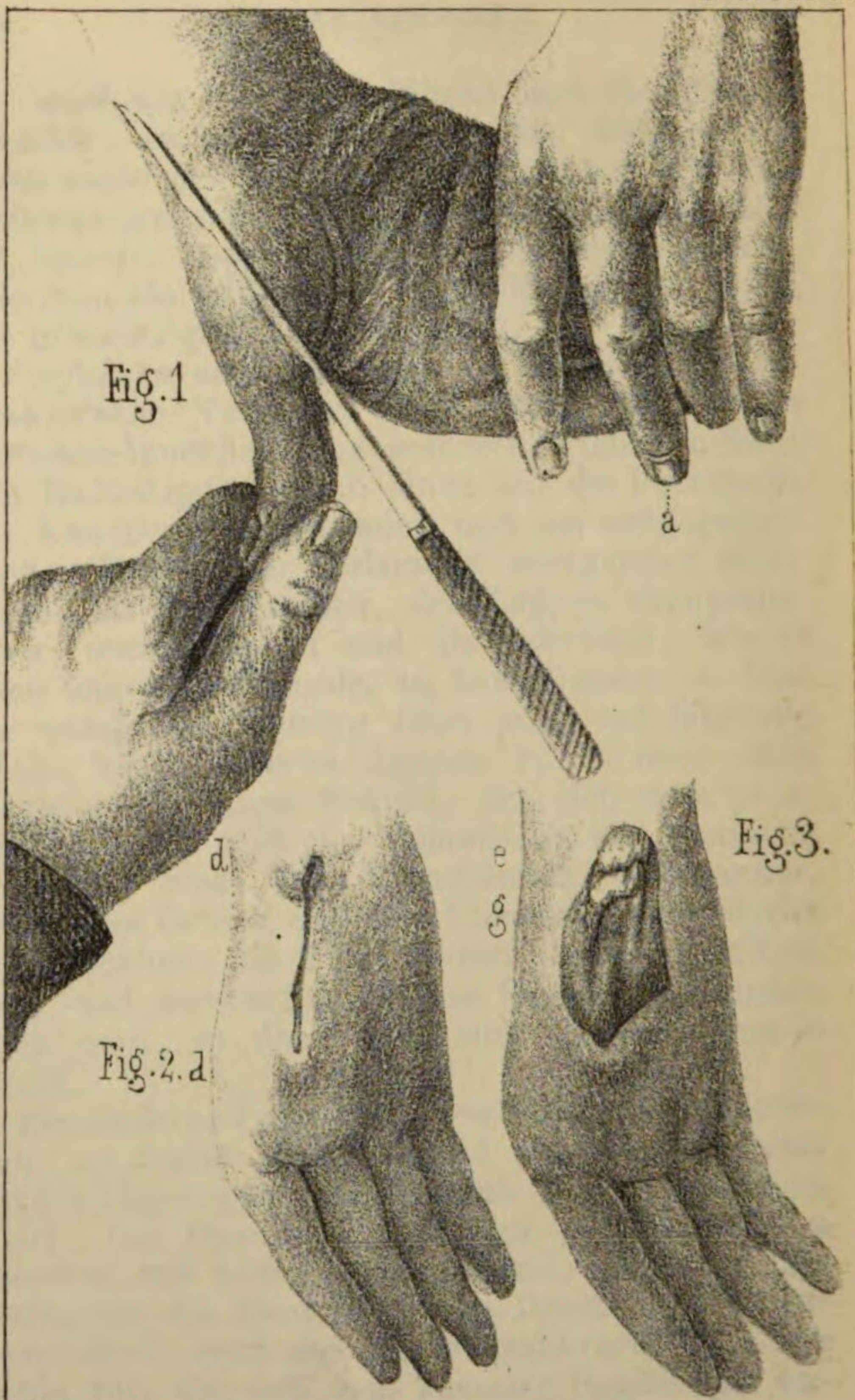

Fig.1

Fig.2.

Fig.3.

treffenden Gelenkes nach dem äusseren Rande der Commissur hinzieht, und schneidet in *einem* Zuge bis auf den Knochen, ohne jedoch den freien Commissurrand zu überschreiten. Die Ränder der Wunde werden vom Assistenten auseinander gehalten; der Operateur gebraucht zur Umgehung des oberen Metacarpalendes und zur Durchschneidung des Gelenkes, die Spitze des Instrumentes, indem er einen nach unten concaven Bogen beschreibt; er durchschneidet sorgfältig die Sehne des m. abductor, die hintere Kapselfläche und die Muskeln, deren Metacarpal-Insertion dem Gelenke nahe liegt; dann wird das Messer, mit voller Klinge, unter den Matacarpusknochen geführt und der Daumen in Adduction gebracht. Die Hände kreuzen sich nun, und der Operateur trennt in *einem* Zuge, von innen nach aussen und hinten nach vorn, Muskeln und Haut durch einen glatten Schnitt, der nahe am Knochen hingeht.

Linke Hand. — Ist der Operateur mit beiden Händen nicht gleich geübt, so nimmt er hinter dem Kranken, an dessen linker Seite, Platz und führt seinen Schnitt von unten nach oben.

Dieses Verfahren lässt sich leicht und mit grosser Schnelligkeit ausführen, und führt zu demselben Resultate, als der Ovalärschnitt. Taf. XXVI.

Beurtheilung. — Welches Verfahren man auch

Taf. XXVI. Fig. 1. Exarticulation des ersten Mittelhandknochens. — Man hat den Moment gewählt, in welchem die Haut und die Muskeln, bis auf den Knochen, durchschnitten werden.

Fig. 3. Die durch diese Operationsmethode hervorgebrachte Wunde.

Fig. 2. d, d, Vereinigung der Wundränder.

wähle, man muss sich stets vor der Verletzung des Gelenkes zwischen os multang. minus und dem zweiten Mittelhandknochen in Acht nehmen. Dasselbe wird von dem des ersten nur durch ein 1‴ grosses tuberculum des os. multang. maj. geschieden. Ebenso muss man so viel als möglich die Radialarterie vermeiden, indem man die Schneide nach aussen wendet; in dieser Hinsicht gewährt das letzte Verfahren mehr Sicherheit, als die übrigen. Die Ovalärmethode giebt die schönsten Resultate und begünstigt die unmittelbare Vereinigung. Das gewöhnliche, alte Verfahren ist am leichtesten auszuführen. VELPEAU's erstes Verfahren ist sicher und muss überall in Anwendung kommen, wo Induration der Gewebe, Zerreissung, Caries oder Anschwellung des Knochens zugegen ist, und man annehmen kann, dass die Wunde eitern werde. Die letzte Methode endlich zeichnet sich durch Schnelligkeit der Ausführung aus und verdiente, in den gewöhnlichen Fällen, vor allen den Vorzug, wenn sie nicht eine Wunde darböte, deren Narbe der vola manus nahe liegt und deshalb immerwährenden Reibungen ausgesetzt ist.

Exarticulation des fünften Mittelhandknochens.
Taf. XXVII. Fig. 1 u. 3. Taf. XXVI[b] Fig. 4 u. 5.

Anatomie. — Das Gelenk des fünften Mittelhandknochens mit dem os hamatum hat Analogie mit dem des ersten. Die Gelenklinie beschreibt einen abwärts concaven Bogen, den man in Gedanken bis zur äussern und untern Seite des ersten Mittelhandknochens, bei abducirten Daumen, ausdehnen kann. Als Vereinigungsmittel dienen,

Taf. XXVI.b

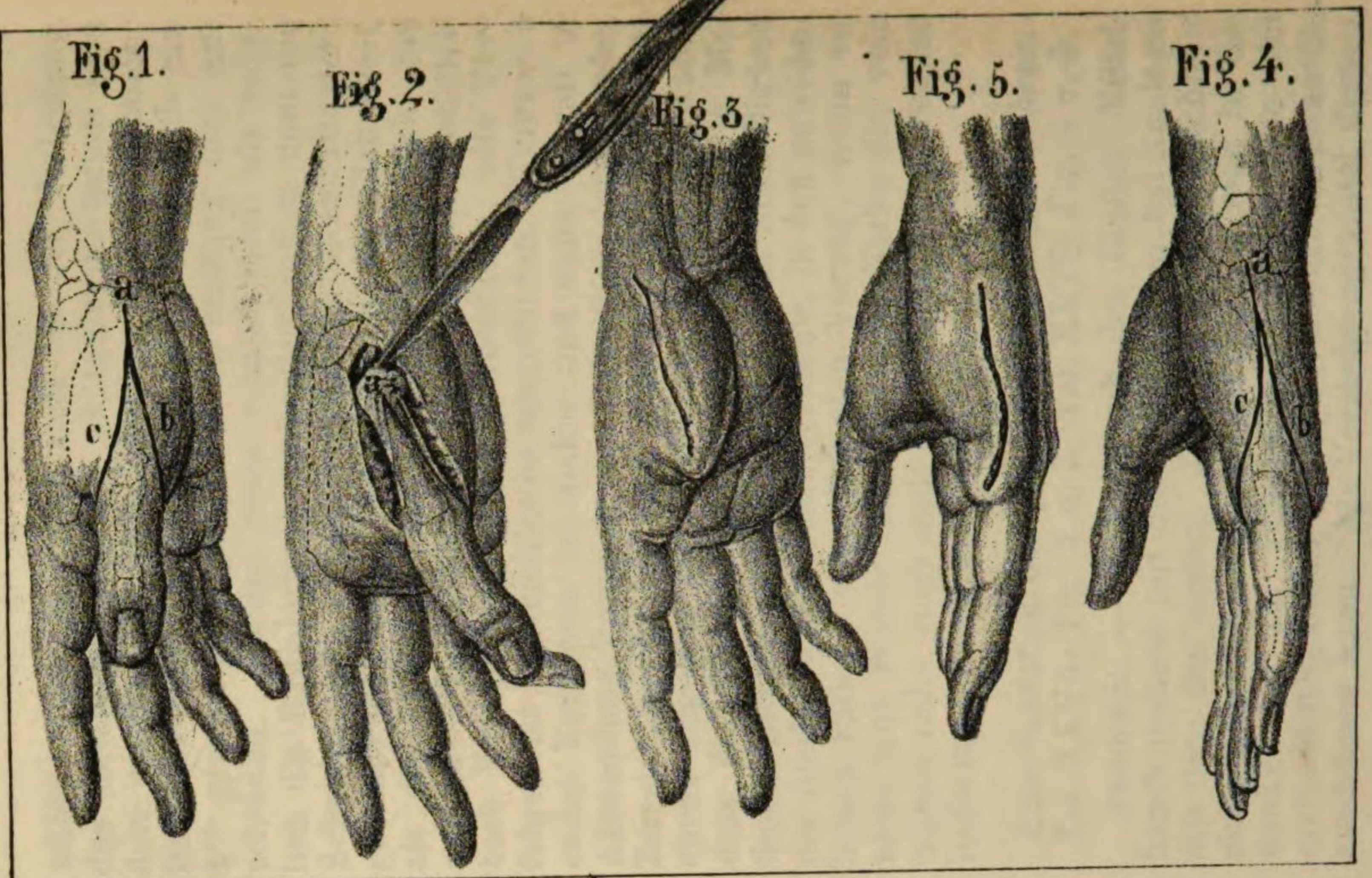

eine Art Kapsel, die vorn durch die ausgebreiteten Sehnenfasern des m. flex. carpi ulnar., hinten und innen, durch die Insertion des m. extens. carpi ulnar. verstärkt wird. Die Sehne des ersten Muskels geht in das Ligament über, welches das os pisiforme mit dem triquetrum vereinigt. Die äussere Fläche der Basis des fünften Mittelhandknochens geht die Gelenkverbindung durch eine dem vierten entsprechende, articuläre Facette ein. Wenn man von unten nach oben längs des inneren Randes des fünften Mittelhandknochens hingeht, trifft man ein tuberculum an, über welchem das Gelenk liegt. Man kann auch, so ziemlich, den Sitz desselben dadurch bestimmen, dass man die zwei ersten Phalangen des kleinen Fingers misst; diese gleichen zusammen in ihrer Länge dem fünften Mittelhandknochen.

Wenn man in das Gelenk von der inneren Seite her dringen wollte, würde man Gefahr laufen, sich zwischen das os triquetrum und hamatum zu verirren, d. h. zwischen die zwei Reihen der Handwurzelknochen. Lisfranc bemerkt, dass das Gelenk des vierten und fünften Mittelhandknochens mit dem os hamat. eine deutlich wahrnehmbare Synovialmembran besitze. Dasselbe wird übrigens durch ein ligam. inteross. volar. und ein queres lig. dorsal. befestigt; die Gelenkverbindung des os hamat. und metacarp. quint. unterstützen ein vorderes und hinteres Ligament.

1) *Lappenschnitt. Altes Verfahren. Rechte Hand.* — Halbe Supination; kleiner Finger abducirt. Der Operateur setzt das Messer mitten auf den Rand der Commissur, und dringt längs des fünften Mittelhandknochens bis zu dessen

Basis. Nun luxirt er den Knochen nach innen, trennt ohne Schwierigkeit das Gelenk, umgeht den Kopf des Knochens, legt letzteren an den vierten Finger an, drängt den Ballen des kleinen Fingers nach innen (Ulnarseite), führt die Messerschneide gegen sich zu und bildet einen Ulnarlappen, der blos bis unter das Niveau der Commissur herabreicht.

Das Verfahren von LEDRAN kann hier ebenfalls seine Anwendung finden.

Verfahren nach LISFRANC. *Rechte Hand.* Dieselbe wird vom Assistenten in halber Pronation fixirt. Der Operateur fasst sie mit voller Hand, neigt sie nach der Radialseite und lässt so die Basis des fünften Mittelhandknochens hervortreten; er sucht mit dem Zeigefinger das Gelenk und setzt dann seinen Daumen darauf; seine übrigen Finger derselben Hand ziehen die Muskeln des Ballens nach der Ulnarseite ab. Nun durchsticht der Chirurg, an der Innenseite (Ulnarseite) des Gelenkes, senkrecht von der Dorsal- nach der Palmarfläche die Weichtheile, zieht das Messer, den Ballen des kleinen Fingers immer vor der Schneide haltend, am innern Mittelhandknochenrande hin und schneidet diesen Ulnarlappen 1'' unter der Commissur ab. Derselbe wird vom Assistenten zurückgehalten.

Zweiter Act. Der Operateur ergreift mit dem Daumen und Zeigefinger den Knochen in der Mitte, drängt zu gleicher Zeit die Tegumente zurück, um den Zwischenknochenraum zu entblössen und stösst senkrecht das Messer durch denselben vom Handrücken aus. Die Muskeln werden nach aussen geschoben und die Klinge geht

dicht am fünften Mittelhandknochen bis zur innern Seite der Commissur.

Dritter Act. Der Operateur nimmt den kleinen Finger in die volle Hand und durchschneidet mit der Messerspitze quer die Dorsalligamente, welche die Köpfe der beiden Mittelhandknochen vereinigen, und dringt, im Zwischenknochenraume, bis zum os hamatum vor. Das Instrument bildet mit der Hand des Kranken einen Winkel von 45°. Der Chirurg bringt es in einen rechten Winkel, trennt das lig. inteross. und vollendet mit der Durchschneidung der übrigen Ligamente die Exarticulation.

2) *Ovalärschnitt nach* Scoutetten. *Rechte Hand.* — Der Chirurg hält die Hand des Kranken in forcirter Pronation, setzt die Spitze des Messers ca. 2‴ (3 millim.) über dem Gelenk auf, senkt die Klinge und führt den Schnitt bis zum innern Winkel der Palmarfalte, sodann im Verlaufe derselben. Hierauf giebt er die vier letzten Finger einem Assistenten, fasst den kleinen Finger, umgeht dessen Basis mit dem Messer, nimmt den Schnitt, welchen er unterbrochen hat wieder auf und führt ihn, über die Dorsalseite, zum Ausgangspunkte zurück. Er durchschneidet nun Sehnen und Muskel, isolirt das Gelenk, trennt das innere, obere und Zwischenknochen-Ligament und löst den Knochen aus.

Beurtheilung. Die ganze Schwierigkeit dieser Operation beruht auf der Exarticulation selbst und das Lisfranc'sche Verfahren ist dasjenige, was am besten das Gelenk entblösst; jedoch schneidet man dabei leicht an der Basis des inneren Lappens die Haut bogenförmig aus. Nach dem alten

Verfahren operirt der Chirurg im oberen Winkel des Zwischenknochenraumes blindlings, wenn er nicht ganz genau die Lage der Bänder kennt. Die LEDRAN'sche Methode ist ohne Zweifel langwieriger, doch erhält man darnach, wenn die Gewebe adherent sind, einen sehr regelmässigen Lappen und ein gutes Resultat. Die Ovalärmethode führt sich schwer aus; das Gelenk bleibt dabei dem Instrumente nicht recht zugänglich, weil die Wundränder im Winkel nicht gehörig auseinander gezogen werden können. Die Modification MALGAIGNE's (s. die vorige Operation) hilft diesem Uebelstande ab. Für alle Fälle hat diese Methode den bedeutenden Vortheil, dass sie eine linienförmige, dorsale Narbe hinterlässt. —

Exarticulation des zweiten Mittelhandknochens. Taf. XXV. Fig. 1 u. 2, und XXVII. Fig. 1 u. 3.

Anatomie. — Die Köpfe des zweiten, dritten und vierten Mittelhandknochens haben die Form eines Keils, dessen Basis hinten liegt. Der Ansatz ihrer schrägkantigen Gelenkflächen bringt die Concavität der vola manus hervor. Von diesen drei Knochen besitzt der zweite den stärksten Kopf; derselbe läuft, nach innen und aussen, in zwei Tuberkel aus, von denen sich der eine mit dem os multangul. majus verbindet, der andere mit dem oberen Winkel an das os capitatum stösst, und durch eine breitere, nach innen gelegene Gelenkfläche sich mit dem dritten Mittelhandknochen vereinigt. Zwischen diesen beiden Tuberkeln befindet sich ein Winkel (der Sinus nach oben), in welchen sich das os multangul. minus legt. Kurz, die Gelenklinie der Dorsalseite hat

die Form von M. Dieses Gelenk ist mit drei Dorsalligamenten versehen, die von drei Handwurzelknochen zum Mittelhandknochen herübergehen. Dasjenige, welches vom os multang. majus kommt, wird von der Insertion des m. extens. carpi radialis bedeckt. Auf der Volarseite liegt ein ligament. inteross. zwischen dem zweiten und dritten Mittelhandknochen, und die Insertion des m. flex. carpi radialis.

Operation. 1) *Lappenschnitt. Anwendung des* LEDRAN'schen *Verfahrens.*

Man streicht mit dem Zeigefinger, von unten nach oben, auf den beiden Seiten des zweiten Mittelhandknochens hin bis zur erhabensten Partie der Zwischenknochenräume, um das Gelenk aufzusuchen; setzt dann auf den Rücken des letzteren den Daumen, und den Zeigefinger auf den entsprechenden Punkt der Palmarfläche, während die kranke Hand sich in halber Pronation befindet. Der Operateur zieht nun einen Schnitt von dem Punkte aus, auf welchem sein Daumen ruht, längs des inneren Knochenrandes bis an die Commissur, führt dann das Messer über die Rückenfläche nach der Radialseite des Zeigefingers und endlich über die Palmarfläche hin nach der inneren Seite desselben; der Schnitt beschreibt einen nach unten concaven Bogen und steigt auf der Palmarseite am inneren Rande des zweiten Mittelhandknochens, bis zu dem vom Zeigefinger fixirten Punkte, herab. Man bildet den Lappen von der Spitze zur Basis, so stark als möglich, und lässt ihn vom Assistenten zurückschlagen.

Der Chirurg stösst nun im Gipfel des zweiten Zwischenknochenraumes, am Anfangspunkte des

Schnittes, das Messer senkrecht durch (die Weichtheile übrigens nach innen drängend) und führt es, den Griff nach der Ulnarseite geneigt, mit voller Klinge am inneren Knochenrande hin zur Commissur.

Hierauf trennt er die drei Dorsalbänder des Gelenkes in einem nach unten convexen Bogen, (ohne Versuch, zwischen die Gelenkflächen einzudringen) und führt die Spitze des Messers in der Gelenklinie (M) hin. Ist dies geschehen, so sticht er dasselbe, in der zweiten Position (die Schneide aufwärts), schief im Gipfelpunkte des zweiten Zwischenknochenraumes ein und trennt die beiden Mittelhandknochen von einander. Nach Durchschneidung des lig. inteross. genügt ein leichter Druck auf den Kopf des Knochens, um die Durchschneidung der fibrösen Theile auf der Volarseite zu erleichtern und so die Operation zu vollenden.

Ein anderes Verfahren. — Man dringt mit voller Klinge in den zweiten Zwischenknochenraum, geht dicht an der Innenfläche des zweiten Mittelhandknochens hin, exarticulirt, während man den Knochen luxirt, umgeht dann dessen Kopf und führt das Messer dicht an der Aussenfläche des Knochens zurück.

2) *Ovalärschnitt.* Der Schnitt geht vom Gelenk aus über die Rückenfläche hin, umzieht die Basis des Fingers in der Palmarfalte und kehrt, unter einem sehr spitzen Winkel, zum Ausgangspunkte zurück; man exarticulirt sogleich, nachdem man die Muskeln rechts und links, sowie die Strecksehne durchschnitten hat; oder man entblösst, wie SIMONIN, den Knochen seiner gan-



Fig. 1.

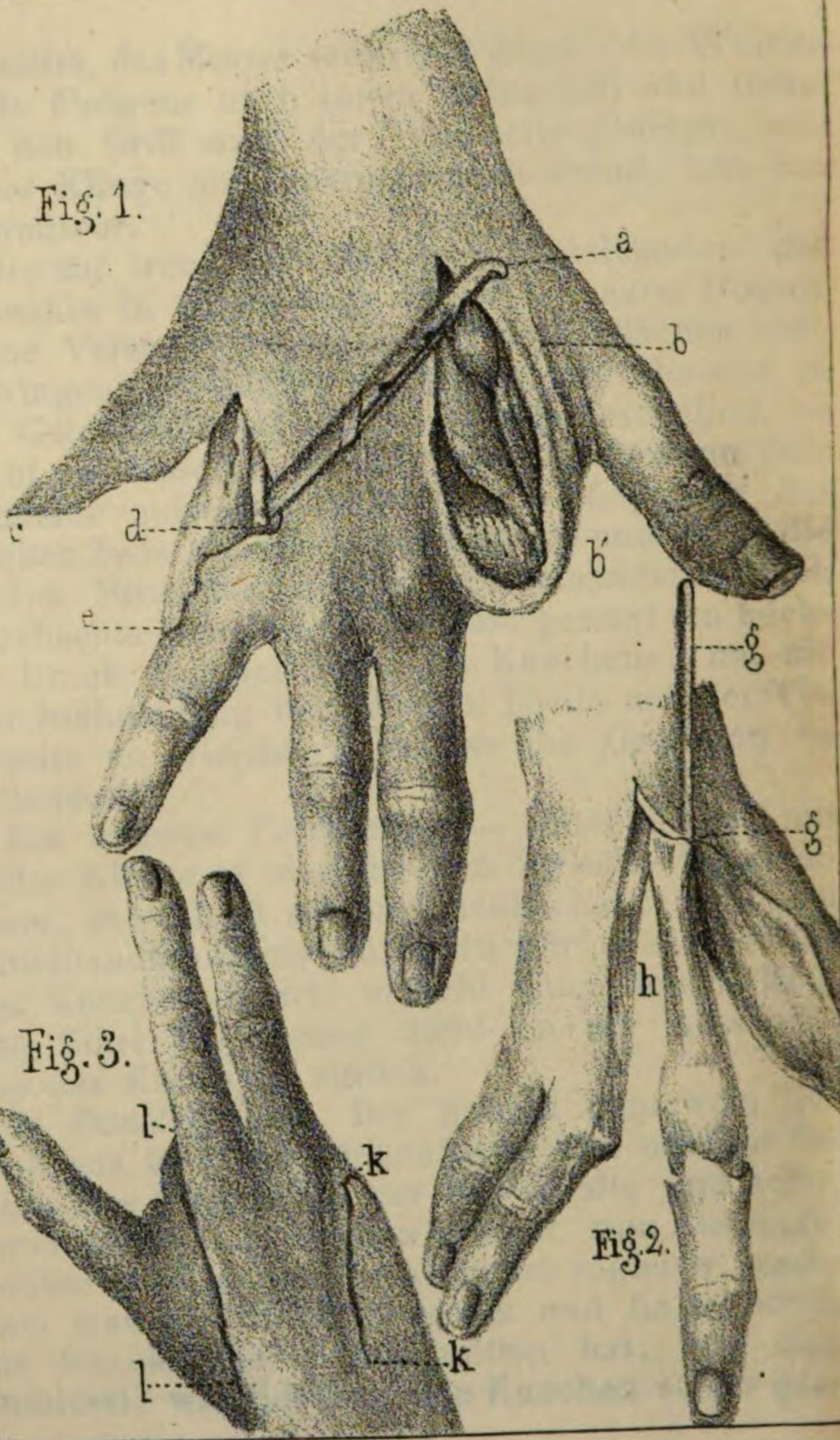

Fig. 3.

Fig. 2.

zen Länge nach, um sich die Exarticulation zu erleichtern.

Beurtheilung. Die Ovalärmethode liefert das schönste Resultat, doch ist ihre Ausführung schwierig; das Verfahren LEDRAN's muss unstreitig für das beste und sicherste erklärt und immer gewählt werden, wenn Geschwulst oder Induration der Gewebe vorhanden ist.

Exarticulation des dritten Mittelhandknochens.

Taf. XXVII. Fig. 2 und Taf. XXVIII. Fig. 1 u. 2.

Anatomie. — Der Kopf des dritten Mittelhandknochens articulirt sich, rechts und links, mit denen des zweiten und vierten, und schräg nach oben mit dem os capitatum. Seine Radialseite läuft in ein tuberculum aus, das 3—4‴ hervorspringt. Vom Gipfel dieses Tuberkels aus stellt die Gelenklinie des dritten, vierten und fünften Mittelhandknochens mit den Handwurzelknochen eine reguläre, nach unten convexe Curve dar. Es ist von grosser Wichtigkeit, die Richtung

---

Taf. XXVII. Fig. 1. b, b', Wunde nach Exarticulation des zweiten Mittelhandknochens durch den Ovalärschnitt. c, innerer Lappen nach Lisfranc, bei der Exarticulation des fünften Mittelhandknochens. d, e, Hautschnitt in Folge der Lappenbildung. a, Eingestochenes Bistouri, im Winkel des vierten Zwischenknochenraumes.

Fig. 2. Exarticulation des dritten Mittelhandknochens. — g, g, Bistouri, zur Durchdringung des Gelenkes erhoben. Winkel des Hautschnittes. h, dritter Mittelhandknochen.

Fig. 3. l, l, Vereinigung der Wunde nach der Exarticulation des zweiten Mittelhandknochens durch die Ovalärmethode. k, k, Vereinigung der Wunde nach der Exarticulation des fünften Mittelhandknochens durch das Lisfranc'sche Verfahren.

dieses Tuberkels, welches, von seinem Knorpel bekleidet, zuweilen sehr hoch in die Handwurzel emporsteigt, im Gedächtniss zu haben. Dieses Gelenk wird befestigt, durch die Streck- und Beugesehnen, die Insertion des m. extens. carp. radial. brev. an der Basis des dritten Mittelhandknochens; durch zwei Dorsalligamente, von denen das eine vom os capitatum, das andere vom os hamatum entspringt; durch drei Volarligamente, die nach dem dritten Mittelhandknochen hin convergiren.

Altes Verfahren. Man dringt mit voller Schneide durch den dritten Zwischenknochenraum, bis das Instrument von der Verbindung der beiden Mittelhandknochen aufgehalten wird. Der Hautschnitt wird auf der Dorsal- und Volarseite um 8‴ (2 centim.) verlängert. Man trennt hierauf das Gelenk, luxirt, geht mit dem Messer um den Kopf des Knochens herum und an der Aussenseite des letzteren wieder herab. Man könnte vorher beide Zwischenknochenräume durchdringen und die beiden Volarschnitte in einen verschmelzen, indem man den zweiten, nachdem man mit der Spitze des Messers den Knochen umgangen, von oben nach unten macht. Die Exarticulation wird auf diese Weise durch die Hebelbewegungen, welche man mit dem Knochen vornehmen kann, erleichtert.

Verfahren nach Milliot. — Der Operateur setzt die Spitze des Messers mitten auf das Gelenk, macht zuerst einen Schnitt bis an den Winkel des nächsten, zu seiner Rechten gelegenen Zwischenknochenraumes, indem er bis auf den Knochen dringt; von hier aus verlängert er den

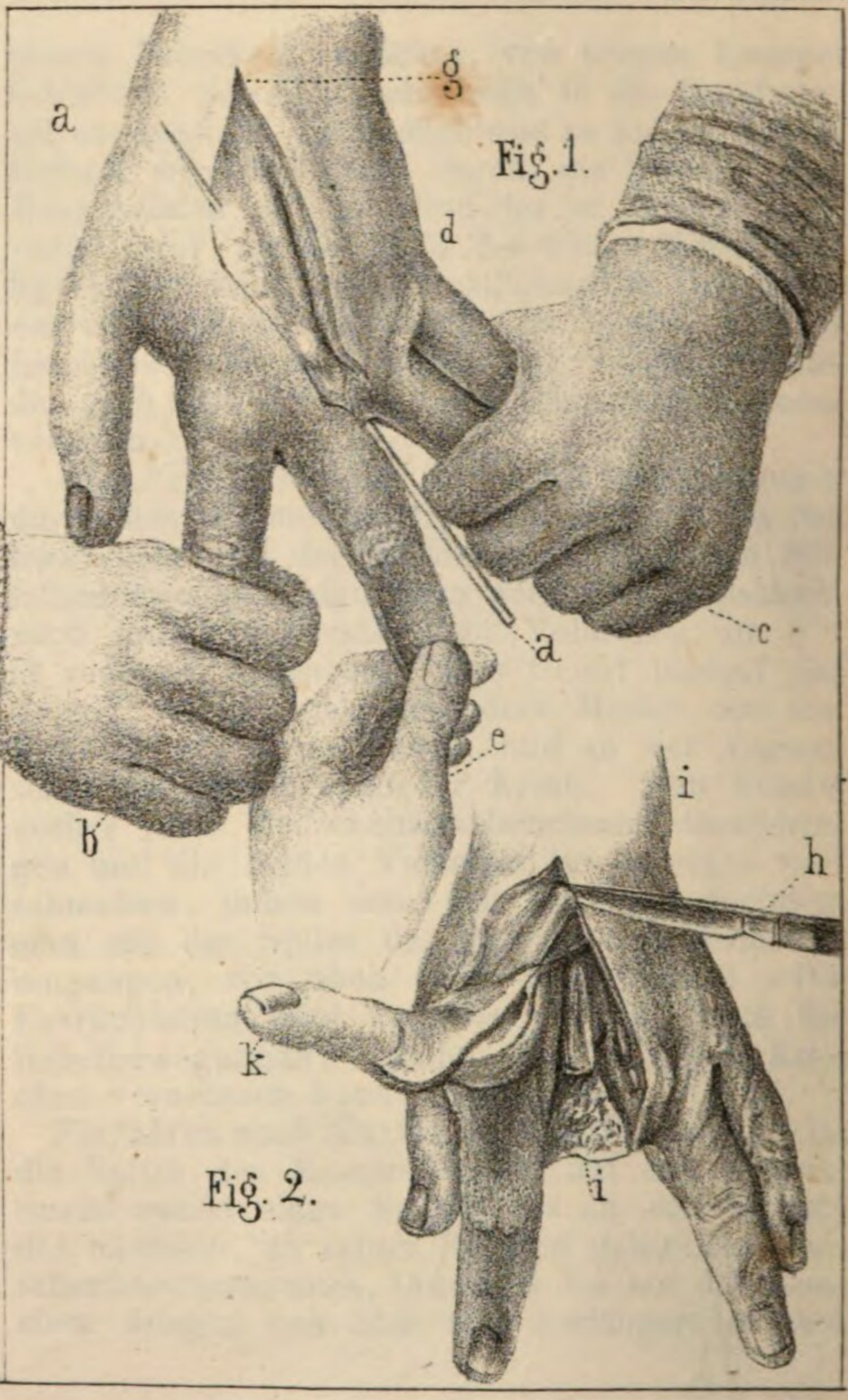

Fig. 1.

Fig. 2.

Schnitt (die Schneide herabsenkend) am dritten Mittelhandknochen herab, über die Commissur hin bis in die Palmarfalte. Hierauf geht man um die Volarseite des Knochens mit voller Schneide herum, senkt das Heft etwas und sticht durch den zweiten Zwischenknochenraum, so dass das Messer im obern Schnittwinkel zum Vorschein kommt. Die Wundränder werden dabei, um das Einschneiden der Haut zu verhüten, auseinander gehalten. Jetzt kreuzt das Instrument die Achse des Knochens und man durchschneidet nun die Weichtheile am Mittelhandknochen bis zum Commissurrande. Auf diese Weise wird der Knochen in seiner ganzen Länge entblösst; man erhält eine *ovaläre* Wunde und die Volarfläche der Hand ist nicht durchschnitten worden.

Exarticulation. Das Messer, in der zweiten Position, die Schneide nach oben, gehalten, wird in den zweiten oder dritten Zwischenknochenraum, je nachdem man die rechte oder linke Hand operirt, eingeführt. Geschieht's im zweiten Intervalle, so hebt man das Messer von unten nach oben und

---

Taf. XXVIII. Fig. 1. Exarticulation des dritten Mittelhandknochens. Verfahren nach Milliot. g, Höchster Punkt des Schnittes. d, Unteres Ende des dritten Mittelhandknochens. a, a, Bistouri, dessen Klinge an der Volarseite des dritten Mittelhandknochens liegt und mit der Spitze im obern Winkel des zweiten Zwischenknochenraumes hervorkommt. b, c, die Hände des Assistenten, welcher die gesunden Finger abzieht. e, Hand des Operateurs.

Fig. 2. Dieselbe Operation. h, das Bistouri dringt mit der Spitze in das Gelenk ein. k, der Finger ist in die Höhe gehoben, um die Exarticulation zu erleichtern. i, Operationswunde.

richtet dasselbe etwas schräg nach der Achse des Gliedes, um durch das Gelenk des zweiten und dritten Mittelhandknochens zu dringen. Im dritten Zwischenknochenraume verfährt man ebenso, erst hebt man die Messerschneide gerade in die Höhe, dann durchschneidet man quer, auf der Dorsalseite, die Ligamente und die Sehne des m. extens. carpi radial. brev., umgeht das Tuberkel des Knochens und öffnet das Gelenk auf der innern Seite; dasselbe liegt hier in einer Linie, welche vom Gipfel des Tuberkels nach dem Vereinigungspunkte des oberen und mittleren Drittels des kleinen Fingers gehen würde. Endlich nimmt der Operateur mit dem Knochen mässige Torsions- und Hebelbewegungen vor, um mit dem Instrumente zwischen die Gelenkflächen zu kommen, trennt die Volarligamente und die Operation ist beendet.

Es ist nach dem ersten Schnitte unbedingt nothwendig, dass man die Strecksehne des zweiten Fingers mit einem stumpfen Haken bei Seite ziehen lässt. Was die Sehne des Mittelfingers anlangt, so leitet man die Klinge zwischen diese und den Knochen, die Schneide nach oben, und durchschneidet die Sehne im Wundwinkel, damit man nicht wieder einen neuen Schnitt vorzunehmen braucht.

Beurtheilung. Welches Verfahren man auch einschlagen mag, die Operation ist immer eine schwierige. Die Exarticulation zieht nothwendigerweise Zerrung der Ligamente, sowie bedeutenden Schmerz nach sich, und der Kranke ist später einer Entzündung der Synovialmembranen ausgesetzt. Auch nimmt man dazu nur seine Zu-

Taf. XXIX.

Fig1.

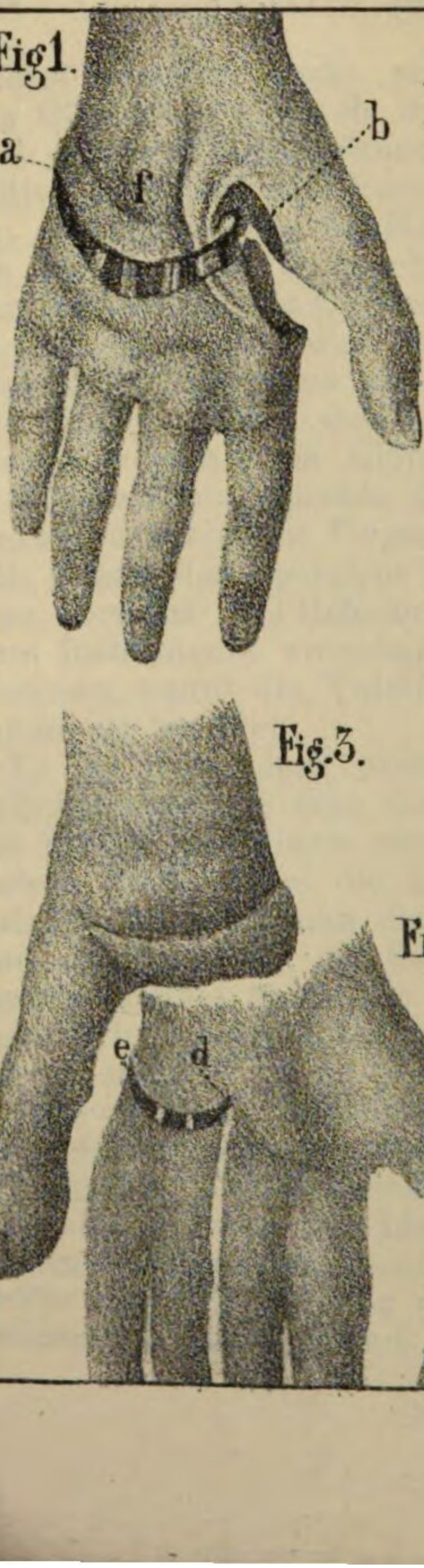

Fig.2.

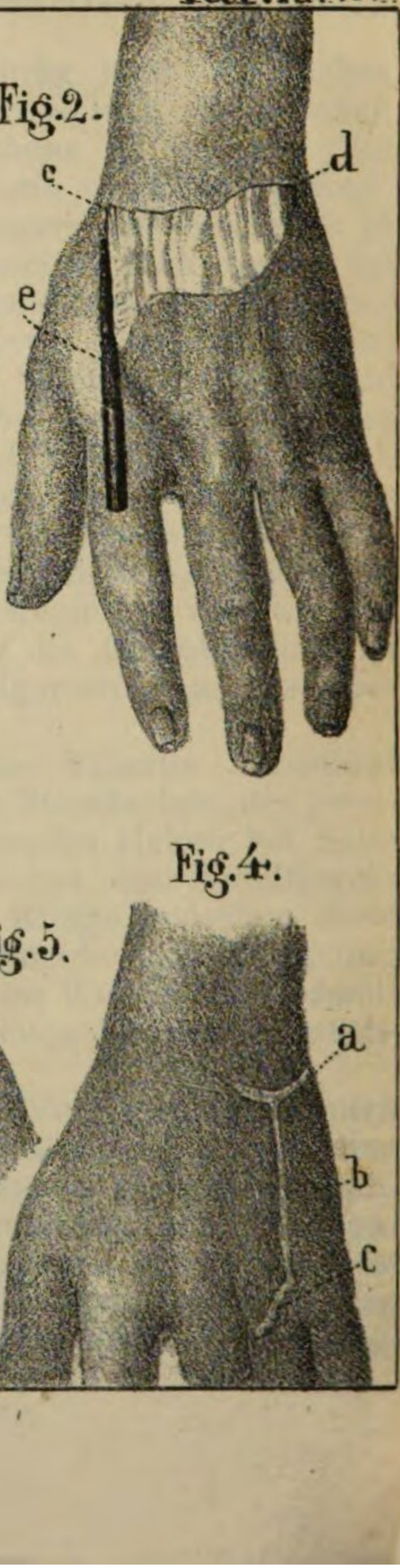

Fig.3.

Fig.4.

Fig.5.

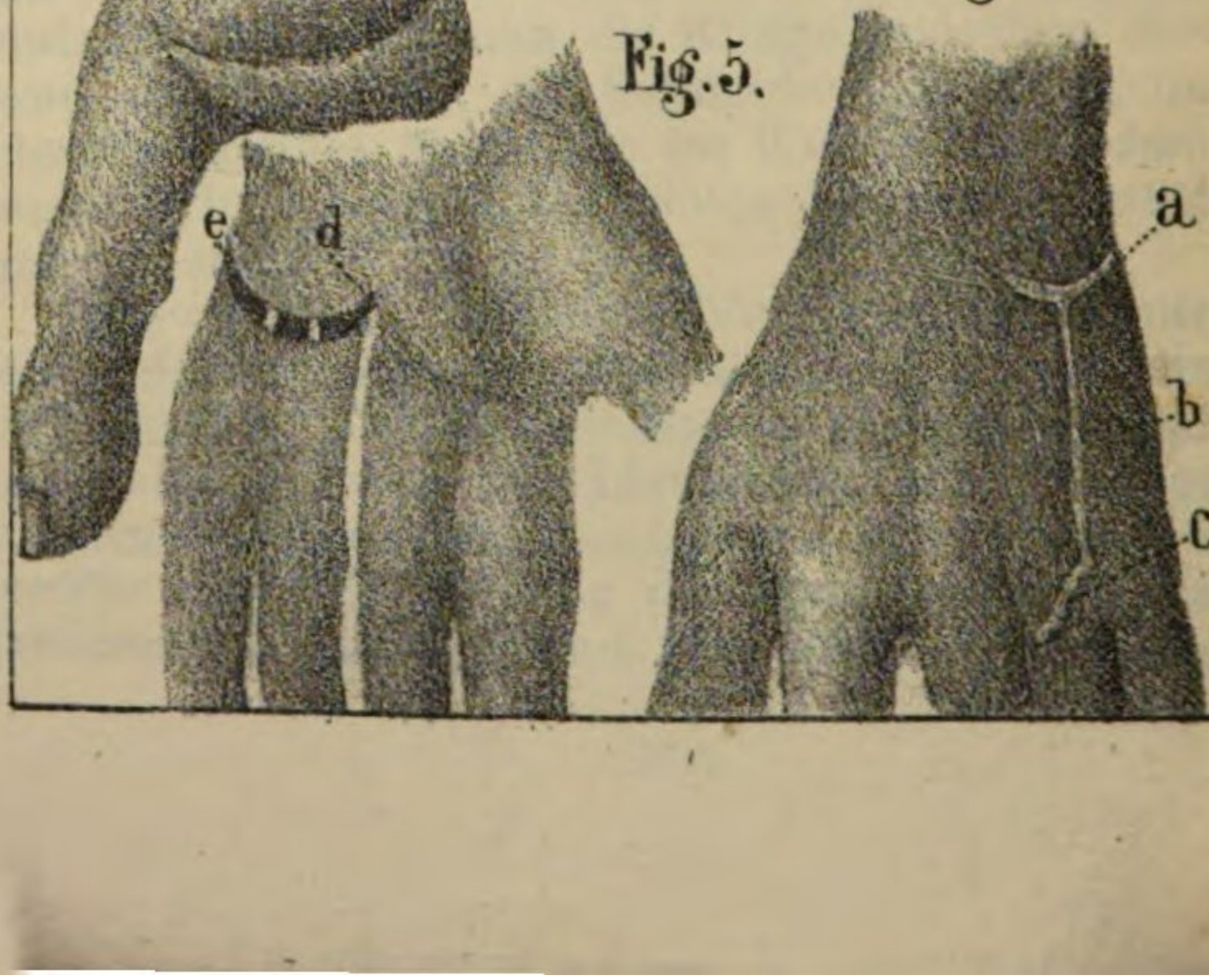

flucht, wenn die Amputation in der Continuität nicht ausgeführt werden kann. Von allen Methoden gefällt uns die letztere am meisten, weil sie eine genaue Vereinigung zulässt und dabei die vola manus unverletzt bleibt; das Resultat ist fast das nämliche, wie bei der Ovalärmethode, die hier, wie bei den übrigen Mittelhandknochen, vorgenommen wird.

Exarticulation der vier letzten Mittelhandknochen.
Taf. XXIX. Fig. 1, 2 und 3.

Verfahren nach Lisfranc. *Linke Hand.* — Die Hand wird in Pronation von der Linken des Operateurs gehalten. Letzterer macht, das Messer in der zweiten Position haltend, einen nach unten etwas convexen Querschnitt, dessen Endpunkte die zwei äussersten Gelenke berühren, auf welche er den Daumen und Zeigefinger gesetzt hat.

Taf. XXIX. Fig. 1. Verfahren Lisfranc's bei der Exarticulation der vier letzten Mittelhandknochen. — a, b, Endpunkte des Schnittes, welcher den Volarlappen, f, umschreibt.

Fig. 2. Dasselbe Verfahren. — c, d, Oberer Wundrand nach dem Dorsalschnitte. e, Bistouri, welches im Winkel des ersten Zwischenknochenraumes eindringt.

Fig. 3. Resultat der vorigen Operation, nach Anlegung des Volar- und Dorsallappens.

Fig. 4. Exarticulation des vierten und fünften Mittelhandknochens. Verfahren Lisfranc's. — a, Querschnitt, im Niveau des Gelenkes. b, Schnitt, der den Dorsallappen begrenzt. c, Der über den Rücken des Mittelhandgelenkes des vierten Fingers geführte Schnitt.

Fig. 5. Dasselbe Verfahren. — Hand von der Volarseite gesehen. Der dritte Zwischenknochenraum ist seiner ganzen Länge nach getrennt. e, d, der nach unten convexe Schnitt, welcher den Volarlappen umgrenzt.

Dieser Schnitt wird mehr oder weniger tief unten angebracht, je nachdem man einen *Dorsallappen* erhalten will oder nicht. Der Operateur lässt das Messer im Radialwinkel des Schnitts eindringen, so dass die Spitze auf der Volarseite herauskommt und durchschneidet die Weichtheile, von oben nach unten, indem er dicht am zweiten Mittelhandknochen bis zur Commissur herabgeht. Man erhält dasselbe Resultat auch, wenn man vom Rande der Commissur bis in den Winkel des Zwischenknochenraumes vordringt. Hierauf wird die Hand supinirt und der Chirurg macht einen nach unten convexen Schnitt, der die beiden Endpunkte des Dorsalschnittes verbindet. Er umschreibt so einen mehr oder weniger langen *Volarlappen*. Erst nachdem man diesen Lappen abpräparirt und zurückgeschlagen hat, wird das Mittelhandgelenk geöffnet.

Exarticulation der fünf Mittelhandknochen.

Anatomie. — Das Mittelhandgelenk wird von vier Handwurzel- und fünf Mittelhandknochen gebildet. Von den ersteren nehmen daran Theil: 1) das os hamatum, mit zwei kleinen Gelenkflächen für den vierten und fünften Mittelhandknochen; 2) das os capitatum, mit einer Gelenkfläche für den dritten Mittelhandknochen, und mit zwei kleinen Flächen den vierten und zweiten berührend; 3) das os multangulum minus, von einem Winkel des zweiten Mittelhandknochens aufgenommen; 4) das os multangulum majus, für den ersten Mittelhandknochen bestimmt, und mit einer kleinen seitlichen Gelenkfläche für den zweiten versehen. Von den Mittelhandknochen be-

theiligen sich der fünfte, dritte und erste, jeder nur mit einem Handwurzelknochen sich verbindend; der zweite mit dreien, der vierte mit zweien. Der zweite und dritte haben eine gemeinschaftliche und von den übrigen getrennte Synovialkapsel. Wenn man von dem tuberculum des dritten und den zwei Punkten des zweiten auf der Dorsalfläche absieht, so beschreibt die betreffende Gelenklinie, sowohl auf der Dorsal- als auf der Volarseite, einen leichten abwärts concaven Bogen. Um diese Gelenklinie aufzufinden genügt es, die Articulation des fünften und ersten Mittelhandknochens, auf die bereits angegebene Weise, zu bestimmen, oder von innen nach aussen eine transversale Linie, vom Gelenk des fünften aus, zu ziehen; diese Linie trifft auf einen 4‴ unter dem Gelenke des ersten gelegenen Punkt.

Roser schreibt: „Bemerkenswerth ist, dass die Metacarpal-Gelenkhöhlen der vier Finger mit einander frei communiciren, so dass also bei Exarticulation eines Fingers die ganze Gelenkhöhle geöffnet wird. Selbst die Gelenkzwischenräume, welche der Länge nach zwischen den einzelnen Metacarpalknochen, z. B. zwischen os capitatum und hamatum hin verlaufen, communiciren mit dem Metacarpalgelenk, und zwischen dem os multangulum minus und majus durch communicirt die Metacarpal-Gelenkhöhle der vier Finger mit der des mittleren Carpalgelenks.“

Operation. Verfahren Lisfranc's. *Rechte Hand.* — Hand pronirt; der Chirurg macht vom Gelenk des fünften Mittelhandknochens bis zu dem des ersten einen nach unten convexen Schnitt. In der Mitte ist der Schnitt 4‴ vom Gelenk entfernt. Ein Assistent zieht die Haut nach der Hand zu und der Operateur durchschneidet, im Niveau des Gelenkes, die Strecksehnen. Das Messer

wird von links nach rechts über das Gelenk hingeführt; hierauf beginnt der Operateur (bei herabgedrückter Hand, um die Gelenkflächen von einander zu entfernen) die Exarticulation, bringt sein Instrument unter die Mittelhandknochen, und schneidet einen 1—1½'' langen *Volarlappen*.

Man kann den fünften und vierten oder auch den dritten, vierten und fünften Mittelhandknochen zusammen nach dem Verfahren exarticuliren, welches LISFRANC für die Amputation dieser Knochen (in der Continuität) angegeben hat. (S. Amputation der Mittelhandknochen). Man bildet zwei seitliche Dorsallappen, sobald der dritte mit dem vierten entfernt werden soll.

Alle diese partiellen Exarticulationen sind schwerer, als die Exarticulation der Hand; doch müssten dieselben, fürchtete man nicht die Entzündung der Synovialhäute, immer der Auslösung der Hand wegen des bedeutenden Vortheils vorgezogen werden, welchen der Kranke von den erhaltenen Theilen ziehen kann. Uebrigens sind sie auch schon von verschiedenen Wundärzten mit gutem Erfolge angewendet worden. —

Exarticulation der Hand.
Taf. XXI und XXV.

Das Handgelenk besteht aus dem radius nebst einem dreieckigen Zwischenknorpel, ferner aus der ersten Reihe der Handwurzelknochen, dem os naviculare, lunare und triquetrum. Die Gelenkfläche dieser drei verbundenen Knochen, wird oben durch eine halbmondförmige Linie (mit nach abwärts sehender Concavität) begrenzt. Dem ent-

sprechen in ihrer Richtung die Gelenkflächen von radius und ulna. Ausserdem springen der vordere und hintere Rand des radius hervor und bilden eine Rinne zur Aufnahme des Carpus, so dass dieser die Bewegungen der Beugung, Strekkung, Adduction und Abduction vornehmen kann. Der dreieckige Zwischenknorpel setzt sich zwischen die ulna und den Carpus fort und wird durch ein sehr bewegliches Ligament, lig. subcruentum, an den proc. styloid. ulnae angeheftet. Die Befestigung der ulna an den Carpus (durch das lig. lateral. intern.) ist so schlaff, dass die Hand an ihren Drehungen bei der Pro- und Supination nicht gehindert wird. Wenn die Entfernung der beiden proc. styloid. $1^1/_3$'' (4 centim.) beträgt, so kommen hiervon 1'' 2''' ($3^1/_2$ centim.) auf die Gelenkfläche des radius, welche an Grösse der Fläche des os naviculare und lunatum entspricht. Schnitte man den proc. styloid. radii an der Basis und zugleich die Spitze des proc. styl. uln. ab, so würde das Gelenk transversal sein. Zur Sicherung desselben dienen zwei Seitenligamente, und ein oberes und unteres Ligament; ferner die vielen Sehnen, welche sämmtlich durch aponeurotische Scheiden theils am radius (auf der Rückseite), theils an den Handwurzelknochen (ligam. volare) befestigt sind.

An der Basis des Daumen- und kleinen Fingerballens zieht sich eine transversale Volarfalte hin. $^1/_2$'' darüber liegt das Centrum des Handgelenkes.

Der Carpus bietet auf der Volarseite drei Höcker dar, zwei nach innen (übereinander), der erste vom os pisiforme, der zweite vom hamatum ge-

bildet; der dritte, nach aussen, wird vom os naviculare mit dem multangul. maj. gebildet. Man muss darauf Rücksicht nehmen, weil sie der Bildung eines gleichmässig dicken Volarlappens, von unten nach oben, hindernd in den Weg treten.

Eine gerade, von einem unmittelbar unter dem proc. styloid. radii gelegenen Punkte aus über den Kopf der ulna gezogene Linie durchläuft die äussere Seite des Gelenkes in einer Strecke von 10‴ (2½ centim.).

Man braucht dann nur noch das Messer zu neigen, um den Vorsprung des proc. styl. ulnae zu vermeiden, und das Gelenk ist vollkommen getrennt. Ausserdem lässt sich der Sitz und die Richtung der Gelenklinie noch auf folgende Weise bestimmen: Man sucht das hervorstehende tubercul. des dritten Mittelhandknochens, misst die Entfernung desselben vom äussern Rande des os multang. maj. und verrückt das erhaltene Mass, mittelst eines Fadens oder der zwei Blätter einer Scheere, um das als Centrum genommene tubercul. gegen die Achse des Gliedes; so erhält man den radius einer Curve, welche durch das Handgelenk geht. Häufig kommt es vor, dass die Synovialkapsel mit der des Radio-Ulnargelenkes und mit denen der Handwurzelgelenke communicirt.

Operation. — 1) *Zirkelschnitt.* Taf. XXX Fig. 1. Ein Assistent comprimirt die art. brachialis, ein anderer zieht die Haut stark von unten nach oben; die Hand befindet sich in halber Pronation. Der Operateur umfasst die Handwurzelknochen und sucht die Vorsprünge des Ulnarkopfes und os

Fig. 1

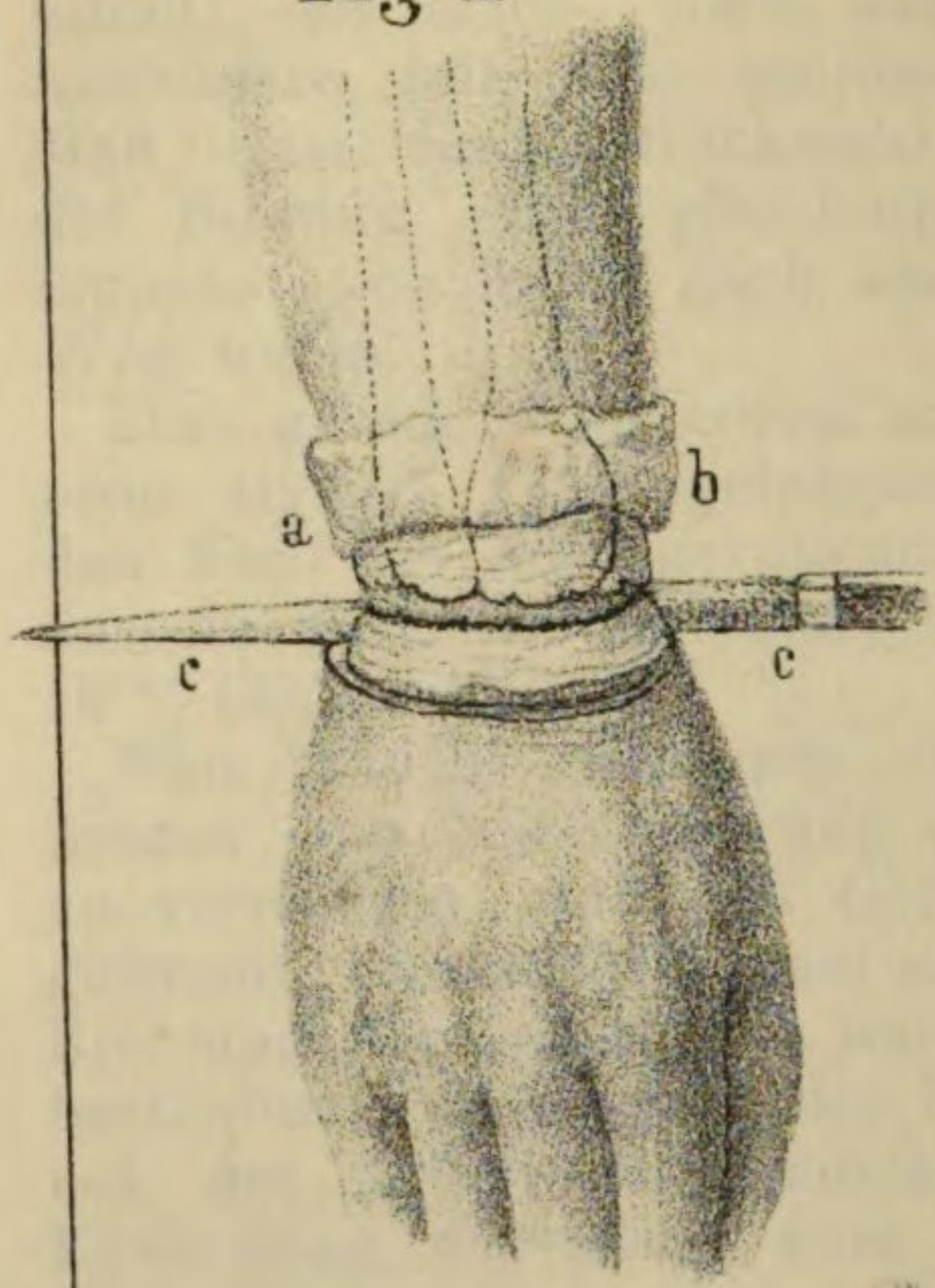

Fig 3

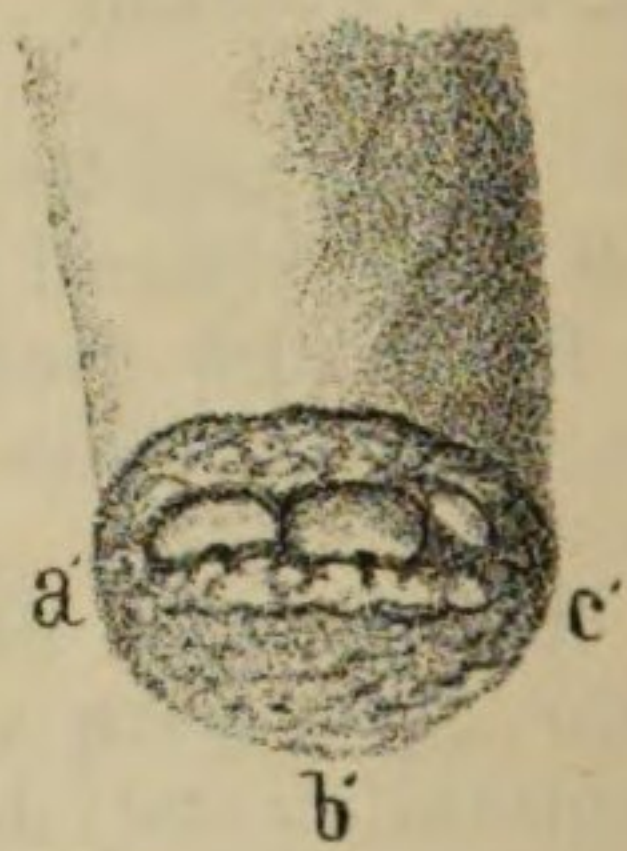

Fig 2.

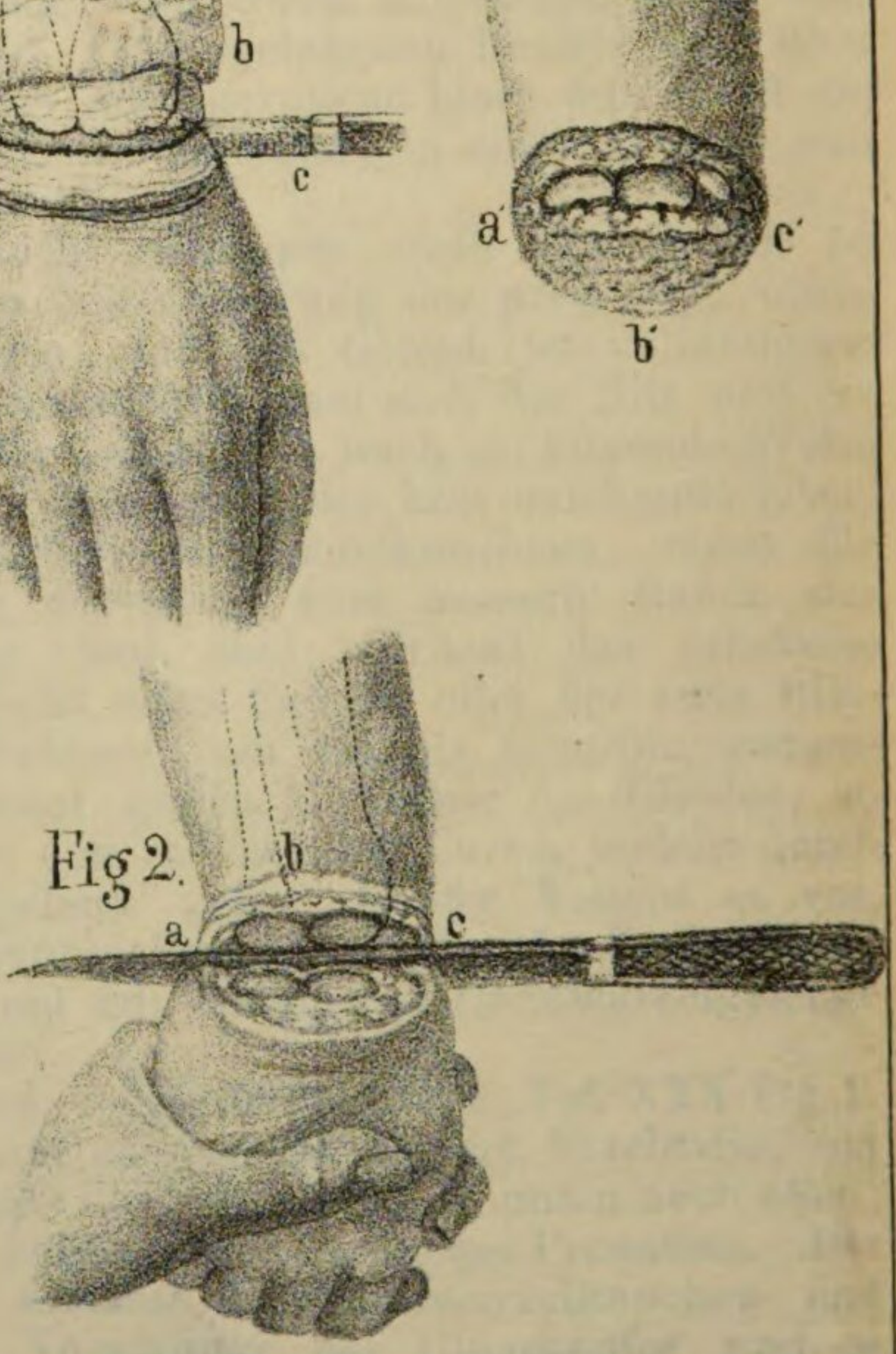

pisiforme auf. Dann macht er um das Glied einen Zirkelschnitt, der unmittelbar unter dem os pisiforme, 1'' unter dem Ulnarkopfe und ungefähr 2''' unter der Volarfalte hingeht. Dieser erste Schnitt trifft nur die Tegumente. Nun wird die Hand pronirt, gebeugt und das hemmende, subcutane Gewebe der Dorsalfläche so weit getrennt, dass die Haut bis zum Handgelenk zurückgebracht werden kann. Es werden nun die Strecksehnen und die hintern fibrösen Partien durchschnitten, ohne dass man vor der Trennung der Seitenligamente einen Versuch macht in's Gelenk zu dringen. Dann bringt man das Messer mit voller Klinge unter den Carpus, erhebt die Hand, bringt sie in halbe Pronation und löst, indem man das Instrument gegen sich hinzieht, die palmären Weichtheile. Man muss sich sehr in Acht nehmen, dass man nicht an den Knochenvorsprüngen die Haut durchlöchert oder sie zu dünn schneidet.

Statt der angegebenen Weise, kann man auch anfangs die Haut vorn und hinten umschlagen und das Gelenk entweder von hinten nach vorn oder von einer Seite zur andern durchdringen.

2) *Lappenschnitt. Altes Verfahren.* — Nach

Taf. XXX. Fig. 1. Zirkelschnitt bei der Exarticulation der Hand. — ab, Aufgestreifelte Hautmanschette; cc, das Messer trennt die das Gelenk bedeckenden Sehnen.

Fig. 2. Bildung eines Volarlappens nach Denonvilliers. abc, Halbkreisförmiger Dorsalschnitt. Das Messer schneidet den Volarlappen.

Fig. 3. Wunde und Stumpf. abc, Form des erhaltenen Volarlappens.

Fixirung der Hand und Compression der Arterien des Vorderarmes durch einen Assistenten, nimmt der Chirurg die halb pronirte und gebeugte Hand, setzt den Daumen und Zeigefinger auf den proc. styloid. radii und ulnae und macht einen nach unten convexen Schnitt über die Dorsalfläche, dessen Enden die beiden process. berühren. Die Mitte des Schnittes ist $^1/_2$'', wenn man einen *kleinen Dorsallappen* erhalten, und 4''' (7 millim.) vom Gelenk entfernt, wenn man *nur einen Volarlappen* bilden will. Der Lappen wird zurückgeschlagen; anstatt das Gelenk allmälig in der Mitte und an den Seiten zu öffnen, schlägt LISFRANC vor, den proc. styloid. an dem Punkte wo der Schnitt endete, genau zu fixiren, unterhalb desselben den hinteren Theil des nach dem Gelenkbogen gerichteten Messers aufzusetzen, das Heft, indem man die Schneide im Verlaufe der Gelenklinie niederdrückt, zu erheben, ohne in das Gelenk eindringen zu wollen. Man kann so, ohne Unterbrechung, die Durchschneidung der Weichtheile vollenden und von links nach rechts, also in der entgegengesetzten Richtung des vorhergehenden Verfahrens, zurückkommen. Sobald das Gelenk weit geöffnet ist, bringt der Operateur das Messer mit voller Klinge unter den Carpus, führt es von oben nach unten, vermeidet das os navicul., multang. maj. und pisiform., und schneidet, indem er die Finger des Kranken erhebt, einen zwei Querfinger breiten Volarlappen.

LANGENBECK, später GOURAUD, MAINGAULT, DUPUYTREN und DIEFFENBACH bildeten gewöhnlich nur einen Volarlappen.

DENONVILLIERS (Taf. XXX Fig. 2 und 3.) macht einen halbkreisförmigen Dorsalschnitt mit nach unten gerichteter Concavität. Ein zweiter, ebenfalls in der Gelenklinie geführter Schnitt trennt alle Strecksehnen und das hintere Ligament. Dann nimmt man die Seitenligamente in Angriff, und verfährt, wie bereits angegeben. Sind die Sehnen zu lang, so werden sie abgeschnitten.

Den doppelten (halbmondförmigen) Lappenschnitt führten aus: v. WALTHER, BOYER, VELPEAU, CLOQUET, DUPUYTREN und LISFRANC.

Letzterer schlug auch vor, den Volarlappen durch Einstechen an der Volarseite der zwischen Pronation und Supination gehaltenen Hand zu bilden, dann bei Pronation der Hand den halbmondförmigen Dorsallappen durch Einschneiden zu gewinnen und zuletzt die Gelenkbänder zu trennen. Dieses Verfahren ist zu verwerfen.

Beurtheilung. Der Zirkelschnitt ist, wenn man die Volartegumente vor Oeffnung des Gelenkes durchschneiden und abpräpariren will, zu langwierig. Das alte Verfahren ist leicht und die von LISFRANC angegebene Modification wohl schwerlich von reellem Werthe. Kann der Zirkelschnitt angewendet werden, so gebührt ihm der Vorzug, wenn man die Lösung der Volartegumente für den letzten Operationsact aufspart.

Was den Verband betrifft, so besteht er, nach Vereinigung der Tegumente durch Heftpflasterstreifen, in einem mit Cerat bestrichenen und mit Löchern versehenen Stück Leinwand, länglichen Compressen und einer Binde.

Exarticulation des Vorderarmes.

Taf. XXXI.

Das Ginglymusgelenk des Ellbogens wird einestheils vom unteren Ende des humerus, anderentheils von ulna und radius gebildet. Der letztere Knochen geht, so zu sagen, eine supplementäre Gelenkverbindung ein, welche für besondere Bewegungen, für die Supination und Pronation der Hand, bestimmt ist. Das untere Ende des humerus ist der Quere nach abgeplattet und läuft in eine walzenförmige Anschwellung aus, auf deren Mitte sich, von vorn nach hinten, eine Rinne hinzieht, welche durch eine dünne Knochenlamelle unterbrochen wird. Diese Walze (trochlea) beträgt im Querdurchmesser 1'' 8''' (5 centim.); an der Innenseite wird die Rinne durch eine Randleiste begrenzt, die 4''' nach unten hervorspringt; nach aussen ist sie von der fast kugelförmigen Gelenkfläche (rotula), durch einen Vorsprung und eine Gelenkfurche getrennt. Eine längs des inneren Oberarmknochenrandes herabsteigende und bis unter das Gelenk gezogene Linie würde über die crista hingehen, welche die innere Grenze der trochlea bildet, und vom Oberarmknochen den 8''' (2 centim.) hervorragenden condylus intern. abschneiden. Eine dem äusseren Rande des Oberarmknochens parallel laufende Linie würde auf die Furche zwischen trochlea und rotula fallen. Der condylus extern. ist platter und weniger hervorragend als der intern., weil sein unterer Rand mit der rotula verschmilzt. Hinten und vorn befinden sich zwei Vertiefungen, die hintere für das olecranon, die vordere für den proc. coronoid.

uln. bestimmt. Die ulna hat am oberen Ende die Gestalt eines Hakens; derselbe nimmt in seiner Concavität die trochlea auf. Der proc. coronoideus läuft in einen Winkel aus, dessen Spitze dem tiefsten Theile der Humeralrinne entspricht, und dessen innere Seite die Gelenklinie bezeichnet. Das olecranon, von der fossa posterior aufgenommen, leistet trefflichen Widerstand gegen eine forçirte Extension und giebt zugleich einen Hebelarm für die Insertion des m. triceps ab. Die Innenseite des Gelenkes liegt 1'' vom höchsten Punkte des condyl. intern. entfernt. Wenn man von erwähntem Punkte aus eine transversale Linie, perpendikulär der Achse des Armes, zieht, so geht sie $6^1/_2$''' (13 millim.) oberhalb der Humero-Radialverbindung hin. Eine andere $1^1/_2$'' ($4^1/_2$ centim.) lange, schräge Linie, die, vom höchsten Punkte des condyl. intern. ausgehend, vorn mit der Achse des humerus zusammentrifft, endet am Gipfelpunkte des process. coronoid. Das olecranon ist ebenso lang (1''), als die Entfernung des condyl. intern. vom Gelenk (an der innern Seite) austrägt.

Das Ellbogengelenk wird befestigt: 1) durch ein ligament. ext., das sich vom condyl. ext. nach dem lig. annulare erstreckt, mit dem es verschmilzt; 2) durch ein lig. intern., welches sich unten und hinten am condyl. int. ansetzt und sich abwärts theilt, um mit einer vorderen Portion zum inneren Rande des proc. coronoideus und mit einer hinteren Portion zum inneren Rande des olecranon zu gehen; 3) durch ein dünnes lig. antic., welches das ganze Gelenk bedeckt, und sich oben über der fossa anter. und unten

am proc. coronoid. und an das lig. annular inserirt. Alle diese Ligamente hängen mit der Synovialkapsel zusammen, welche mit der des Radio-Ulnargelenkes communicirt. Um die Gelenklinie zu finden, muss man längs des Oberarmknochens herabgehen und an den beiden Tuberositäten anhalten; der proc. ext. ist 8‴ (2 centim.) der proc. int. 1″ (3 centim.) vom Gelenk entfernt. Folglich läuft das Gelenk in schräger Richtung von oben nach unten und von innen nach aussen; und wenn man einen vorderen Lappen bilden will, muss sich die Basis desselben bis an eine 1″ unter dem condyl. int. liegende Ebene erstrecken. —

1) *Operation. Zirkelschnitt. Verfahren nach* Cornuau. Der Vorderarm ist gestreckt und supinirt; der Operateur, an der äusseren Seite stehend, macht, 2″ unter dem Gelenk, einen Kreisschnitt durch die Haut und lässt sie vom Assistenten zurückziehen; durchschneidet, im Niveau der zurückgezogenen Haut, die Muskeln bis auf den Knochen; dringt in das Gelenk ein, indem er die seitlichen Ligamente und das vordere trennt; luxirt den Vorderarm und durchschneidet die

---

Taf. XXXI. Fig. 1. A. Unteres Ende des os humeri. B. Oberes Ende des radius und, C, der ulna.

Fig. 2. A. Unteres Ende des os humeri. b, olecranon; c, processus coronoideus ulnae.

Fig. 3. a, condylus externus. b, condylus internus. cde, Gelenklinie.

Fig. 4. Lappenschnitt. — abc, Form des vordern Lappens.

Fig. 5. abfc, Aufgehobener Vorderlappen. d, Humero-Radialgelenk geöffnet. e, Ligamentum anticum im Niveau des Humero-Ulnargelenkes noch nicht getrennt.

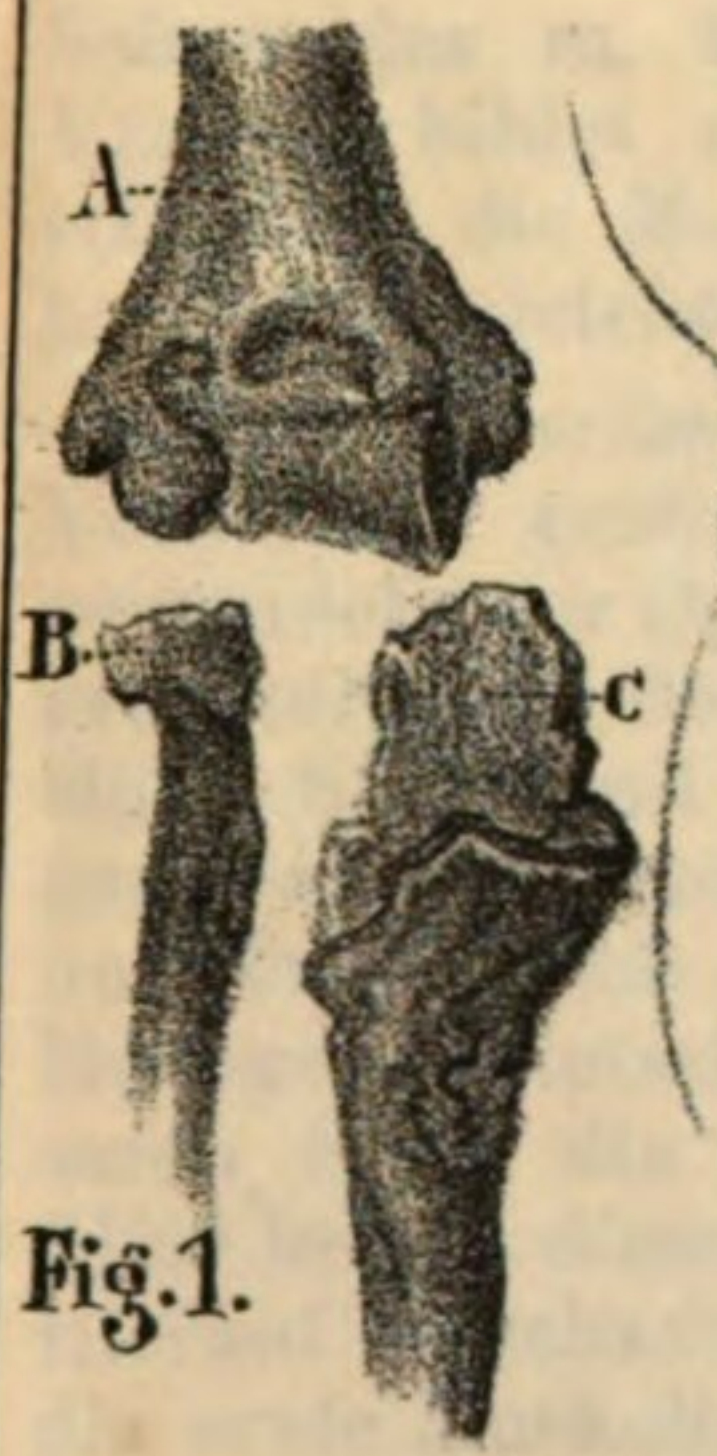

Fig. 1.

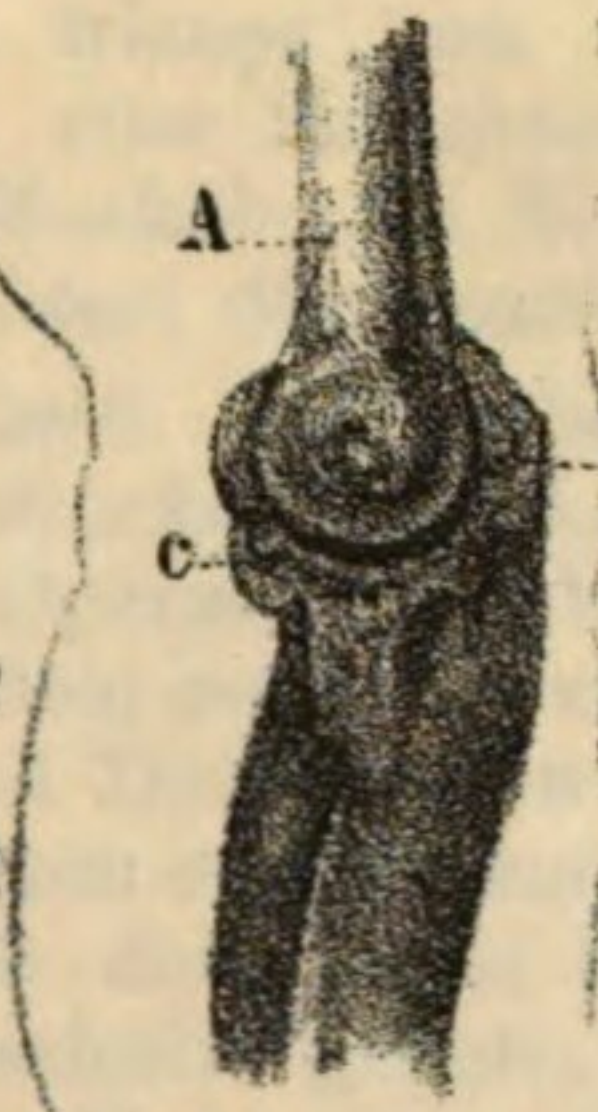

Fig. 2.

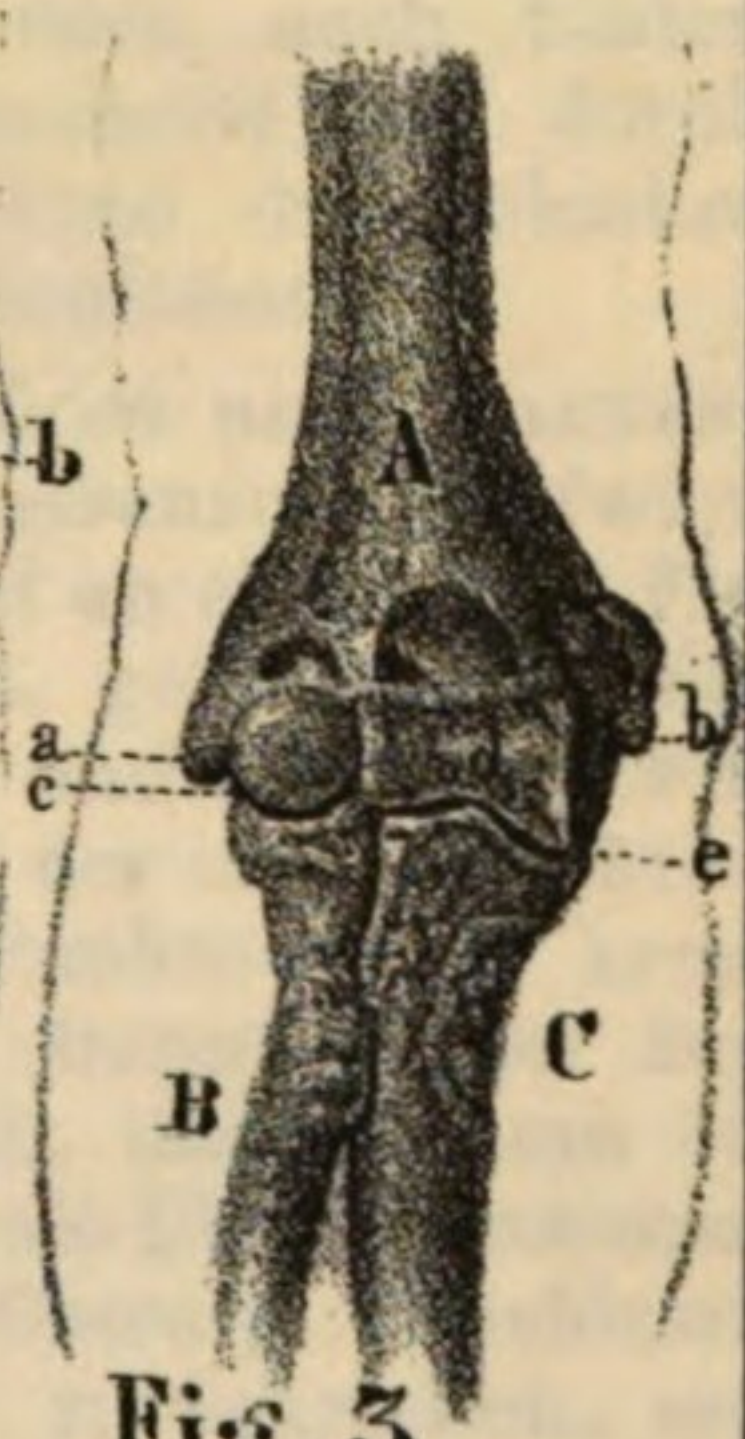

Fig. 3.

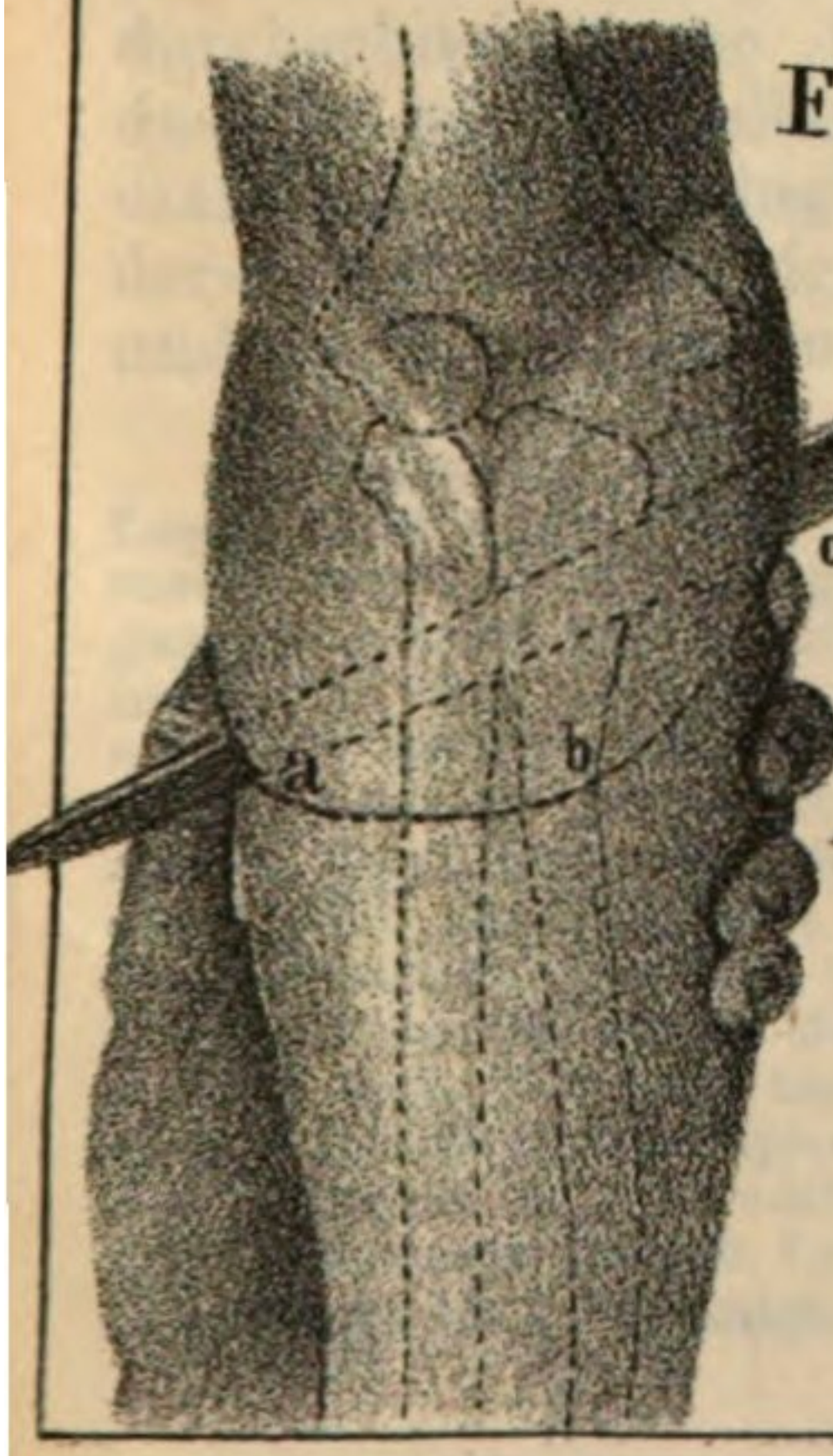

Fig. 4.

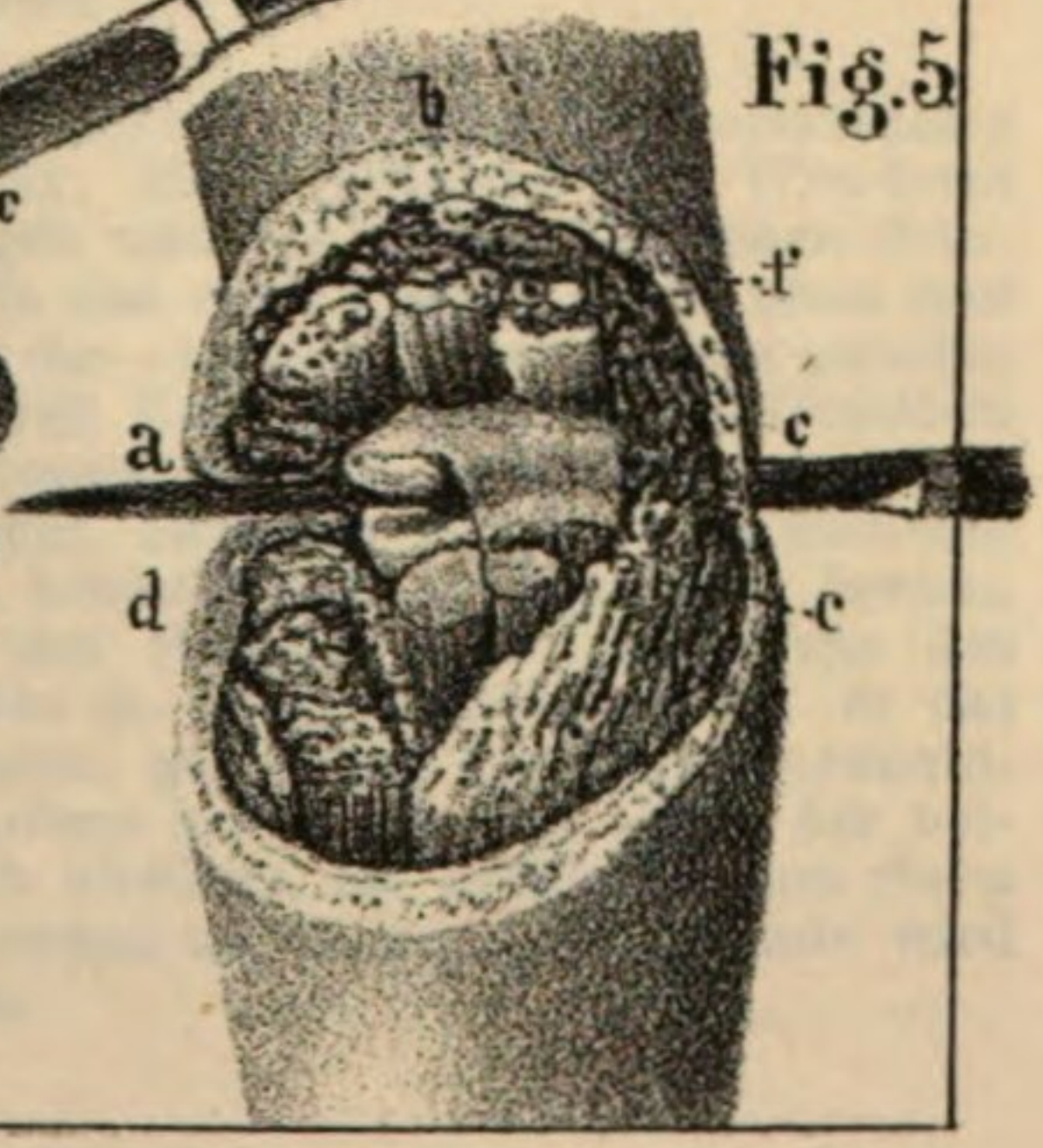

Fig. 5

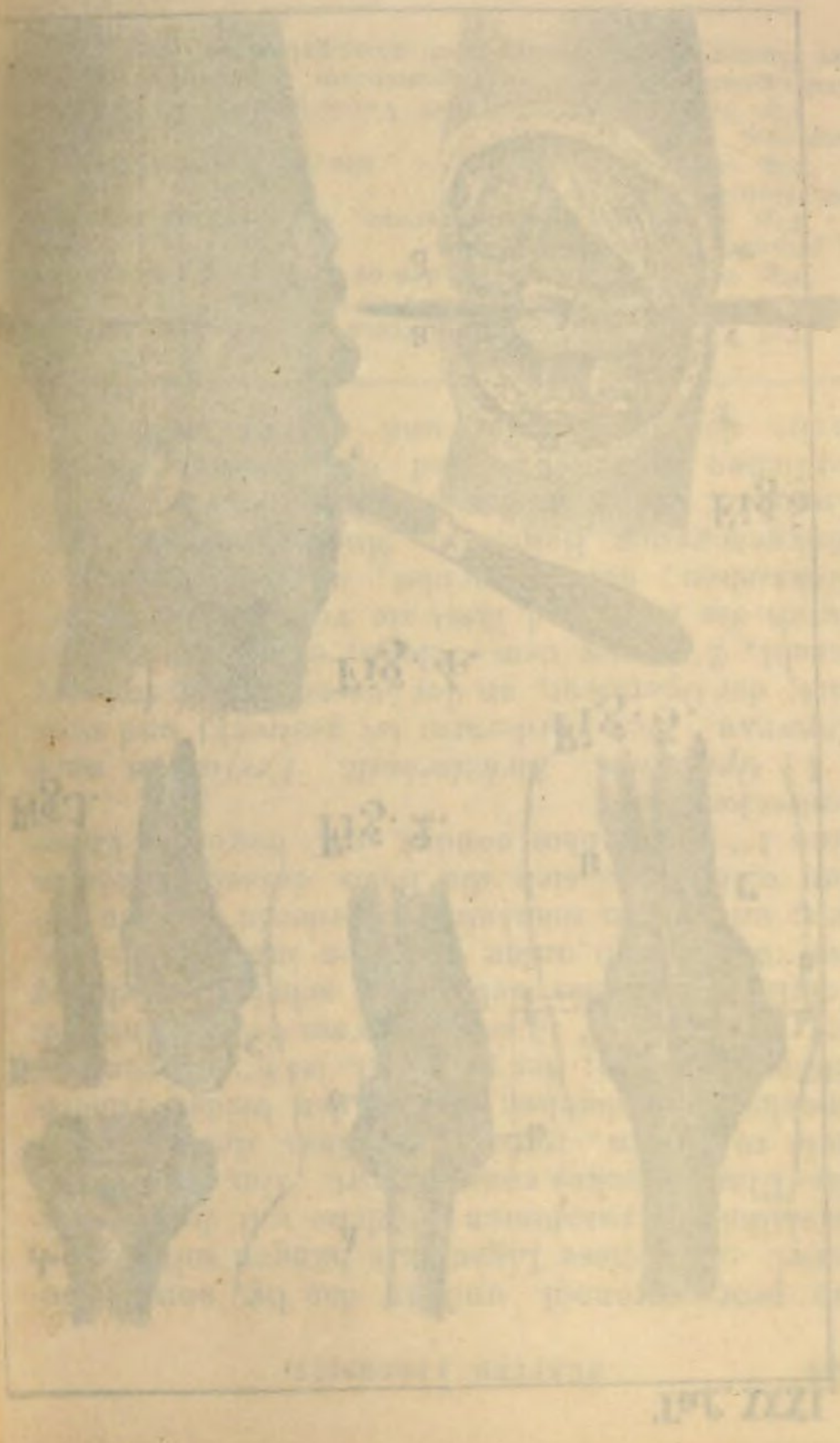

Sehne des m. triceps von vorn nach hinten. VELPEAU bildet eine Hautmanschette und durchschneidet die Muskeln im Niveau des Gelenkes. Letzteres erleichtert die Exarticulation.

2) *Ovalärschnitt.* — *Verfahren nach* BAUDENS. Vorderarm gestreckt, die Aussenseite aufwärts gewendet; der Operateur macht an einem fünf Finger breit über dem condyl. ext. gelegenen Punkte einen Strich mit Tinte; einen anderen, zwei Finger breit über dem ersten, auf der inneren Fläche, und lässt durch diese zwei Punkte einen kreisförmigen Hautschnitt gehen; trennt an der äusseren Seite die Haut so weit, dass sie um das Glied herum dieselbe transversale Ebene einnimmt. Hierauf durchschneidet der Chirurg kreisförmig die erste Muskellage, lässt sie zurückziehen, und durchschneidet die tieferen Muskeln dergestalt, dass er mit demselben Zuge in das Humero-Radial-Gelenk eindringt; endlich trennt er das vordere und innere Ligament, luxirt den Knochen und sägt das olecranon ab.

Verfahren nach Textor. — Arm in horizontaler Lage, Vorderarm gestreckt, Hand pronirt; der Wundarzt macht einen etwa 4" langen und bis auf den Knochen dringenden Schnitt vom Kopfe des radius schief nach oben und innen bis über die Spitze des olecranon, dann einen zweiten an der Ulnarseite am oberen Ende der ulna bis zu derselben Höhe. Den so umschriebenen Lappen präparirt er bis zu seiner Basis zurück, dringt zwischen radius und humerus ein, geht am olecranon hinauf und um dasselbe herum, durchschneidet während des Beugens und Supinirens des Vorderarmes die Sehne des m. triceps. Nun richtet er das Messer nach vorn und unten, geht über den proc. coronoid. ulnae und über das capitulum radii weg und längs der beiden Knochen so weit nach abwärts, als nöthig ist, um einen drei Querfinger langen Lappen zu bilden. Die Wunde wird der Länge nach vereinigt.

3) *Lappenschnitt. — Verfahren nach* DUPUYTREN. Vorderarm supinirt und $^1/_3$ gebeugt; der Chirurg, an der inneren Seite des Gliedes stehend, bestimmt den Sitz des Gelenkes, hebt mit dem Daumen und Zeigefinger die Tegumente in die Höhe und sticht durch die Weichtheile, von innen nach aussen, ein zweischneidiges Messer. Das Messer dringt im Niveau des Gelenkes, d. h. 1'' vom condyl. intern., ein, umgeht den proc. coronoid., so nahe als möglich an der vordern Seite der Knochen hin, und kommt am diametral entgegengesetzten Púnkte wieder hervor. Hierauf schneidet der Chirurg, von oben nach unten, einen 2'' 8''' (8 centim.) langen Vorderlappen.

LISFRANC giebt die Nothwendigkeit, den Vorderarm zu beugen und die Tegumente zu erheben, nicht zu. Der Daumen und Zeigefinger dienen zur Fixirung der beiden Gelenkseiten, vor und nach der Lappenbildung.

Zweiter Act. Der Operateur führt das Messer unter das Glied, bringt die Spitze, indem er den Vorderarm beugt, in die Humero-Radialverbindung, trennt dieselbe, und geht mit einem Hautschnitte um die hintere und untere Fläche des olecranon bis zur Innenseite des Gelenkes. Hierauf zieht er einen abwärts concaven Schnitt längs des proc. coronoid. hin; die ulna wird halb luxirt. In diesem Momente sägte DUPUYTREN, mittelst einer kleinen Säge, das olecranon ab oder nahm es mit hinweg (ohne einen besondern Werth auf das eine oder andere Verfahren zu legen). Wenn man dasselbe mit entfernt, müssen die Ligamente

und die Sehne des m. triceps durchschnitten werden.

Verfahren nach Textor. Er stösst bei gestrecktem Arme das Messer am condyl. ext. ein und am cond. int. wieder heraus, zieht es 3" abwärts und bildet den Volarlappen. Dann schneidet er $1^1/_2$" unter der Basis des Lappens in einem halben Kreisschnitt die Theile an der Dorsalseite durch, löst sie aufwärts ab und trennt das äussere Seitenband, um von hier aus das Gelenk zu durchschneiden.

Beurtheilung. Alle diese Methoden reduciren sich auf den Lappen- und Zirkelschnitt. Der erste ist leicht auszuführen, giebt einen zur Deckung hinreichenden Lappen, und erleichtert den Abfluss des Eiters. Der zweite liefert eine dünne, weniger ausreichende Hautdecke; die Exarticulation ist dabei langwieriger und schwerer. So sehr auch überhaupt diese Operation in der Theorie, nach dem Grundsatze, welcher uns die Erhaltung aller gesunden Theile zur Pflicht macht, angezeigt sein mag, so scheint sie doch dem Kranken mehr Gefahr zu bringen, als die Amputation des Oberarmes im untern Theile. Das zurückgelassene olecranon dient mit Vortheil zur Ausfüllung der fossa posterior. Die Operation ist mehrmals von Dupuytren mit gutem Erfolge ausgeführt worden.

Verband. — Man unterbindet die art. brachial., oder die ulnar. und radial., vereinigt die Wunde transversal mit Heftpflasterstreifen, legt ein gefenstertes Leinwandstück, Charpie und Compressen auf und befestigt dies Alles durch den Mayor'schen Verband oder durch eine Binde.

Exarticulation des Oberarmes.

Taf. XXXII, XXXIII, XXXIV, XXXV, XXXVI.

Anatomie. Der runde Oberarmkopf ruht auf der cavitas glenoidalis, welche zu seicht und klein ist, um ihn aufnehmen zu können; er ragt deshalb, noch durch seine Tuberositäten vergrössert, über dieselbe auf allen Seiten hinaus und wird durch Muskeln fixirt, die vom Schulterblatt kommen und sich um ihn herum ansetzen. Eine dünne, sackförmige fibröse Kapsel, vorn am stärksten und von der Sehne des m. biceps durchbrochen, umfasst oben den Rand der fossa glenoidalis scapulae, unten das collum anatomicum humeri. Diese Kapsel wird vorn durch die Sehne des m. subscapularis, oben und hinten durch den supraspinatus, infraspinatus und teres minor verstärkt, deren Sehnen mit dem Gewebe derselben verschmelzen.

Oben bilden der proc. coracoideus und das acromion, verbunden durch das lig. coraco-acromiale, eine Art von Dach über das Gelenk. An der unteren Fläche dieses Daches adhärirt ein fibröses Zellgewebe, das sich mit der Kapsel verbindet und dieselbe festhält. Endlich entspringt von der Wurzel des proc. coracoid. ein accessorisches Ligament, welches sich an die Kapsel ansetzt und auch den Namen lig. coracoideo-capsulare erhalten hat. Roser erklärt dasselbe für die stärkste Faserpartie des Kapselbandes. Wenn man den m. deltoideus, dann die fibrösen Adhäsionen durchschneidet, so steigt der Kopf 8‴ (2 centim.) herab, und wenn man von innen nach aussen die verschiedenen Sehnen, jenes

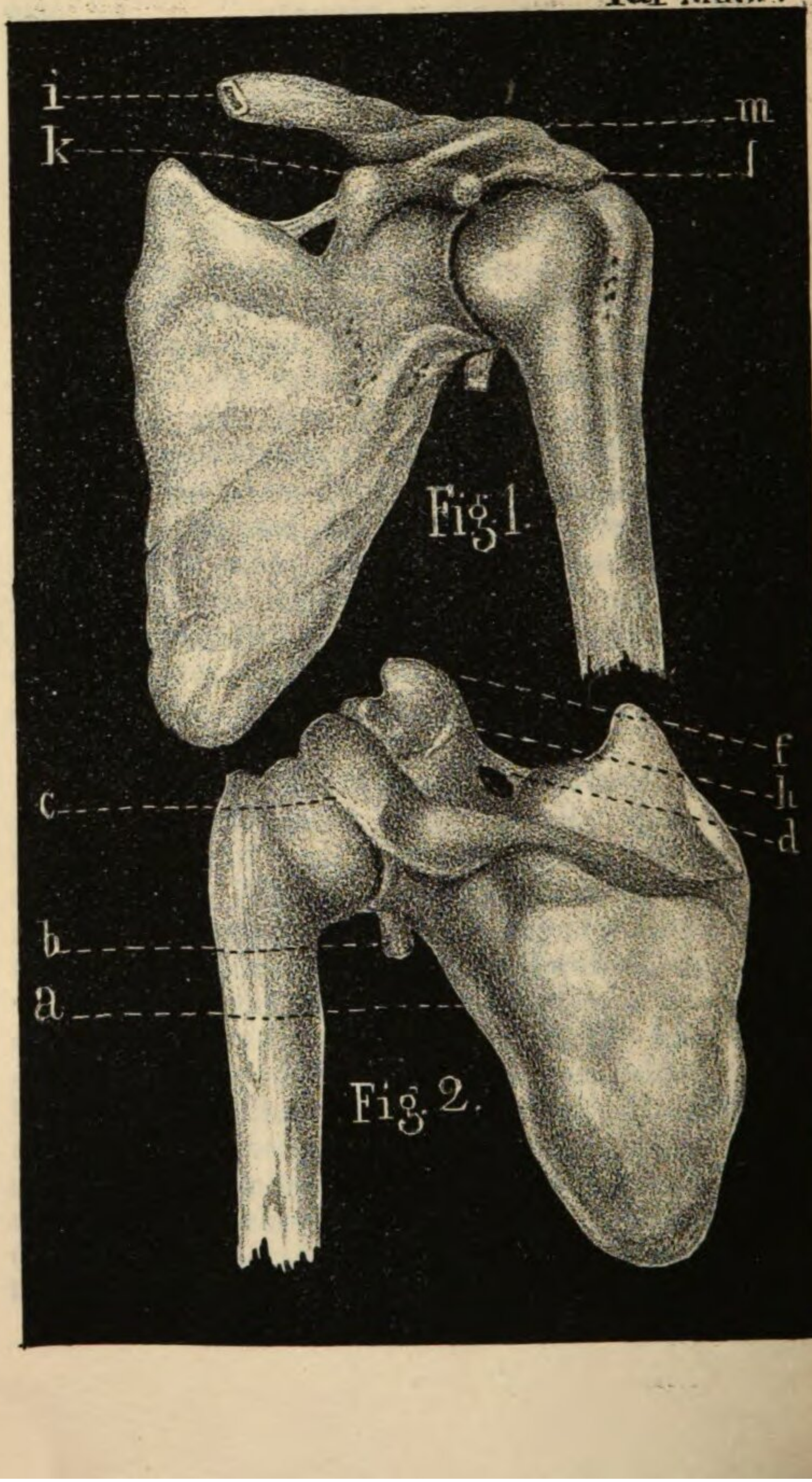
i
k
m
l
Fig 1.
f
h
d
c
b
a
Fig 2.

Zellgewebe und das lig. coraco-acromiale durchschneidet, so entfernt sich der Kopf über 2″ vom acromion. Im frischen Zustande steht der Kopf $3^1/_2$‴ (7 millim.) vom vorderen Winkel des acromion ab. Zwischen dem hinteren Rande des proc. coracoid. und dem vorderen des Acromialendes des Schlüsselbeines liegt ein dreieckiger Raum, welcher von den beiden genannten Rändern und nach aussen von dem lig. coraco-acromiale begrenzt wird und 1″ lang ist. Der Abstand des Oberarmkopfes vom proc. coracoid. ist, je nach den Rotationsbewegungen des Oberarmes, verschieden. Die Entfernung des Oberarmkopfes endlich von dem Punkte, an welchem das acromion vom Schulterblatte abgeht, beträgt 8‴ (2 centim.).

Operation.

1. *Lappenschnitt.*

a) *Einfacher Lappen.*

α) *Unterer oder innerer Lappen,* nach LEDRAN sen. — Dieser Chirurg umstach vorerst, vier Querfinger breit unter der Achselgrube, die Gefässe und ersetzte diese (über einer Compresse zusammengebundene) provisorische Ligatur nach der Operation durch eine definitive. LEDRAN jun. verwarf dies, als schmerzhaft und unnütz, und beschrieb das von ihm modificirte Verfahren seines

---

Taf. XXXII. Schultergelenk. — Fig. 1. Vordere Seite. i. Schlüsselbein. k, proc. coracoideus. l. acromion. m. Acromialende des Schlüsselbeines.

Fig. 2. Hintere Seite. c. Basis des acromion. b. Sehne des m. triceps. a. Vorderer Rand des Schulterblattes. f. Schlüsselbein. h. proc. coracoideus. d. ligam. transversum.

Vaters folgendermassen: der Operateur macht, bei vier Querfinger breit vom Thorax abstehendem Arme, im Niveau der Humeralinsertion der Gelenkkapsel, einen Querschnitt durch den m. deltoideus und lässt die obere Partie des letzteren in die Höhe ziehen; hierauf öffnet er die Kapsel, durchschneidet den m. supraspinatus und latissimus dorsi. Der Oberarm wird nun erhoben und luxirt; der Chirurg führt das Messer um den Gelenkkopf herum, am Knochen herab, schneidet, 2—3 Querfinger unterhalb der Achselhöhle, einen inneren Lappen, fasst sogleich die Arterie und unterbindet.

Langenbeck empfahl früher diesen unteren Lappen (ohne vorherige Umstechung) und Sander führte ihn 13mal mit Erfolg aus; er bildete ihn aber, was zweckmässiger ist, viereckig, und machte zum Abfluss des Eiters da, wo die Achselhöhle war, eine Incision, in die ein Leinwandstreifchen gelegt wurde.

β) Oberer oder äusserer Lappen.

Derselbe wird wie bei dem Lafay'schen Verfahren gebildet, nur schneidet man, nach abgelöstem Oberarmkopf, die Weichtheile in der Achsel quer durch.

b) *Doppelter Lappen.*

α) Oberer und unterer Lappen.

Verfahren nach Garengeot. Es gleicht dem Ledran'schen; nur sucht Garengeot, durch einen vorn und hinten geführten Verticalschnitt, einen zwei Querfinger breiten oberen Lappen zu erhalten.

Verfahren nach de Lafaye. — Dasselbe unterscheidet sich von dem Garengeot's nur durch

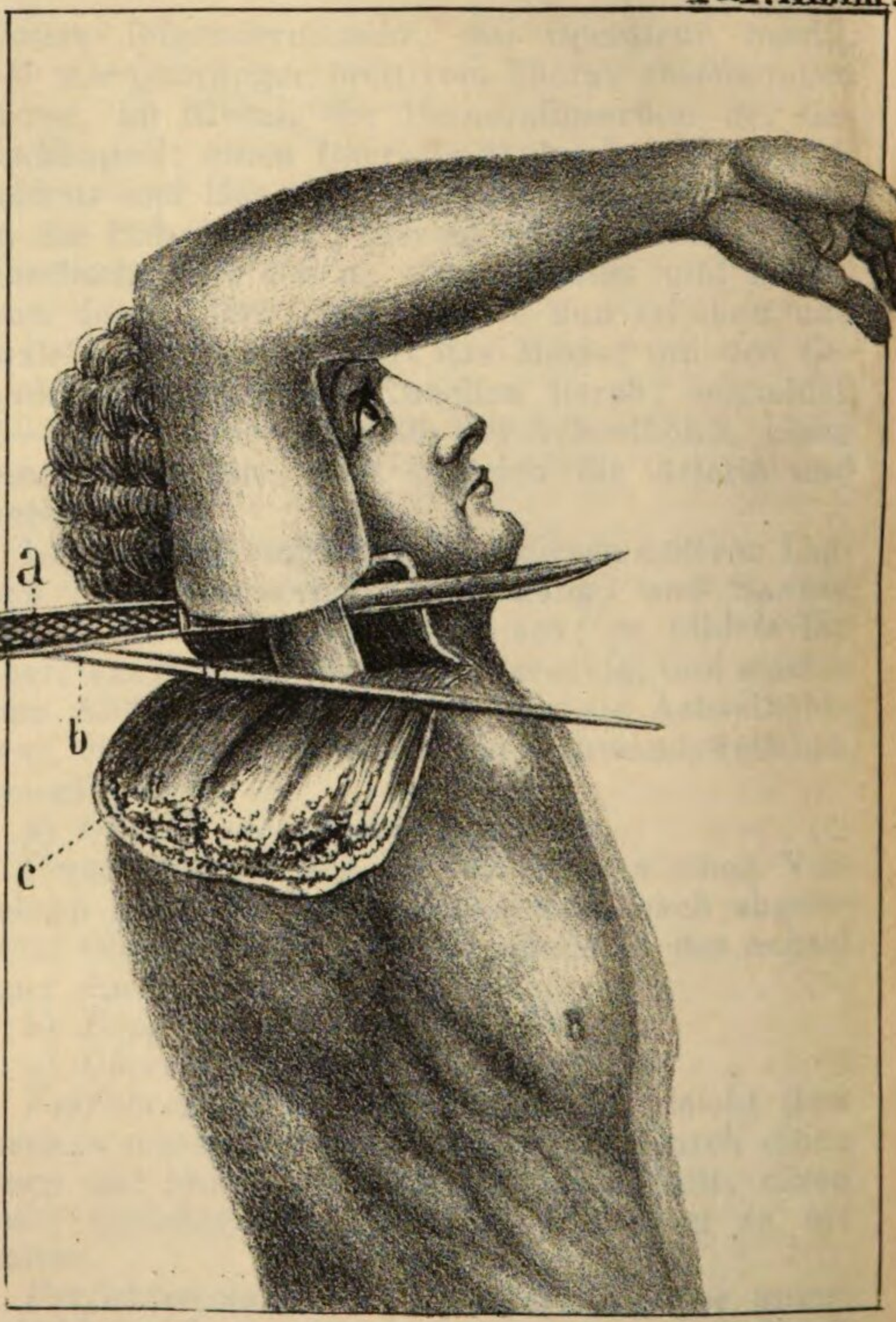
a
b
c
B

die Länge des oberen Lappens, der bis 1" über die Humeralinsertion des m. deltoid. herabsteigt, und ausserdem noch darin, dass LAFAYE die Arterie in der Achselgrube unterbindet, bevor er den unteren Lappen getrennt hat.

v. Walther hat dieses Verfahren genauer bestimmt. Blasius referirt es, wie folgt:

„Nach v. Walther sticht man bei an die Seite des Thorax geführtem Oberarme ein zweischneidiges Messer an der Spitze des proc. corac. scapul. bis auf den Knochen ein und führt es an diesem längs dem inneren Rande des m. deltoid. bis zu dessen Insertion, macht dann einen gleichen Schnitt vom äusseren oberen Winkel des Schulterblattes längs dem äusseren Rande des m. deltoid. und vereinigt die unteren Winkel beider durch einen Querschnitt bis auf den Knochen. Den umschnittenen Lappen trennt man vom Knochen ab, lässt ihn zurückhalten und zugleich die aa. circumflexae humeri comprimiren und löst nun den Knochen aus. Man fasst den Arm an seiner unteren Hälfte, bringt ihn dicht an den Thorax, rollt den Gelenkkopf einwärts und schneidet den so angespannten hinteren, oberen Theil des Kapselbandes durch, rollt ferner den Gelenkkopf nach aussen und hinten und durchschneidet in fortgesetztem Zuge den oberen, vorderen Theil der Gelenkkapsel und die Sehne des caput longum bicipitis. Indem man nun den Arm ganz nach innen und nach oben drängt, hebt man den Gelenkkopf aus der Pfanne, führt zwischen beiden das Messer mit voller Schneide durch und dicht am Knochen auf 3" Länge herab und schneidet dann quer nach innen durch, wobei man den Arm vertical vom Stamme entfernt oder hangen lässt und etwas ab- und auswärts zieht."

Verfahren nach DESAULT. Taf. XXXIII. — Dieser Chirurg stach das Messer unter dem Oberarmkopfe, bei abducirtem Arme, durch und bildete

---

Taf. XXXIII. Verfahren nach Desault. — c. Unterer Lappen. b. Messer, dessen Schneide dem Gelenk zugekehrt ist, um es von unten nach oben zu durchdringen. a. Das Messer ist durch das Gelenk geführt worden und löst, aus dem m. deltoideus, den oberen Lappen ab.

einen unteren Lappen; dann drang er aufwärts mit voller Schneide durch das Gelenk, umging den Oberarmkopf und schnitt aus dem m. deltoideus einen oberen Lappen von gleicher Länge, wie der erste. Man könnte, während der Kranke liegt, das Messer von hinten nach vorn unter dem Oberarmkopfe durchstossen, um den inneren Lappen zu schneiden und die Compression der Arterie einem Assistenten übergeben, bevor man den Lappen trennte.

Erstes Verfahren von DUPUYTREN. Taf. XXXIV. — Nach Abduction des Oberarmes zieht der vor dem Kranken stehende Wundarzt den m. deltoideus vom Knochen ab, sticht ein zweischneidiges Messer, unmittelbar unter dem acromion, zwischen Knochen und m. deltoid. von vorn nach hinten durch und schneidet, mit einem abwärts geführten Zuge, einen oberen Lappen, den er schräg-kantig ablöst. Der Lappen wird in die Höhe gehoben, das Gelenk entblösst; man durchschneidet die Sehnen auf dem Oberarmkopfe, den man in einer dem Zuge des Messers entgegengesetzten Richtung bewegt, durchdringt das Gelenk und geht an der inneren Seite des Knochens bis zur Insertion des m. latissimus dorsi herab. Die Compression der Arterie übernimmt ein Assistent vor der Trennung des unteren Lappens, welchem man eine gleiche Länge mit dem ersten giebt.

Taf. XXXIV. Erstes Verfahren Dupuytren's. — a. Der in die Höhe geschlagene obere Lappen. c. Kopf des humerus. d. Das Messer geht längs der hinteren Fläche des Knochens hin, um den unteren Lappen im Niveau von b zu trennen, wo man den oberen abgeschnitten hat.

Taf:XXXIV.

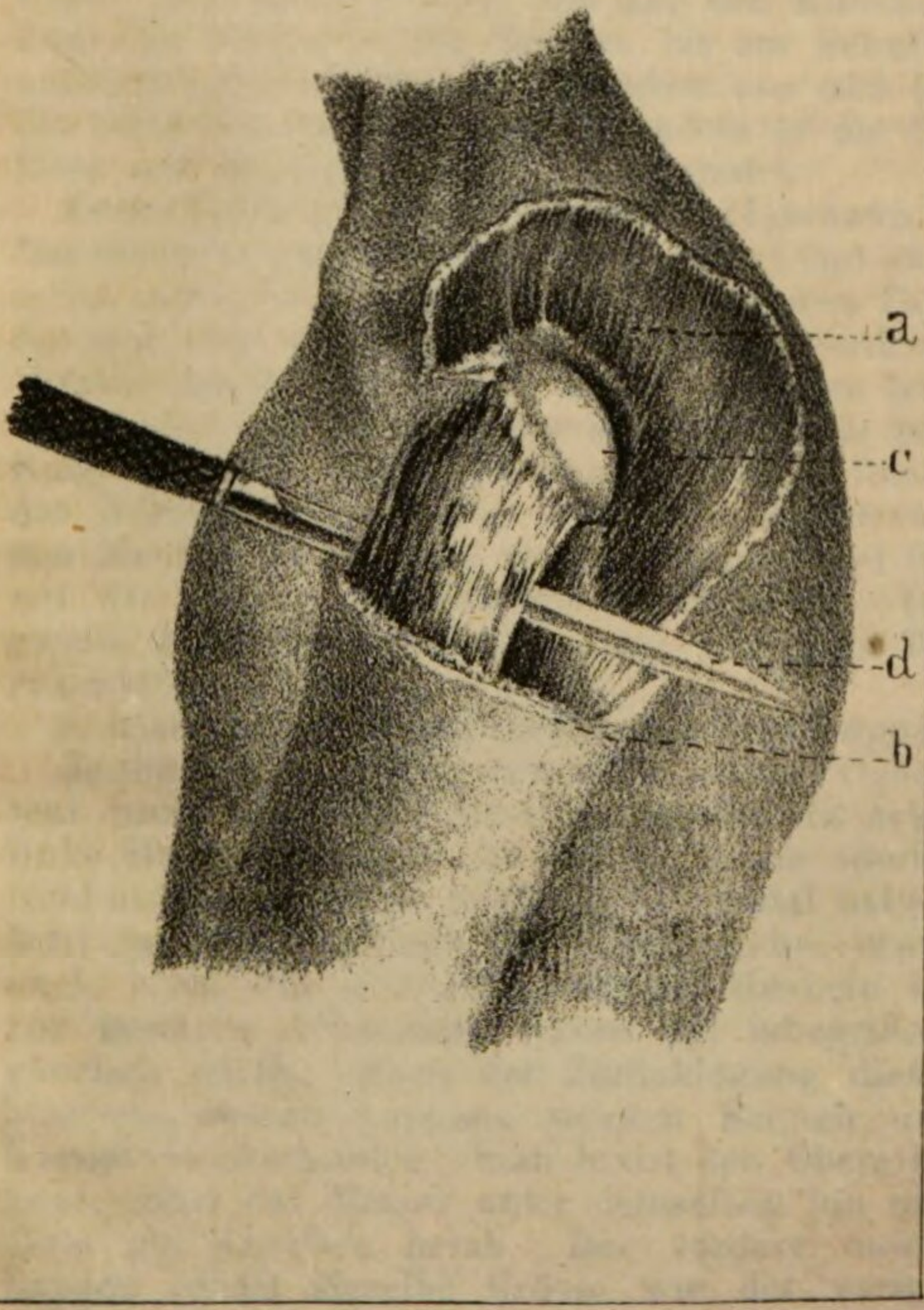

Verfahren nach BELL. B. zieht den m. deltoid. vom Knochen ab, durchschneidet mit schrägangesetztem Messer vom inneren bis zum äusseren Rande des Muskels Alles bis auf den Knochen, lässt die Schneide des Messers bis zur Schulter aufwärts gleiten, löst den Knochen aus und bildet dann den unteren Lappen, indem er die Gefässe mit der anderen Hand comprimirt.

Erstes Verfahren von CHAMPESME *und* LISFRANC. — Der Oberarm wird dem Stamme genähert und nach innen rotirt; der Operateur setzt den hinteren Theil der Schneide seines Messers unter dem vorderen Winkel des Acromion auf, dringt, an dem letzteren vorwärts und rückwärts gehend, bis zum Knochen durch und endet den Schnitt am Rande der Achselhöhle. Dieser erste Act durchtrennt den Muskel, die Sehnen und die Kapsel und öffnet das Gelenk in gehöriger Ausdehnung. Der zweite Act ist wie beim zweiten Verfahren DUPUYTREN'S.

β) Hinterer oberer und vorderer unterer Lappen.

Zweites Verfahren DUPUYTREN'S. — Der Operateur nimmt das zweischneidige Messer in seine linke Hand, wenn er am rechten Arme operirt, (und umgekehrt) lässt letzteren horizontal halten, setzt dasselbe unterhalb der Schulterhöhe, etwas nach vorn, ein und schneidet die Muskeln bis zur hinteren Achselfalte (diese mit inbegriffen) gänzlich durch. Nach der Zurücklegung dieses hinteren oberen Lappens werden Sehnen und Kapsel durchschnitten; man luxirt den Oberarmkopf, führt das Messer unter demselben hin und dicht am Knochen herab. Der vordere untere Lappen erhält dieselbe Grösse wie der vorige,

wird aber erst abgelöst, wenn der Assistent ihn an seiner Basis gefasst und die art. axillaris comprimirt hat.

Zweites Verfahren von CHAMPESME *und* LISFRANC. — Der kranke Oberarm wird unten dem Stamme genähert und in die Höhe gehoben, so dass sich der Gelenkkopf von der cavitas glenoidalis entfernt. Der Operateur stellt sich vor den Kranken; sucht den dreieckigen Raum auf, der sich zwischen acromion und process. coracoideus befindet (s. Anatomie), nimmt, wenn er am rechten Arme operirt, ein Messer mit starker, ca. 7'' (20 centim.) langer und ½'' breiter Klinge in die rechte Hand (und umgekehrt), stösst dasselbe hinter der Basis des process. coracoid. mit nach aussen gewendeter Schneide ein und führt es in paralleler Richtung mit dem acromion so, dass die Spitze ½'' unter dem hinteren Rande des letzteren zum Vorschein kommt. Der deltoideus wird nun in die Höhe gehoben; der Operateur führt das Messer, nachdem der Arm vom Stamme abgezogen worden ist, dicht am Knochen bis zur Insertion des deltoideus herab und bildet einen hinteren-oberen Lappen. Gewöhnlich findet in diesem ersten Acte die Eröffnung der Gelenkkapsel und Durchschneidung der Sehnen statt; der erste Lappen besteht fast ganz aus dem deltoideus. Der zweite Act geschieht wie beim zweiten Verfahren DUPUYTREN's. —

Verfahren von LISFRANC. Taf. XXXV. — Arm oben 4'' (12 centim.) vom Stamme abstehend. Der an der äusseren und hinteren Seite des Gliedes stehende Chirurg umfasst die Schulter derge-

Fig.1.

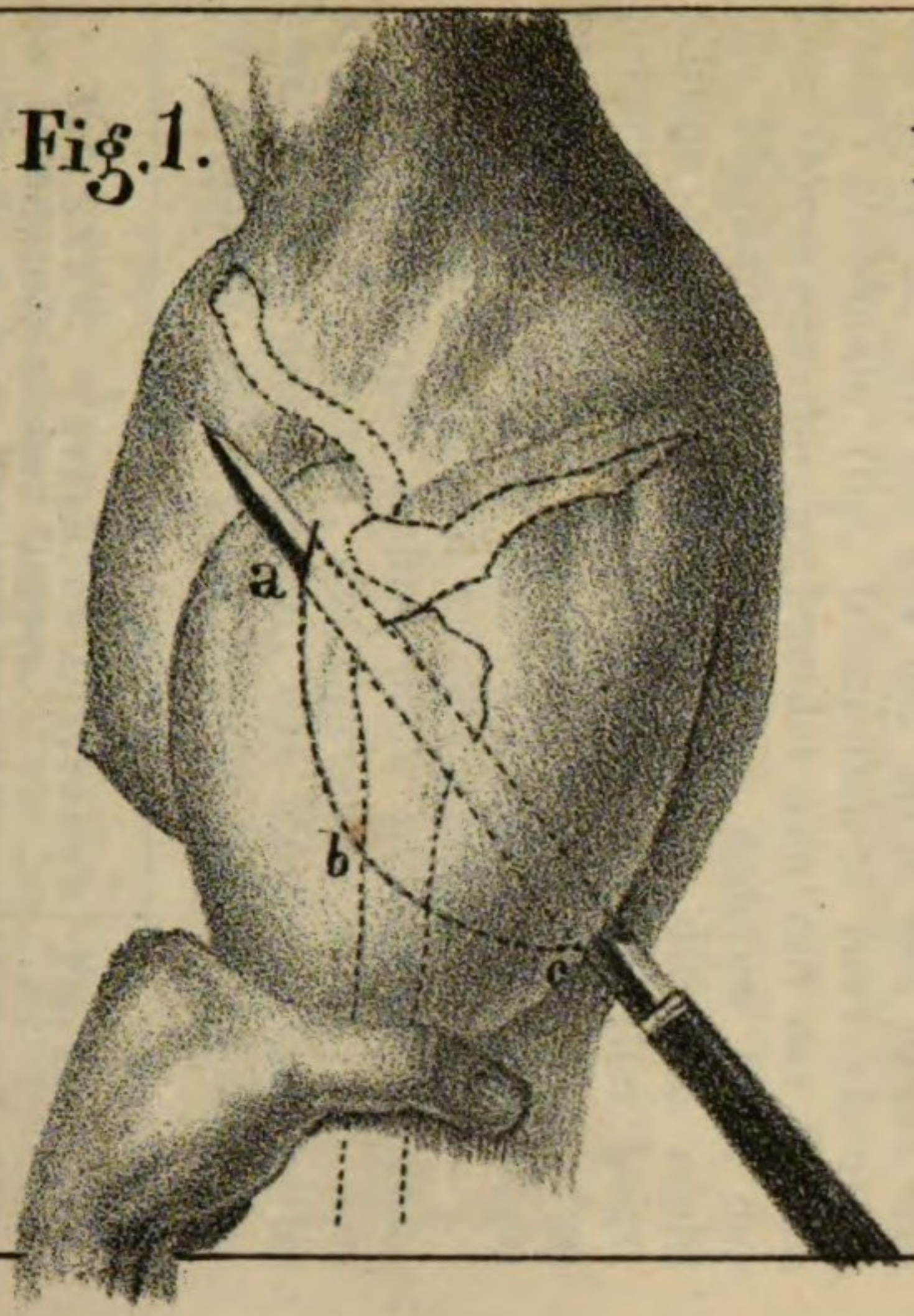

Fig.2.

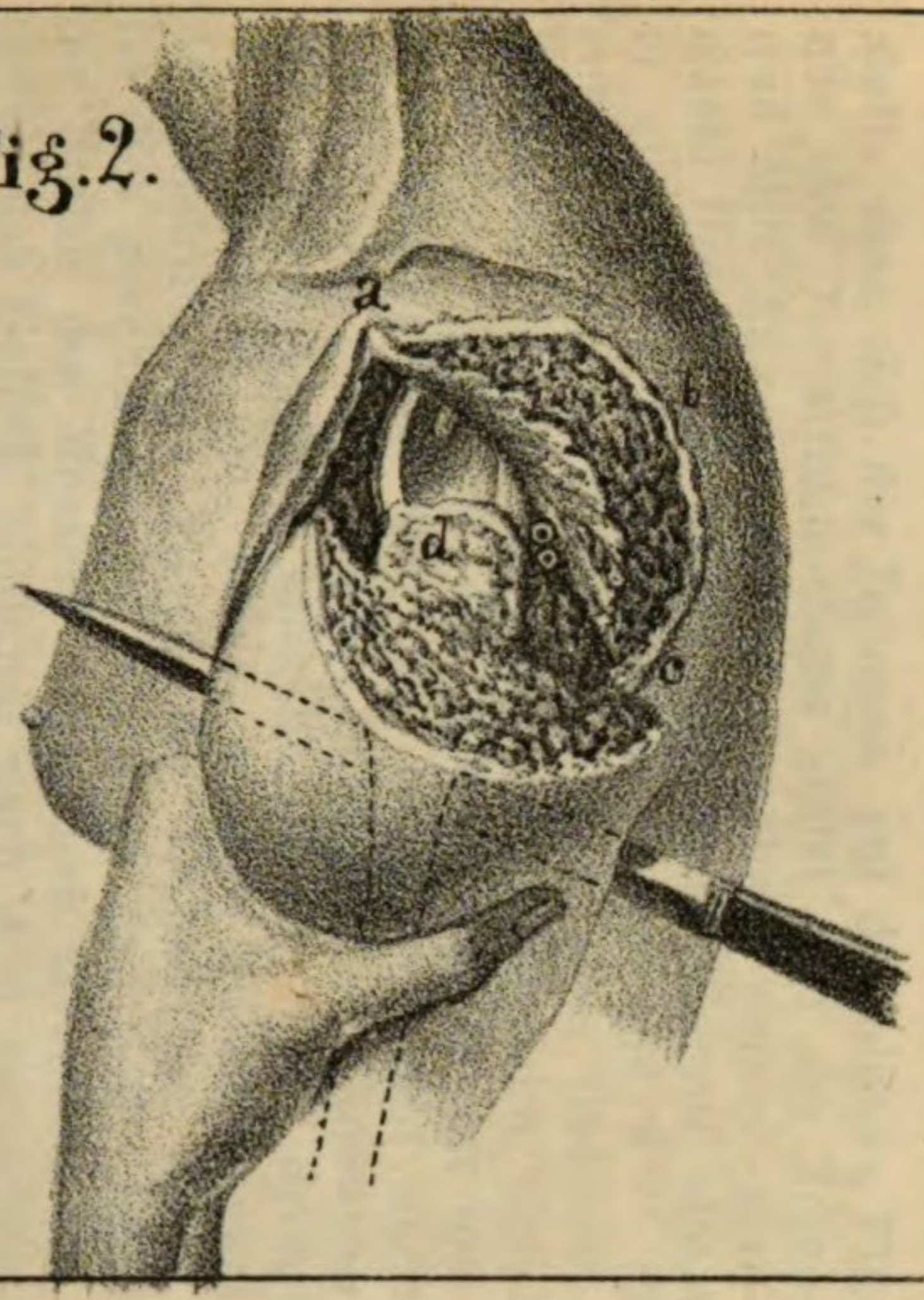

Taf. XXXV.

stalt, dass sich der Daumen auf die hintere Fläche des Oberarmknochens stützt und der Zeige- und Mittelfinger auf das erwähnte coraco-acromiale Dreieck zu liegen kommen; hierauf stösst er ein ca. 7″ (20 centim.) langes und 8‴ (2 centim.) breites Messer, parallel dem Oberarmknochen, vor den Sehnen des m. latissim. dorsi und teres major auf der äusseren Seite der hinteren Achselfalte ein; die Schneide sieht nach vorn. Auf diese Weise gelangt der Operateur zum Gelenkkopfe, umgeht diesen und dringt in das Gelenk ein, indem er den Rückenwinkel des Instrumentes gegen die Gelenklinie lehnt. Ist dies geschehen, so erhebt er das Heft, führt die Spitze des Messers unter dem acromion hin, durch das Gelenk hindurch nach dem bezeichneten Dreieck, wo sie aus der Mitte des ligam. coraco-acromiale (lig. triangulaire) hervorkommt. Der Operateur durchschneidet nun mit der Spitze die Muskeln und bewegt den unteren Theil der Klinge nicht vom Platze, bevor dieselbe nicht perpendiculär gegen die Achse der Schulter liegt; er geht dicht am Knochen herab und löst den 3″ langen hinteren oberen Lappen ab, welchen ein Assistent sogleich zurückschlägt.

Der von keiner Sehne mehr gehaltene Gelenkkopf fällt 2″ herab; der Operateur setzt, um den zweiten Act auszuführen, das Messer, fast vertical gehalten, mit voller Klinge mitten in das Ge-

---

Taf. XXXV. Verfahren Lisfranc's. Fig. 1. a. b. c. Der zu bildende hintere Lappen.

Fig. 2. a. b. c. Der zurückgeschlagene hintere Lappen. d. Der exarticulirte Kopf des Oberarmknochens.

lenk ein und schneidet, dicht an der hinteren Fläche des Knochens hingehend, den zweiten, 2—3″ langen Lappen. Bevor er jedoch denselben abtrennt, comprimirt ein Assistent die Arterie. Der erste Lappen wird gebildet vom m. latissimus dorsi, teres major und minor, supra- und infraspinatus, ferner von einem Theile des deltoideus und triceps; der zweite vom Ueberbleibsel des deltoideus, triceps und biceps, dem pectoralis major, coracobrachialis, den Nerven und Gefässen.

Bis zum 14. und 15. Jahre sind das acromion und die clavicula noch cartilaginös und man kann den hinteren oberen Lappen dergestalt umgrenzen, dass man mit dem Messer von aussen nach der Tiefe dringt, ohne weiter auf die cartilaginösen Theile Rücksicht zu nehmen.

γ) Vorderer unterer und hinterer Lappen.

Poyet (1759) führte zuerst von der Mitte des acromion einen Längenschnitt herab, machte dann vier Finger breit unter dem Gelenke einen Querschnitt, präparirte die Lappen nach vorn und hinten ab und exarticulirte den Gelenkkopf.

Erstes Verfahren LARREY's. Erster Schnitt bis auf den Knochen, von der Mitte des acromion 3″ herabsteigend, der Achse des Armes parallel. Zweiter Schnitt transversal, vom Endpunkte des ersten ausgehend bis zum hinteren Rande des m. deltoideus. Dritter Schnitt von hier aus sich parallel dem ersten bis an das Gelenk hinziehend. Diese drei Schnitte umgrenzen einen viereckigen hinteren Lappen, der zurückgeschlagen wird. Hierauf trennt man die Sehnen, durchdringt das Gelenk und schneidet von oben nach unten den vorderen unteren Lappen, indem man, zur Vermeidung der Arterie, dicht am Knochen hingeht.

2. *Zirkelschnitt.*

Verfahren nach CORNUAU. — Der Hautschnitt wird vier Querfinger unter dem acromion gemacht; der Muskelschnitt im Niveau der von einem Assistenten in die Höhe gezogenen Haut. Dieser zweite Schnitt geht nicht um den Arm herum, sondern erstreckt sich vom m. coracobrachialis bis zur Sehne des teres major. Man schlägt die Muskeln zurück, exarticulirt den Kopf, geht dicht an der inneren Knochenfläche hin und durchschneidet quer die Muskeln im Niveau des ersten Hautschnittes.

ALANSON, SANSON, GRÄFE und VELPEAU weichen in ihren Verfahrungsweisen folgendermassen von einander ab: ALANSON machte den ersten Schnitt vier Finger breit unter dem acromion und durchschnitt aussen den m. deltoideus, um zum Gelenk zu gelangen. SANSON machte den ersten Schnitt 1'', VELPEAU zwei Finger breit unter dem acromion, während die Muskeln so hoch als möglich durchtrennt werden. GRÄFE, welcher drei Finger breit unter dem acromion die zurückgezogene Haut durchschnitt, führte den Muskelschnitt mit nach oben gerichteter Schneide des Blattmessers aus und vereinigte die Wunde in eine Längenspalte.

3. *Ovalärschnitt.*

Verfahren nach SCOUTETTEN. Der kranke Arm wird vier bis fünf Querfinger breit vom Stamme entfernt. Der Operateur ergreift den ersteren mit der linken Hand, sticht das Messer unmittelbar unter dem acromion bis auf den Gelenkkopf ein, und führt die Schneide an der hintern Fläche des Oberarmes (wenn am linken Arme operirt

wird) schräg bis ungefähr eine Hand breit von der Schulterhöhe herab. Auf diese Weise wird das hintere Drittel des deltoideus und der grösste Theil der Fasern des langen Kopfes des triceps durchschnitten. Hierauf bringt er das Messer, mit der Spitze nach unten, auf die entgegengesetzte Seite und beginnt in gleicher Höhe mit dem Ende des ersten Schnittes, den zweiten, der, von unten nach oben, zum anfänglichen Einstichspunkte zurückgeht. So ist ein Λ-Schnitt entstanden, welcher von der Mitte des acromion bis zu den beiden Achselfalten herabreicht. Nun werden, nach Zurückziehung der Wundränder, die Sehnen mit dem Kapselbande senkrecht durchschnitten, indem man sie, durch Rotation des Oberarmes, dem Messer entgegenführt. Jetzt dringt man mit voller Klinge durch das Gelenk (der Gelenkkopf wird zuvor herausgehoben), geht hart am Knochen bis zum unteren Theile der beiden Schnitte herab, lässt die Arterie in der Wunde comprimiren und durchschneidet die Weichtheile der inneren Seite.

Verfahren nach Guthrie. Derselbe trennte durch den Λ-Schnitt nur die Haut, liess sie zurückziehen und durchschnitt dann an ihrem Rande die Muskeln bis auf den Knochen. Hierauf exarticulirte er den Gelenkkopf, ging um denselben herum und trennte, sobald der Assistent die Arterie comprimirt hatte, die freie Basis des früher gebildeten Λ durch einen Transversalschnitt.

Zweites Verfahren Larrey's. Taf. XXXVI. Der Operateur macht einen vom Rande des acromion bis 1″ unter den Hals des Oberarmknochens herabgehenden Schnitt, der den m. deltoideus in

Taf. XXXVI.

Fig. 1.

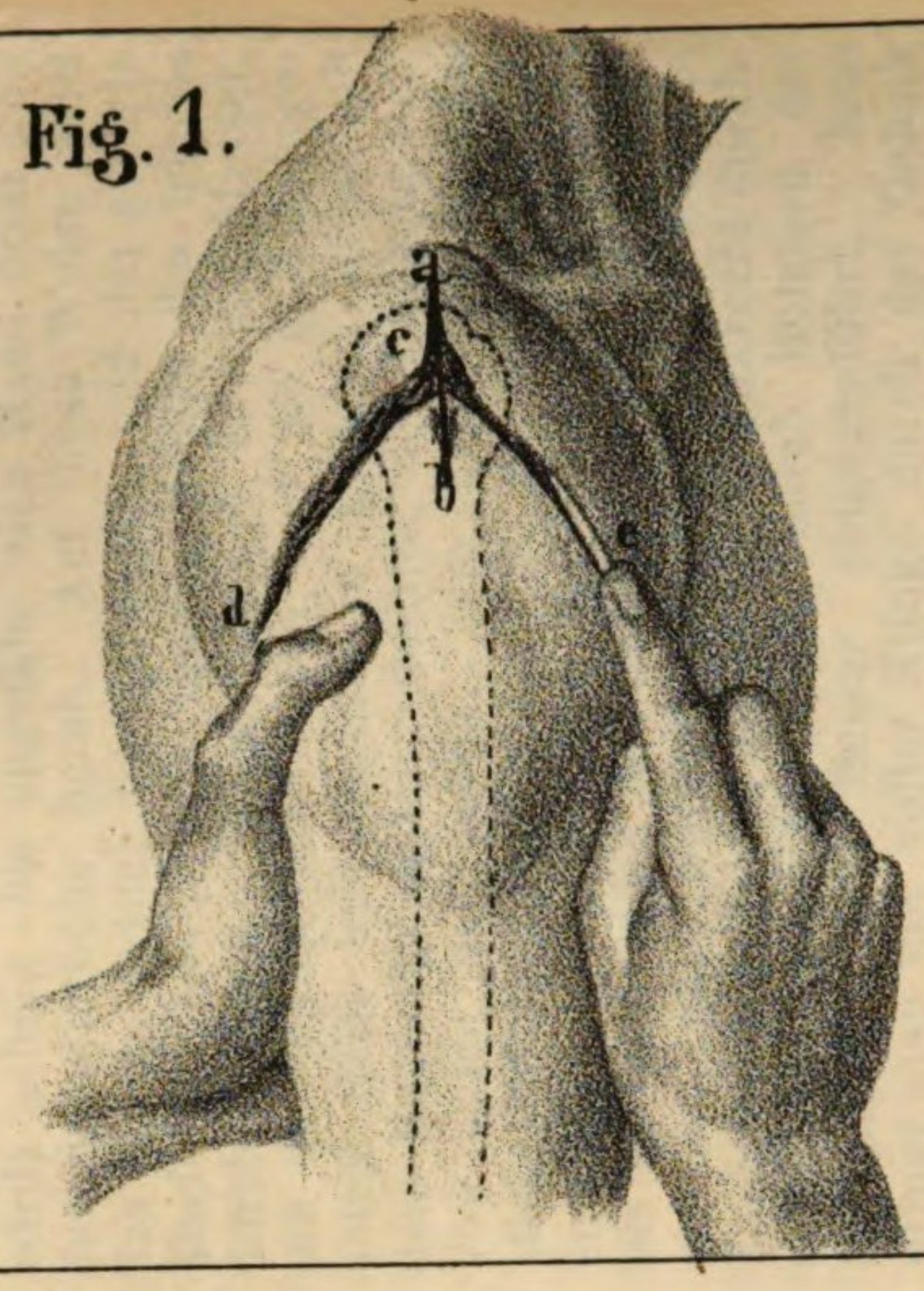

Fig. 2.

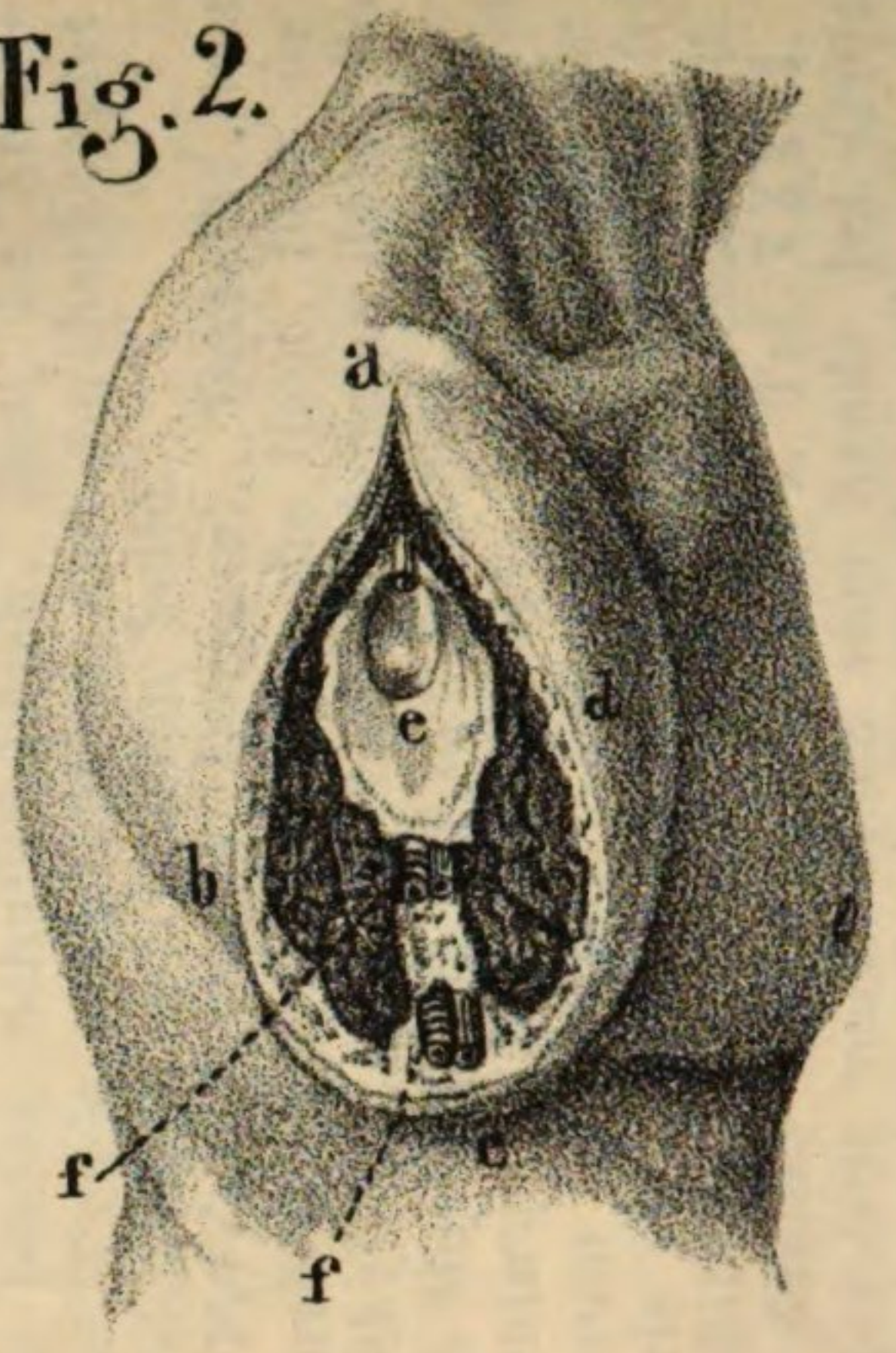

zwei Hälften theilt; führt sodann, von dem Vereinigungspunkte des unteren Drittels mit dem mittleren Drittel der Wunde beginnend, zwei schräge Schnitte aus, von denen der erste bis zum vorderen Rande der Achselhöhle, (zur Sehne des m. pectoral. maj.), der zweite bis zum hinteren Rande der Achselhöhle (zur Sehne des m. latissim. dors.) herabsteigt. Jetzt werden die Muskelpartien nach vorn und hinten abpräparirt, zurückgeschlagen, die Kapsel mit den Sehnen getrennt. Man bewegt den Kopf nach aussen, geht mit dem Messer dicht an der hinteren Seite des Knochens herab, lässt die Arterie comprimiren und durchschneidet die übrigen Weichtheile.

Variante. Die beiden schrägen Schnitte können auch von innen nach aussen gemacht werden, indem man die Spitze des Messers durch die Wunde bis zu den beiden bezeichneten Punkten hinführt und dann aussticht.

Beurtheilung. Alle diese Verfahrungsweisen können ihre Anwendung finden, die Lisfranc'sche führt am schnellsten zum Ziele; das zweite Verfahren Larrey's ist das vortheilhafteste, insofern es nach dem ersten Einschnitte dem Operateur noch gestattet, sich für die Resection zu entscheiden. Der Zirkelschnitt lässt sich, nach jedem

---

Taf. XXXVI. Verfahren Larrey's. Fig. 1. ab, erster, verticaler Schnitt (etwas weiter nach unten zu führen, als in der Abbildung dargestellt ist); cd, hinterer Schnitt, vom ersten ausgehend; ce, vorderer Schnitt, ebenfalls vom ersten ausgehend.

Fig. 2. abcd, Die durch das vorige Verfahren erhaltene Wunde; e, cavitas glenoidalis und Ueberbleibsel des Kapselbandes; ff, Achselgefässe.

Verfahren, schwer ausführen, giebt, ebenso wie der Ovalärschnitt, ein schönes Resultat, doch findet darnach Zurückhaltung des Eiters statt. Das zweite Verfahren DUPUYTREN's, die Methoden von LISFRANC, LEDRAN und DESAULT begünstigen den Abfluss des Eiters. Mit einem Worte, der Lappenschnitt verdient den Vorzug.

§. 2. Exarticulationen der unteren Extremitäten.

Fuss. Anatomie. Taf. XXXVII.

Der Fuss ist aus 26 Knochen zusammengesetzt; sieben gehören dem Tarsus an, fünf dem Metatarsus, zwölf den vier letzten Zehen und zwei der grossen Zehe. Dieselben sind in solcher Weise geordnet, dass man den Fuss, seiner Länge nach, in zwei Theile theilen kann. Der äussere bildet durch das Fersenbein, das Würfelbein, die beiden letzten Metatarsusknochen und ihre Phalangen die eine Wölbung, welche sich theils mit dem Fersenbeine, theils von der Tuberosität des fünften Metatarsus aus bis zu den vorderen Enden der beiden letzten auf den Fussboden stützt. Der innere Theil bildet eine zweite Wölbung; 1) durch das Sprungbein, welches sich nach hinten auf eine Gelenkfläche des Fersenbeins stützt; 2) durch das Kahnbein, die drei Keilbeine und 3) durch die drei mit den letzteren verbundenen Metatarsusknochen. Der Bogen dieser zweiten Wölbung beginnt an der Ferse, endet an dem vorderen Ende der drei ersten Metatarsusknochen und erhält nach aussen durch das dritte Keilbein einen Stützpunkt auf das Würfelbein. Das durch die tibia dem Sprungbeine übertragene Gewicht

des Körpers vertheilt sich nach hinten auf das Fersenbein und nach vorn auf die Knochenpfeiler des Metatarsus. Die Festigkeit der Wölbung wird durch das lig. calcaneo - cuboideum, calcaneo-naviculare und andere Plantarligamente gesichert. Die beiden letzten Metatarsusknochen geben besonders dem Fusse Sicherheit in der Berührung des Bodens. Die drei ersten mit ihren Zehen vermögen Bewegungen auszuführen, die unaufhörlich das Gleichgewicht zu erhalten streben und die Höhlung des Fusses vermehren können. Daher hat die Wegnahme der vierten und fünften Zehe nur eine secundäre Wichtigkeit für das Stehen; denn der vierte und fünfte Metatarsus, obgleich sie noch beweglicher, als die drei ersten sind, ruhen immer mit ihren vorderen Enden auf dem Fussboden. Hingegen nimmt die Ablösung der drei ersten Zehen dem Fusse die Möglichkeit, sich den Unebenheiten des Bodens anzuschmiegen und giebt ihm eine Neigung sich nach innen zu kehren, abgesehen davon, dass man nicht mehr das Gleichgewicht behaupten kann, wenn man sich auf die Fussspitze erhebt; denn in dieser Stellung giebt die innere Fussseite mit den beiden Sesambeinchen der grossen Zehe den hauptsächlichsten Stützpunkt ab. Von den fünf Zwischenknochenräumen ist der zweite der längste und breiteste, hierauf folgen der dritte, der erste und vierte. Ein in den ersten Zwischenknochenraum eingeführtes Bistouri würde erst die Basis des zweiten Metatarsus vom ersten Keilbein, dann dieses vom zweiten trennen und nun vom Kahnbein aufgehalten werden. Wendet man hierauf die Klinge nach innen, so könnte

man das erste Keilbein vom Kahnbeine trennen. Verführe man im zweiten Zwischenknochenraume auf dieselbe Weise, so würde man die Gelenkverbindung zwischen dem zweiten und dritten Keilbeine bis zum Kahnbeine trennen. Im dritten Raume würde man, sobald man denselben durchlaufen hätte, durch eine Wendung der Schneide nach innen, das Würfelbein vom dritten Keilbeine und vom Kahnbeine scheiden können und bis

---

Taf. XXXVII. Fig. 1. x, Kahnbein; o, Querlinie, von der Basis des fünften Metatarsus zum inneren Fussrande gezogen; diese Linie geht 8‴ vom ersten Metatarsalgelenke, 4‴ vom zweiten, 8‴ vom dritten und 4‴ von der Basis des vierten Metatarsus entfernt vorüber. cu, Linie, welche die Richtung des Gelenkes zwischen dem ersten Keilbein und dem ersten Metatarsus anzeigt. b, Bogen, dessen Centralpunkt am Kopfe des vierten Metatarsus gelegen ist. a, Bogen, der alle Metatarsal-Phalangengelenke durchschneidet und dessen Centrum auf der Tuberosität des zweiten Keilbeines liegt. d, Bogen, der durch das Gelenk des dritten und fünften Metatarsus geht; die Länge des letzteren Knochens ist als Radius und sein vorderes Ende als Centrum genommen. e, Linie, welche die Richtung des fünften Metatarsalgelenkes angiebt.

Fig. 2. Skelett des rechten Fusses. Dorsalseite. a und b, untere Enden der tibia und fibula; c, Sprungbein; d, Fersenbein; e, Kahnbein; f, Würfelbein; g,i,h, erstes, zweites und drittes Keilbein; 1, 2, 3, 4 und 5, erster bis fünfter Mittelfussknochen; k, k, k, k, k, Phalangen der Zehen.

Fig. 3. Gelenkbänder der Dorsalseite. a, a, lig. lateral. int. ant.; b, lig. fibulare tali ant.; c, lig. calcaneonaviculare int.; d, calcaneo-astragaloid. ext.; e, lig. astragalo-naviculare sup.; g, g, g, lig. scaphoideo-cuneiformia; h, lig. cuboideo-metatarsale; i, i, i, lig. metatarso-cuneiform.; k, k, k, k, k, Metatarsal-Phalangengelenke; l, l, l, l, l, lig. lateralia phalang.

Fig. 4. Horizontaler Durchschnitt der Fusswurzelknochen.

Fig. 1

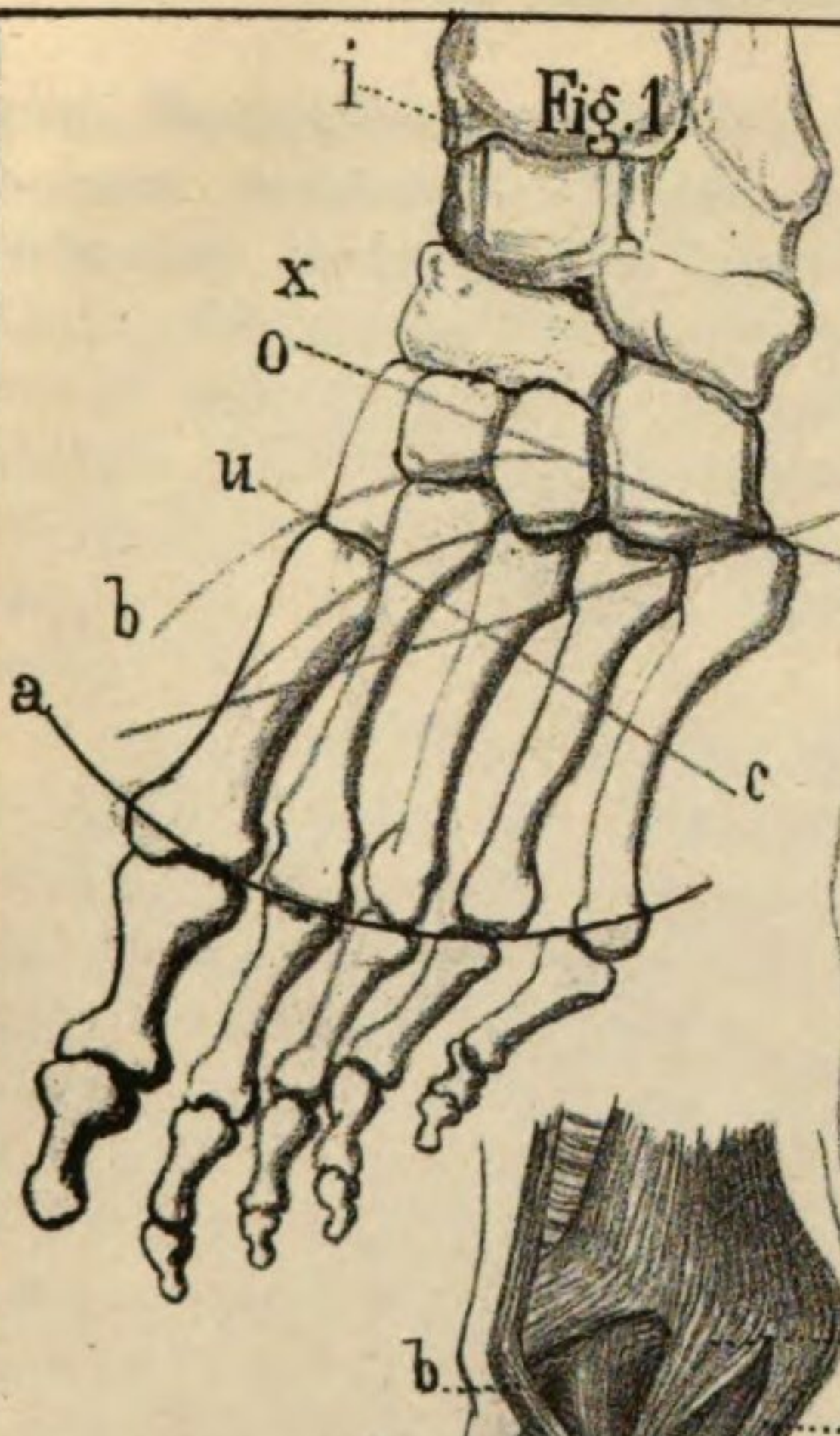

Fig. 2

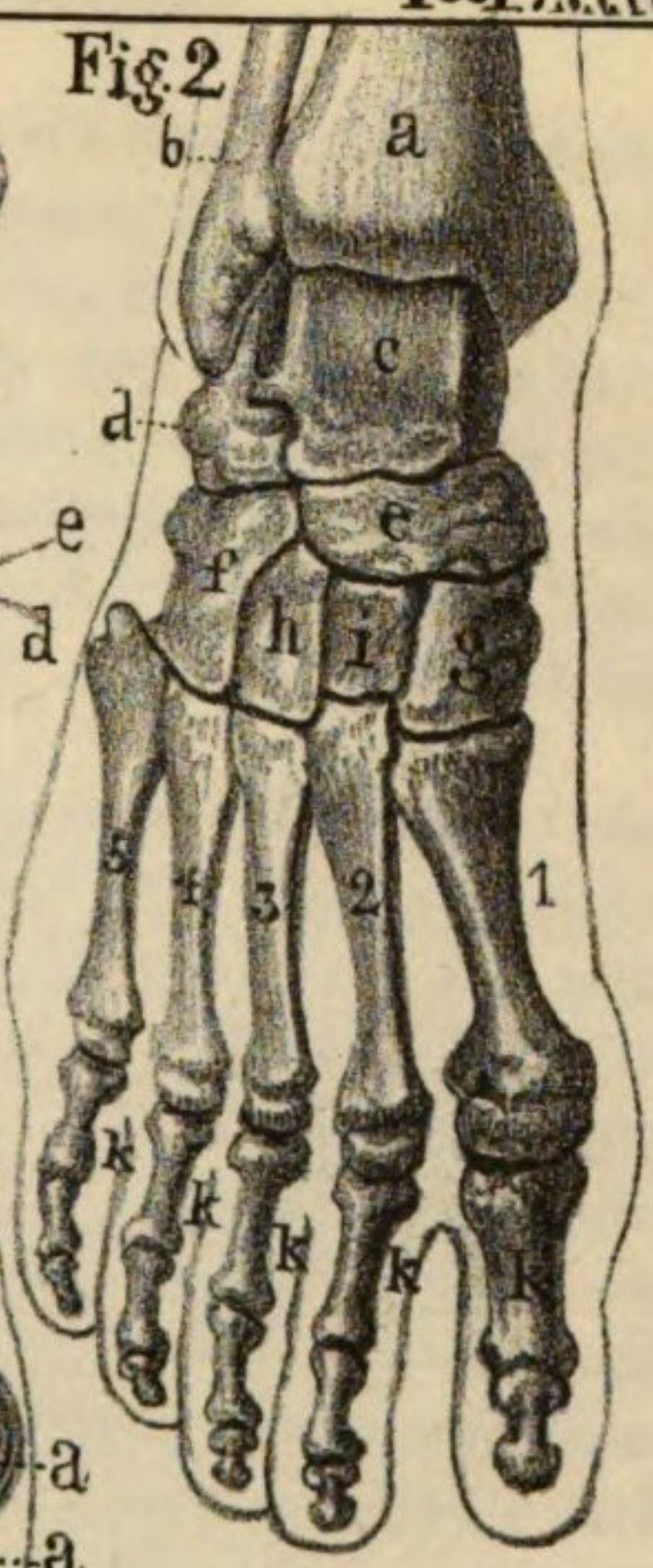

Fig. 3.

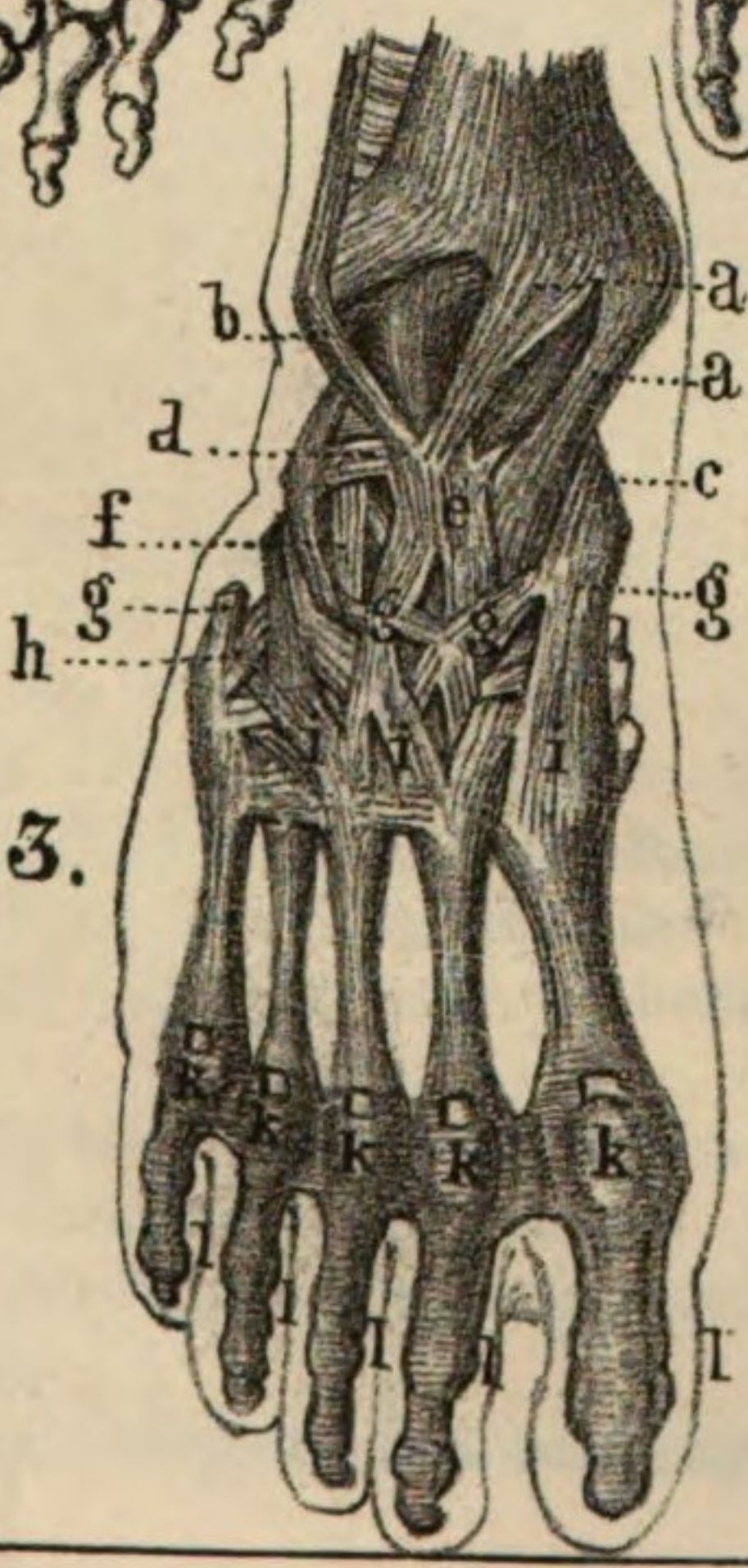

Fig. 4.

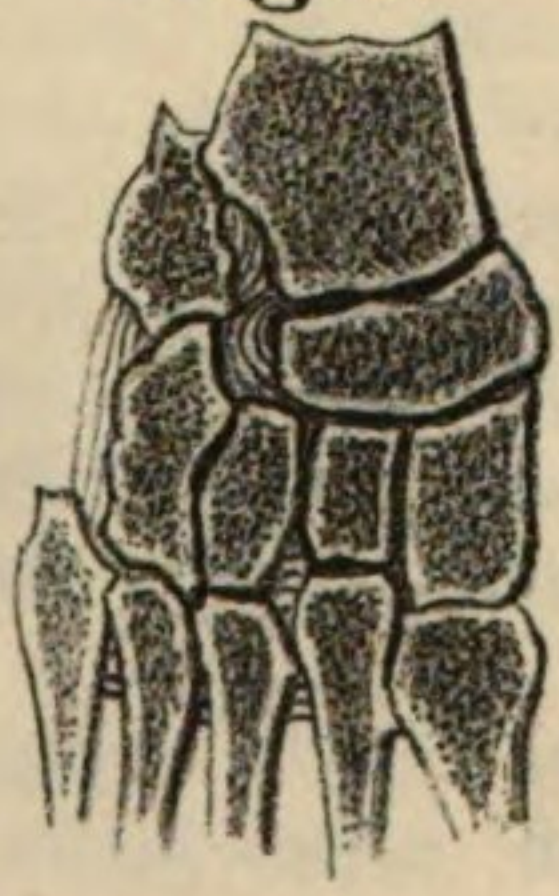

zum Fersenbeine unter die Wölbung des Sprungbeines gelangen. Wenn man nun endlich die Schneide nach aussen richtete, im Verlaufe einer Linie, die einen Winkel von 45° (der Sinus nach vorn) mit der vom Instrumente durchlaufenen bildet, so könnte man zwischen Fersenbein und Würfelbein hindurchgehen und den letzteren Knochen mit dem vierten und fünften Metatarsus entfernen.

Dasselbe Verfahren, im vierten Intervalle wiederholt, würde die Ablösung des fünften Metatarsus zulassen. Das hintere Ende der vier letzten Metatarsusknochen bildet nach hinten und aussen eine Tuberosität, die an Volumen und Länge vom fünften bis zum zweiten abnimmt. Wenn man eins der drei Keilbeine oder das Würfelbein entfernt, so verliert die Tarsuswölbung, welche den Bogen eines Viertelkreises darstellt, an Festigkeit und der Fuss neigt sich nach der Seite, wo man den Knochen weggenommen hat. Wenn man den ersten Metatarsusknochen wegschneidet, senkt sich der innere Fussrand und stützt sich mit dem unteren Vorsprunge des ersten Keilbeins gegen den Boden. Löst man die beiden ersten Metatarsusknochen mit den entsprechenden Keilbeinen ab, so senkt sich der Fuss noch mehr, und stützt sich, nach innen, auf die untere Tuberosität des Kahnbeines.

Der Neigung des Fusses nach innen folgt eine analoge Neigung der oberen Gelenkfläche des Sprungbeines und eine neue Stellung der unteren Extremität.

Aus den obigen Betrachtungen geht hervor

dass, wenn es auch beim Fusse nicht von gleicher Wichtigkeit ist, als bei der Hand, unbedingt so viel als möglich von den Theilen zu schonen, man hier doch eben so sehr den Nutzen der abzulösenden Knochen berücksichtigen muss, welchen dieselben hinsichtlich des Stehens und Gehens gewähren.

Exarticulationen der Zehen.

Die letzten Phalangen kann man allein wegnehmen. Nach der Auslösung der zweiten Phalangen der mittleren Zehen aber entsteht sehr leicht zu grosse gegenseitige Annäherung und ein Uebereinanderliegen der Zehenglieder, wodurch das Gehen behindert wird. Man exarticulirt lieber die ganze Zehe; denn hier ist es nicht so wichtig, wie bei der Hand, dem Gliede die grösstmögliche Länge zu erhalten, mit Ausnahme der grossen Zehe. Die Exarticulation der ersten Phalanx wird wie bei den Fingern vorgenommen.

Exarticulation der grossen Zehe. Taf. XXXVIII[b]. Fig. 2. Seit LEDRAN, welcher diese Operation verwarf, haben die meisten Chirurgen der schiefen Wegsägung des Gelenkkopfes des ersten Metatarsusknochens den Vorzug gegeben. Man vermeidet auf diese Weise das beträchtliche Hervorspringen des Knochenköpfchens, vermehrt jedoch auf der andern Seite auch die Schwierigkeiten und Gefahren der Operation *), und nimmt dem

*) Die Entzündung breitet sich häufig längs der Sehnen und der fasc. plantar. aus, es entsteht eine sogenannte ery-

Fusse einen wesentlichen Stützpunkt beim Stehen. Exarticulirt man die grosse Zehe durch den Lappenschnitt, so bildet man am besten einen *Plantarlappen* und zwar folgendermassen: 1) macht man über dem Rücken der ersten Phalanx einen nach vorn convexen Schnitt, 2—3‴ vom Gelenk entfernt, um dem Hervorspringen des Köpfchens vorzubeugen; 2) öffnet man die innere, äussere und obere Seite des Gelenkes und luxirt den Knochen; 3) endlich schneidet man, indem man das Bistouri mit voller Klinge unter der Phalanx hinführt, einen Plantarlappen von gehöriger Grösse. Man operirt am rechten Fusse mit der rechten Hand, und umgekehrt. Das Verfahren ist leicht und giebt ein gutes Resultat. Ausserdem können der Ovalär- und Zirkelschnitt angewendet werden; ihre Ausführung geschieht wie bei der Fingerexarticulation.

Exarticulation einer der vier letzten Zehen.— Die Gelenke gleichen denen der Finger, doch ist der Durchmesser der Knochenköpfchen, sowie der Commissuren und der Querdurchmesser des Fusses, in ihrem Niveau, kleiner als an der Hand, Auch bildet die weit dickere Haut der Plantarfläche unter und vor der Basis der Zehen ein beträchtliches Polster. Ausserdem liegt der wahre Commissurrand $^1/_2$‴ hinter dem vorderen Rande des Plantarpolsters. Der letztere ragt nach der kleinen Zehe zu weiter hervor und weicht, je

---

sipelatöse Entzündung des Fussrückens, welche Eiterung, häufig Entblössung des Knochens und zuweilen selbst den Tod herbeiführt.

Der Uebers.

näher er der grossen Zehe kommt, weiter zurück. Das Metatarsal-Phalangengelenk liegt, im Durchschnitt, 8‴ rückwärts vom Dorsalrande der Commissur.

Operation.

Seitlicher Lappenschnitt nach LISFRANC. Der Chirurg lässt die benachbarten Zehen durch einen Assistenten bei Seite ziehen, fixirt die kranke Zehe mit der linken Hand, sticht das Messer nahe hinter dem Gelenk, am Vereinigungspunkte des mittleren Drittels mit dem linken Drittel des queren Dorsaldurchmessers, ein, führt es bis zum Niveau des Commissurrandes, ohne denselben zu verletzen, und von hier aus nach einem Punkte der Plantarfläche, welcher dem Anfangspunkte correspondirt. Sodann präparirt er diesen ersten Lappen los und trennt die Ligamente. Die vertical gehaltene Klinge wird nun in das weit geöffnete Gelenk eingesetzt, um den Gelenkkopf herum dicht am linken Rande der Phalanx hingeführt und, von hinten nach vorn, ein zweiter Lappen von derselben Grösse gebildet.

Der *Zirkelschnitt* ist langwierig und schwer; der *Ovalärschnitt* wird wie bei den Fingern ausgeführt.

Exarticulation von zwei oder drei Zehen. Unterer Lappen. — 1) Querschnitt auf der Plantarseite, in der Zehenfalte. 2) Dorsalschnitt im Niveau des Commissurrandes. Diese beiden, an ihren Endpunkten vereinigten Schnitte umschreiben die Basis der auszulösenden Zehen. 3) Exarticulation von der Dorsalseite aus.

Exarticulation aller Zehen.

Anatomie. Die Zehen sind mit den Metatar-

susknochen durch ligg. capsularia und lateralia, durch Streck- und Beugesehnen etc. verbunden. Die Gelenke liegen nicht alle auf gleicher Linie, auch herrscht darin eine Verschiedenheit bei den einzelnen Individuen. Im Allgemeinen lässt sich wohl Folgendes aufstellen: 1) Wenn man von einem 8‴ (2 centim.) hinter dem Gelenk der ersten Zehe gelegenen Punkte eine transversale, der Achse des Gliedes perpendiculäre Linie zieht, so fällt dieselbe auf das Gelenk der kleinen Zehe. 2) Bringt man ein Fadenende auf den Höcker des zweiten Keilbeines, der leicht zu finden ist, und setzt das andere Ende auf den zunächst zu entdeckenden Höcker des Zehengelenkes, so giebt die Fadenlänge den Radius eines Bogens ab, der durch sämmtliche Metatarsalgelenke hindurchgeht.

Operation. Verfahren nach Lisfranc. *Plantarlappen.* Taf. XXXVIII. Fig. 1 und 2. Der kranke Fuss wird von einem Assistenten gehalten; ist es der linke, so legt der Operateur die Plantarfläche desselben in die Volarfläche seiner linken Hand und fixirt mit dem Daumen das Metatarsal-Phalangengelenk der grossen und mit dem Zeigefinger das der kleinen Zehe. Er macht nun, von links nach rechts, einen nach vorn convexen Schnitt, der 4‴ vor den Gelenken vorübergeht und die beiden fixirten Punkte mit einander verbindet. Dieser Schnitt trennt die Haut, das Zellgewebe und die Sehnen. In einem zweiten Acte wird das Messer in derselben Richtung, an der Grenze der zurückgezogenen Haut durch die Wunde hingeführt, es durchschneidet mit der Spitze die seitlichen Bänder und öffnet die Gelenkkapseln; hierauf setzt der Operateur die vier letzten

Finger hakenförmig in die Zehenfalte ein und stützt den Daumenballen auf die Dorsalfläche der gebeugten Zehen, führt die volle Klinge um die Köpfe der Phalangen herum bis unter die Zehen, wendet sodann den Fuss nach aussen und bildet, von der grossen Zehe aus, einen Plantarlappen, der bis zur Zehenfalte reicht; der Assistent ergreift jede Zehe, so wie sie ausgelöst worden ist. Während dieses dritten Actes bleibt der hintere Theil (talon) der Schneide beinahe unbeweglich und der Operateur fasst die dritte Zehenphalanx mit seinen Fingerspitzen.

Man kann diese Operation auch so vornehmen, dass man den ersten Schnitt in der Zehenfalte hinführt; der Plantarlappen erhält dadurch eine sehr regelmässige Gestalt, ohne dass es nöthig ist, die Zehen einzeln abzulösen. LISFRANC jedoch verwirft dieses Verfahren.

Dieser Chirurg hat übrigens zuerst den (bis in's vierzehnte und funfzehnte Jahr bestehenden)

Taf. XXXVIII. Fig. 1. Linker Fuss, auf welchem man durch die krumme Linie b, den bogenförmigen Schnitt bei der Exarticulation der Zehen angedeutet hat, die Linie a, begrenzt die Köpfe der Metatarsusknochen; die Linie c, bezeichnet die Richtung des Hautschnittes bei der Tarso-Metatarsalexarticulation. Hinter dieser Bogenlinie c, ist die Lage der Keilbeine, und die des Kahn- und Würfelbeines angedeutet.

Fig. 2. Diese Figur stellt den Moment der Operation dar, in welchem das mit dem hinteren Theile der Klinge fixirte Messer, a, die Zehe ablöst, während es einen Plantarlappen schneidet; d, linker Daumen des Operateurs.

Fig. 3. Exarticulation der Mittelfussknochen: i, oberer Schnittrand; h, das unter den Mittelfussknochen liegende Messer, nach der Auslösung derselben.

Fig. 4. Resultat der vorigen Operation.

Taf. XXXVIII.

Fig. 2.

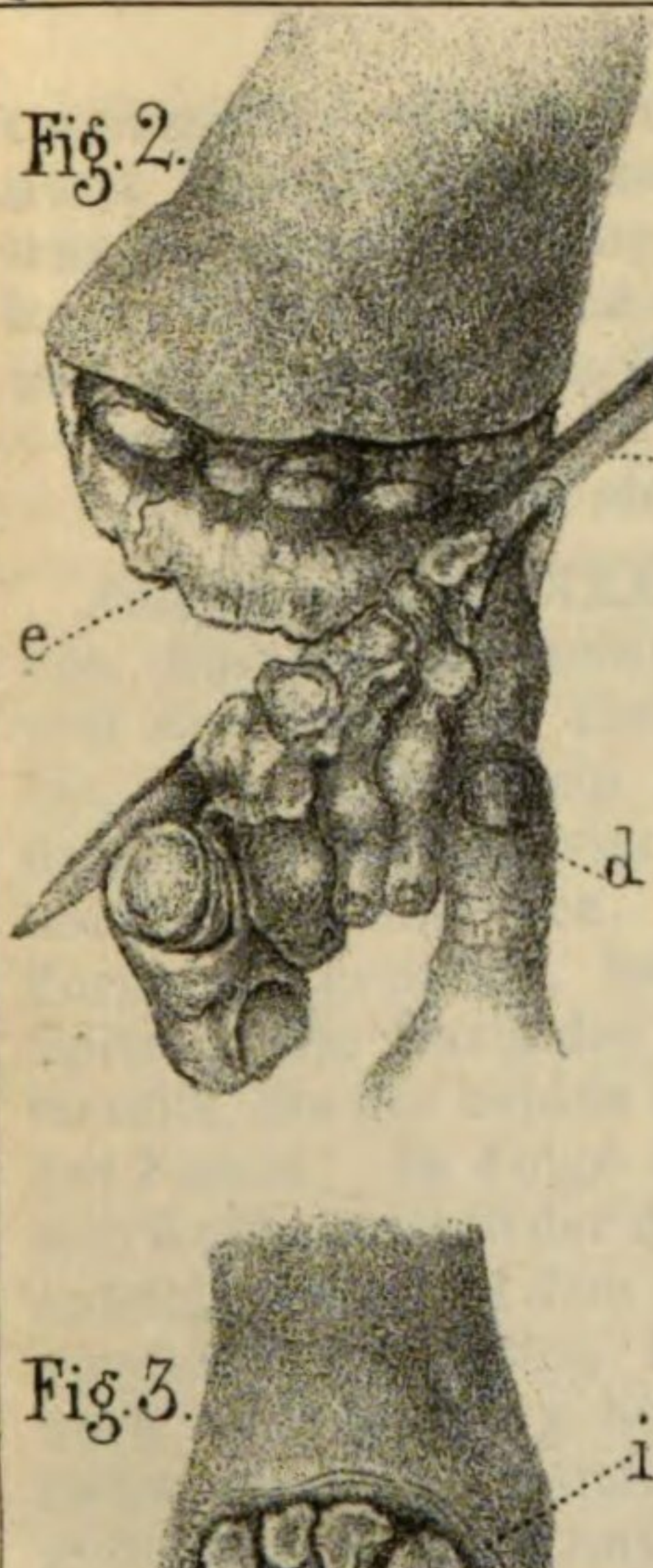

Fig. 1.

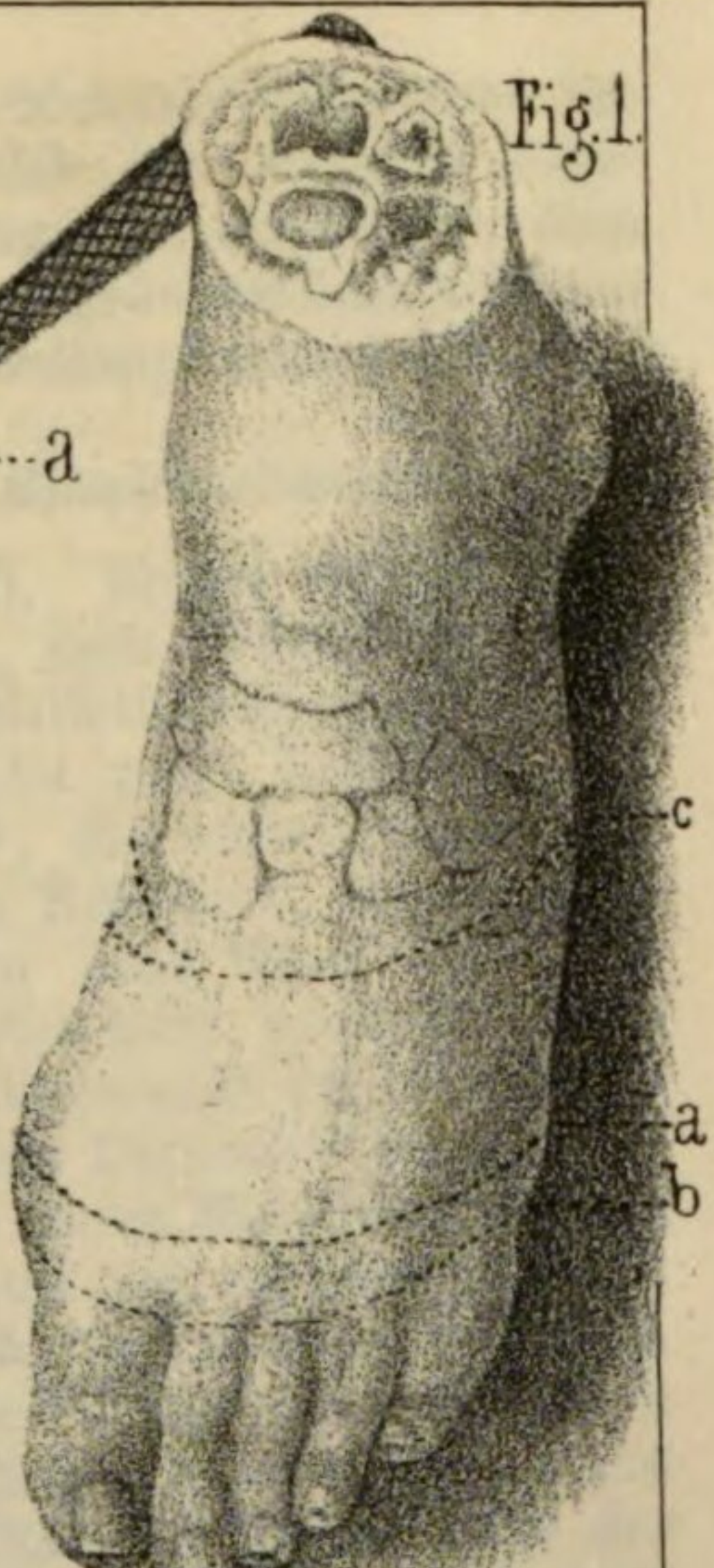

Fig. 3.

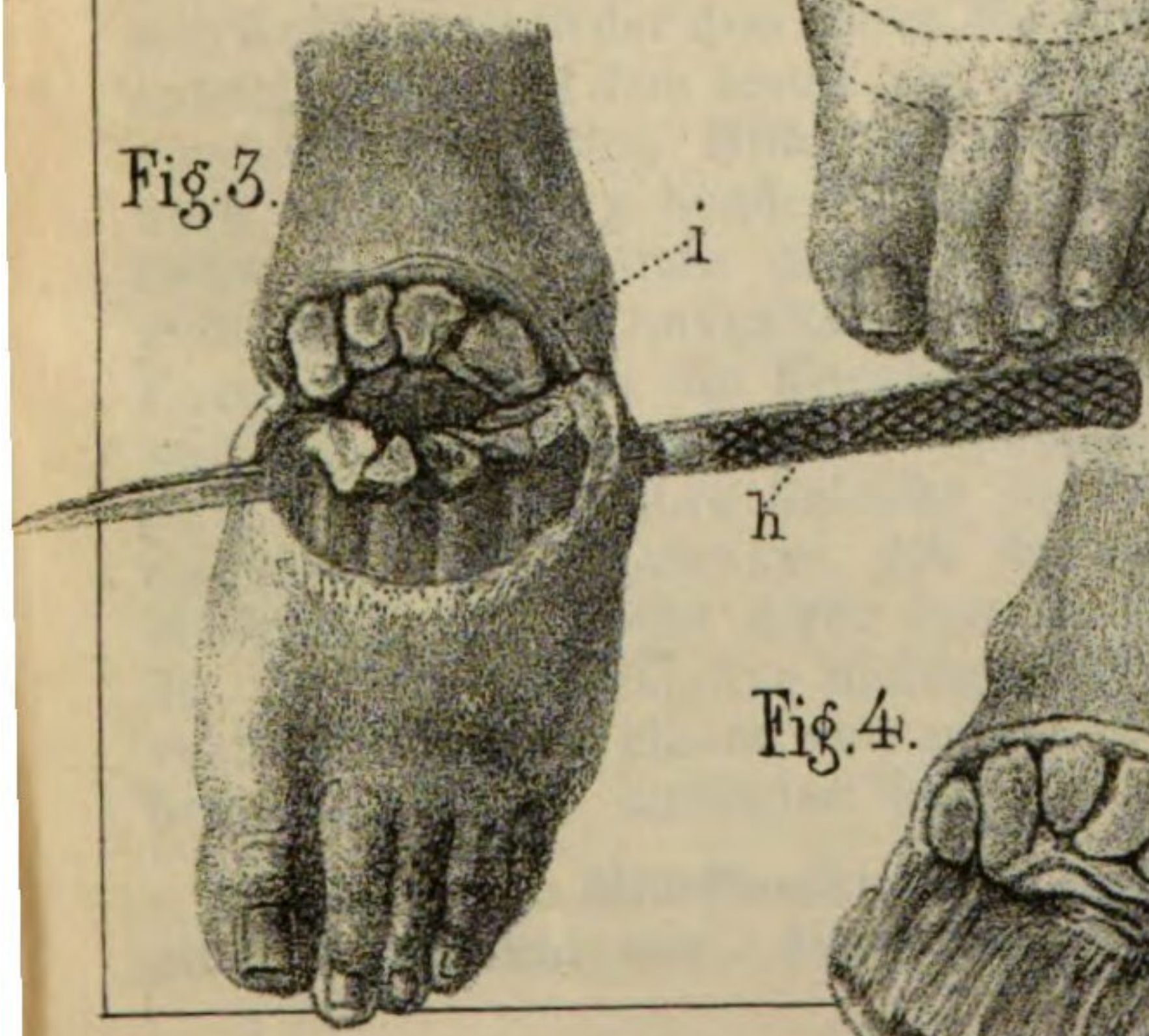

Fig. 4.

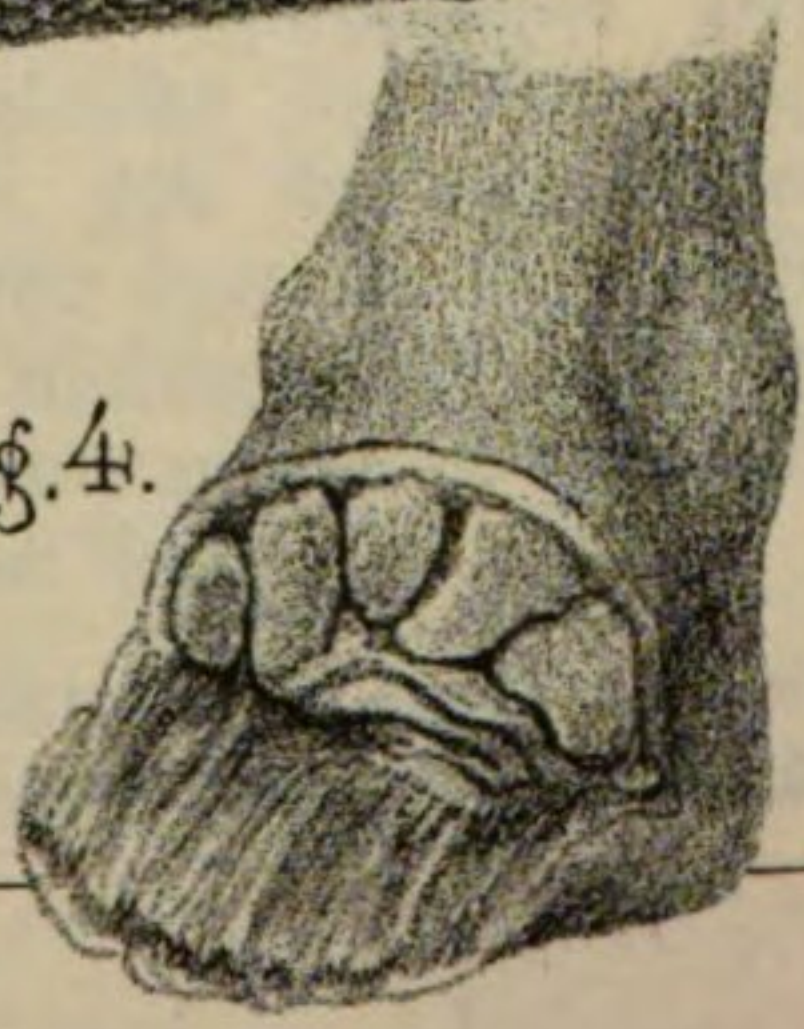

cartilaginösen Zustand der Metatarsusköpfchen benutzt und dieselben mittelst des Messers abgetragen, ohne sich der Säge zu bedienen. Man kann dann den Lappen eine grössere Länge geben und sogar mit einem Dorsallappen auskommen.

Exarticulation der Mittelfussknochen.

Anatomie. Taf. XXXVII. Dieses Gelenk wird von den drei Keilbeinen, dem Würfelbeine und von der Basis der fünf Mittelfussknochen gebildet. Das Würfelbein bietet zwei Gelenkflächen dar, die eine dem vierten, die andere dem fünften Mittelfussknochen. Die Keilbeine, wegen ihrer Form so genannt, haben eine Basis und eine Spitze. Die Basis des ersten sieht nach der Plantarseite, die der beiden anderen nach der Dorsalseite des Fusses. In Folge dieser Zusammenfügung der drei Keilbeine und der drei ersten Mittelfussknochen entsteht zwischen dem ersten und zweiten und dem zweiten und dritten Mittelfussknochen eine von vorn nach hinten gehende Furche und eine tiefere zwischen dem dritten und vierten; ausserdem geht daraus die Convexität der Dorsalfläche des Fusses hervor. Da die Knochen der Fusswurzel und des Mittelfusses eine verschiedene Länge haben, so liegen ihre Gelenke in keiner regelmässigen Linie. Lisfranc gab deshalb folgende Merkmale an, mittelst deren man genau den Sitz, die absolute und relative Richtung dieser Gelenkverbindungen an einem von seinen Weichtheilen bedeckten Fusse auffinden kann:

1) Der fünfte Mittelfussknochen läuft hinten in eine Tuberosität aus, die einen beträchtlichen

Vorsprung bildet und immer, wenn auch Geschwulst vorhanden ist, durch das Gefühl wahrgenommen werden kann; unmittelbar hinter dieser Tuberosität liegt das Gelenk.

2) Eine gerade Transversallinie, von diesem Punkte aus gegen den inneren Fussrand gezogen, geht 8‴ (2 centim.) hinter dem Tarsalgelenke des ersten Mittelfussknochens, 4‴ hinter dem des zweiten, 7‴ hinter dem des dritten und 4‴ hinter dem inneren Winkel der Basis des vierten vorüber.

3) Die untere und innere Tuberosität des Kahnbeines ist 1‴ vom inneren Knöchel und dem ersten Metatarsalgelenke entfernt.

4) Während der Beugung des Fusses leitet die hervorspringende Sehne des m. tibialis ant. auf das erste Metatarsalgelenk.

5) Man kann das Gelenk finden, indem man, von vorn nach hinten, am inneren und unteren Rande des ersten Mittelfussknochens hingeht. Man trifft auf den hinteren Höcker dieses Knochens, dann auf eine Vertiefung und endlich auf den Höcker des ersten Keilbeines. Das Gelenk liegt zwischen diesen beiden Höckern.

Wollte man endlich die Leitpunkte vervielfältigen, so würde sich die Lage dieses ersten Metatarsalgelenkes noch auf folgende Weise bestimmen lassen: Wenn man auf dem Fussrücken einen Bogen, mit der Concavität nach vorn, beschreibt, dessen Radius den Raum zwischen der Basis des fünften Metatarsusknochens und dem vorderen Ende des vierten in zwei gleiche Theile theilt, während der letztere Punkt als Centrum dient; so wird dieser Bogen über den inneren Winkel des

zweiten und ersten Metatarsalgelenkes hingehen. Diese Nachweisung lässt sich auch auf das Auf suchen des dritten Metatarsalgelenkes anwenden, indem wir, als Centrum, das vordere Ende des fünften Metatarsusknochens, und die Länge desselben, als Radius, annehmen.

Richtung der Gelenklinie. — Diese Richtung variirt bei dem fünften und vierten Metatarsusknochen, je nachdem der Kranke weite oder enge Fussbekleidung getragen hat und die Zehen auseinanderstehen oder eng zusammenliegen. So befindet sich das erste Metatarsalgelenk in einer Linie, die meistens, wenn sie verlängert wird, auf die Mitte des fünften Metatarsusknochens und zuweilen $^1/_2$'' hinter dessen Phalangengelenk fällt. Die Richtung des fünften Metatarsalgelenkes gleicht der einer Linie, die über die Mitte des inneren Randes des ersten Metatarsusknochens hinwegläuft. Eine von der Tuberosität des fünften Metatarsusknochens nach der inneren Fussseite gezogene Transversallinie geht 4''' hinter dem zweiten Gelenke vorüber; letzteres kann als Ausgangspunkt einer nach vorn convexen, krummen Linie dienen, die über die drei letzten Gelenke hinweggeht. Das dritte Keilbein allein ragt $1^1/_2$''' über diese Linie hinaus. Der zweite Metatarsusknochen ist in eine von den drei Keilbeinen gebildete Fuge eingesetzt. Die innere Seite dieser Fuge hat bis zum ersten Metatarsalgelenk eine Länge von 4'''. Die äussere misst nur 2—3''' und die hintere Wand $7^1/_2$''' (15 millim.).

Ligamente. Taf. XXXVIII^b. Fig. 1. Ein Dorsalligament für jeden Metatarsusknochen, den zweiten ausgenommen, der von jedem Keilbeine

eines erhält. *Zwischen den Knochen.* Das stärkste Ligament ist das innere, welches vom ersten Keilbeine und von der inneren Seite des zweiten kommt und sich zwischen den ersten und zweiten Metatarsusknochen ansetzt. Das mittlere inserirt sich eines Theils zwischen das zweite und dritte Keilbein; und anderen Theils zwischen den zweiten und dritten Metatarsusknochen. Das äussere heftet sich zwischen Würfelbein und dem dritten Keilbeine und zwischen dem dritten und vierten Metatarsusknochen an. Es giebt drei Synovialkapseln: eine für die Gelenke des vierten und fünften Metatarsusknochens mit dem Würfelbeine, die zweite für die drei Keilbeine und die beiden entsprechenden Metatarsusknochen und die dritte für die Gelenkverbindung des ersten Keilbeines mit dem ersten Metatarsusknochen.

Operation. Verfahren nach LISFRANC. *Rechter Fuss.* Der Unterschenkel wird von einem Assistenten fixirt, der die a. pediaea u. tibial. postic. comprimirt. Der Operateur unterrichtet sich von den beiden äussersten Gelenken, setzt die Hohlhandfläche seiner linken Hand auf die Fusssohle, den Daumen auf den Höcker des fünften Mittelfussknochens, den Zeige- und Mittelfinger auf das erste Gelenk. Mit der rechten Hand ergreift er ein starkes, schmales Messer und führt einen halbmondförmigen Schnitt, mit der Convexität nach vorn, der 7—8‴ vor der Articulation verläuft und die Weichtheile bis auf den Knochen trennt. Die Haut wird zurückgezogen, der Operateur löst die noch anhängenden Weichtheile los.

Zweiter Act. Ohne die Finger der linken Hand von der angegebenen Stelle zu entfernen, bringt

man die Spitze des Messers hinter den Höcker des fünften Mittelfussknochens, und führt es in der oben angezeigten Richtung, bis zum dritten Mittelfussknochen; nun wird es ungefähr eine Linie nach vorwärts geführt und die Verbindung dieses letzteren in querer Richtnng (ohne in das Gelenk selbst zu dringen) getrennt, bis man zur Fuge gelangt. Man zieht nun das Messer zurück und führt es an den inneren Rand des Fusses, um von innen nach aussen und von hinten nach vorn die Gelenkverbindung des ersten Metatarsus zu trennen. Ist der Operateur so zum zweiten Metatarsus (zur inneren Seite der Fuge) gelangt, so setzt er das Messer senkrecht, mit der Spitze nach abwärts auf, kehrt die Schneide nach hinten, senkt es darauf gegen die Sohle, und trennt den Schlüssel des Gelenkes, indem er das Heft von hinten nach vorn, und dann wieder von vorn nach hinten neigt. Auf diese Art trennt er die ganze innere Seite der Fuge, ohne jedoch zu vergessen, dass sie nach innen etwas schräg ist; denn würde man die Schneide gerade nach hinten wirken lassen, so könnte sie leicht in das Gelenk zwischen dem ersten und zweiten Keilbeine eindringen. Man zieht nun das Messer auf's Neue zurück, sucht die hintere Gelenkverbindung des zweiten Metatarsus (welche 3‴ rückwärts liegt) auf, indem man mit horizontal gehaltener Spitze, von der Gelenkverbindung des Metatarsus (die bereits geöffnet ist) rückwärts geht, und von einer halben Linie zur anderen einschneidet, bis man das gewünschte Gelenk getroffen hat, Ist auf diese Art die Gelenkverbindung an ihrer ganzen Rückenflä-

che geöffnet, so drückt man die Fussspitze herab, um die Gelenkflächen von einander zu entfernen, und trennt mit der Messerspitze die noch übrigen Bänder.

Dritter Act. Taf. XXXVIII. Fig. 3. Der Operateur dringt mit der ganzen Schneide durch das Gelenk auf die entgegengesetzte Seite, und führt das Messer, mit Umgehung der Höcker des ersten und fünften Mittelfussknochens, an der unteren Fläche der Knochen nach vorn, um einen unte-

---

Taf. XXXVIIIb. Fig. 1. Bänder auf dem Rücken des Tarso-Metatarsalgelenkes. 7, tuberosit. oss. metat. V. — 8, os cuboid. — 9, os cuneif. III. 10, os navic. — 11, os cuneif. II. — 12, os cuneif. I. Alle Gelenkspalten sind durch Entfernung der Bänder freigelegt, mit Ausnahme derjenigen, welche das os metat. III. mit seinen drei Nachbarknochen verbinden. 13, starkes Band zwischen dem os cuneif. III. und os metat. II. 14, schräges Band zwischen dem os metat. III. und II. Darüber liegt ein breiteres, dünneres, querlaufendes Band zwischen denselben Knochen, ohne Ziffer. 15, os metat. III. 16, schräges Band zwischen os metat. III. und IV. Darüber liegt ein breiteres, queres, dünneres Band. — 17, Band zwischen os cuneif. III. und os metat. III. 18, Band zwischen os cun. III. und os metat IV. Die Gelenkspalten sind durch die Bänder punktirt.

Fig. 2. Exarticulation der ersten und dritten Zehe. — abcd, Wunde nach dem Ovalärschnitt. e, Kopf des ersten Metatarsusknochens. gh, Wunde nach dem Lappenschnitt. i, Kopf des dritten Metatarsusknochens.

Fig. 3. und 4. Exarticulation des zweiten und dritten Metatarsusknochens. Man führt das Messer durch alle Weichtheile von 18 bis an die ossa cuneif. nach 20, dann ebenso von 23 bis 21, und macht in der Mitte der Metatarsusknochen den Querschnitt 19, 22. Den dadurch erhaltenen Lappen. Fig. 3, 24 klappt man zurück, sucht die Gelenkspalten auf, und nimmt beide Zehen auf einmal weg. Der Lappen ist zur Bedeckung der Knorpelflächen nothwendig. Fig. 4 zeigt die Hautschnitte, Fig. 3 die Operation, nach Oeffnung des Gelenkes.

Fig. 5. Exarticulation des ersten Metatarsusknochens. — abcd, Ovalärschnitt nach Malgaigne.

ren Lappen zu bilden. Dabei muss der Griff des Messers mehr gehoben werden als die Klinge, um genau der Concavität des Fusses zu folgen; ferner soll der Lappen rundlich sein und schief ausgeschnitten werden, damit man mehr Haut als Muskeln erspare.

Auf dieselbe Art wird auch am linken Fusse operirt; nur macht man den Dorsalschnitt durch die Weichtheile, von dem inneren Fussrande gegen den äusseren.

Wenn man vor der Exarticulation die Fälle bestimmen könnte, in welchen das erste Keilbein einen beträchtlichen und hemmenden Vorsprung bildet, so würde es, statt diesen mit der Säge (nach HEY's Vorschlag) wegzunehmen, immer noch besser sein, den zweiten Mittelfussknochen (nach BAUDENS) im Niveau des erwähnten Vorsprunges abzutragen. BAUDENS giebt ein Verfahren an, bei welchem man blos einen Dorsallappen bildet. Man tadelt diesen Lappen, weil er zu dünn sei und leicht absterbe, ausserdem aber die Narbe auf die Plantarseite zu liegen komme.

Vor der Pubertät, wo der Vorsprung des ersten Keilbeines noch nicht verknöchert ist, kann man denselben mittelst des Messers abtragen.

Exarticulation des Vorderfusses in den Fusswurzelknochen. (CHOPART'sche Exarticulation).

Taf. XXXIX und XL.

Anatomie. Das zu trennende Gelenk wird von dem Sprung- und Fersenbein, nach hinten, und dem Kahn- und Würfelbein, nach vorn, gebildet. Diese vier Knochen sind dergestalt vereinigt, dass die Gelenklinie zwei Bogen beschreibt, von denen

der eine, innere, mit seiner rückwärts sehenden Concavität den Kopf des Sprungbeines begrenzt, während der andere, äussere, wegen der articulären Disposition des Würfelbeines, nach vorn concav ist. Diese Bogen haben zusammen die Form eines umgekehrten und querliegenden *S*. Der innere Haken des *S* krümmt sich nach hinten, der äussere nach vorn. Die Disposition des Gelenkes ändert sich bei der Beugung und Streckung des Fusses. Während der Beugung befinden sich das Sprung- und Fersenbein in derselben Linie; wird der Fuss gestreckt, so steht das Fersenbein weiter hervor als das Sprungbein.

Unter den zahlreichen, zur Auffindung des Gelenkes angegebenen Kenzeichen, wollen wir nur die wichtigsten hervorheben:

1) Die innere Tuberosität des Kahnbeines bildet, besonders an Plattfüssen, in der Mitte zwischen

---

Taf. XXXIX. Fig. 1. — a, Sprungbein; b, Fersenbein; c, Würfelbein; d, Kahnbein; g, innerer Knöchel; h, Tuberosität des Kahnbeines; i, äusseres Gelenkende; j, Tuberosität des fünften Mittelfussknochens; k, äusserer Knöchel; l, ein Stift, der zwischen Sprung- und Kahnbein eingesenkt ist, um die schräge Richtung zu zeigen, in welcher das Messer geführt werden muss; m, Stift, zwischen Sprung- und Würfelbein eingeführt.

Fig. 2. c und d, zwei Stifte, welche zwischen Sprung- und Kahnbein; a und b, eingesenkt worden sind, um den Bogen dieser Gelenklinie zu zeigen.

Fig. 2. d und c, zwei Stifte zwischen Fersen- und Würfelbeine; a und b, zeigen die Krümmung dieses Gelenkes.

Fig. 4. abc, Form und Richtung des vorderen Schnittes beim gewöhnlichen Verfahren.

Fig. 5. abc, Form des vorderen Schnittes beim Verfahren von Sedillot.

Fig. 1.

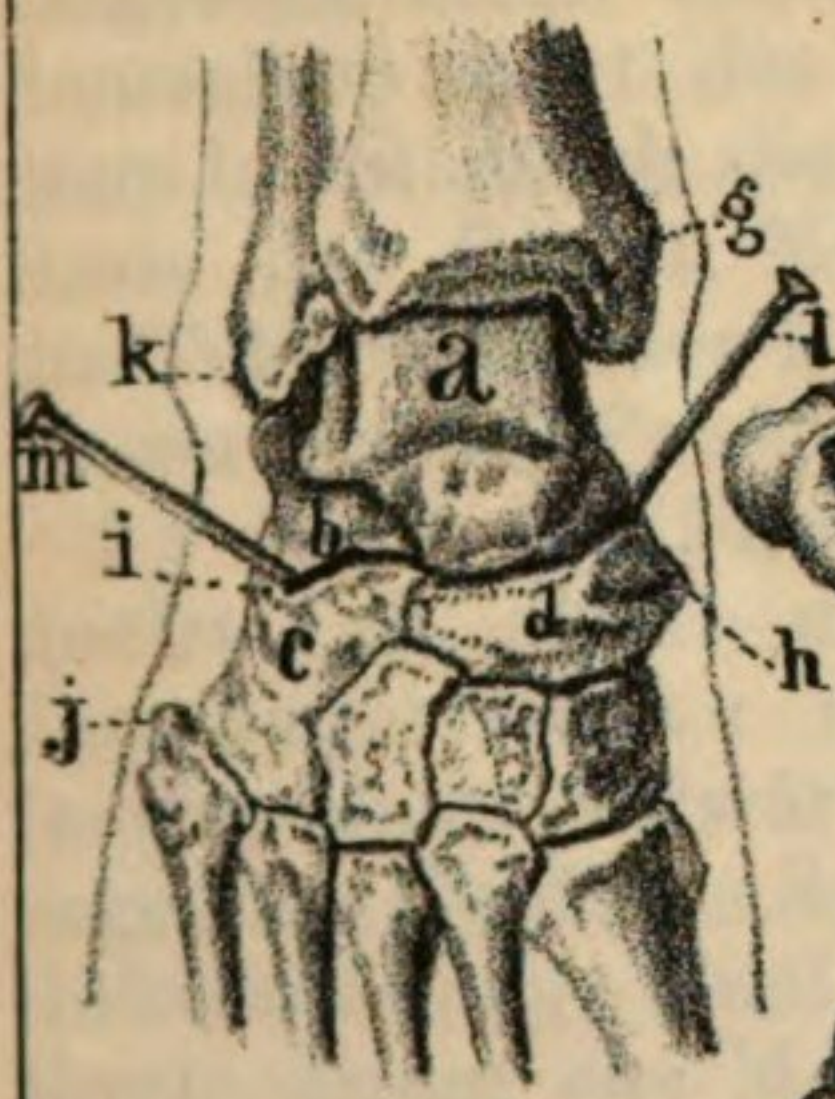

Fig. 2.

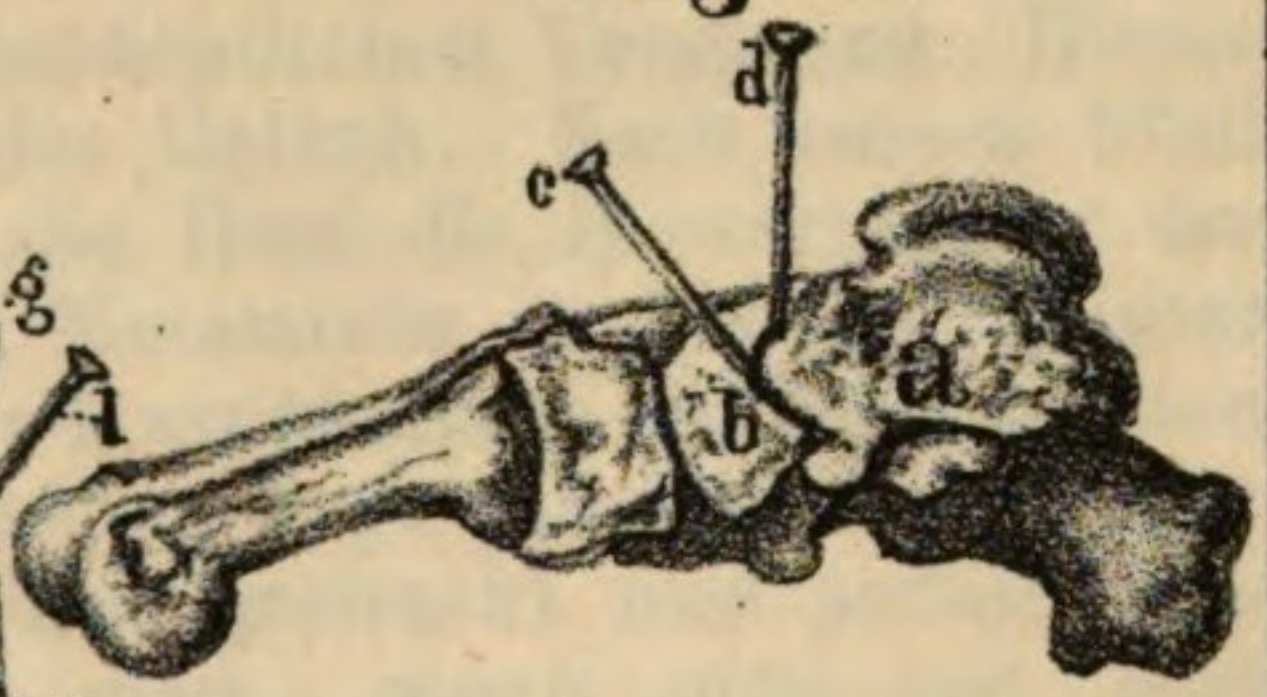

Fig. 3.

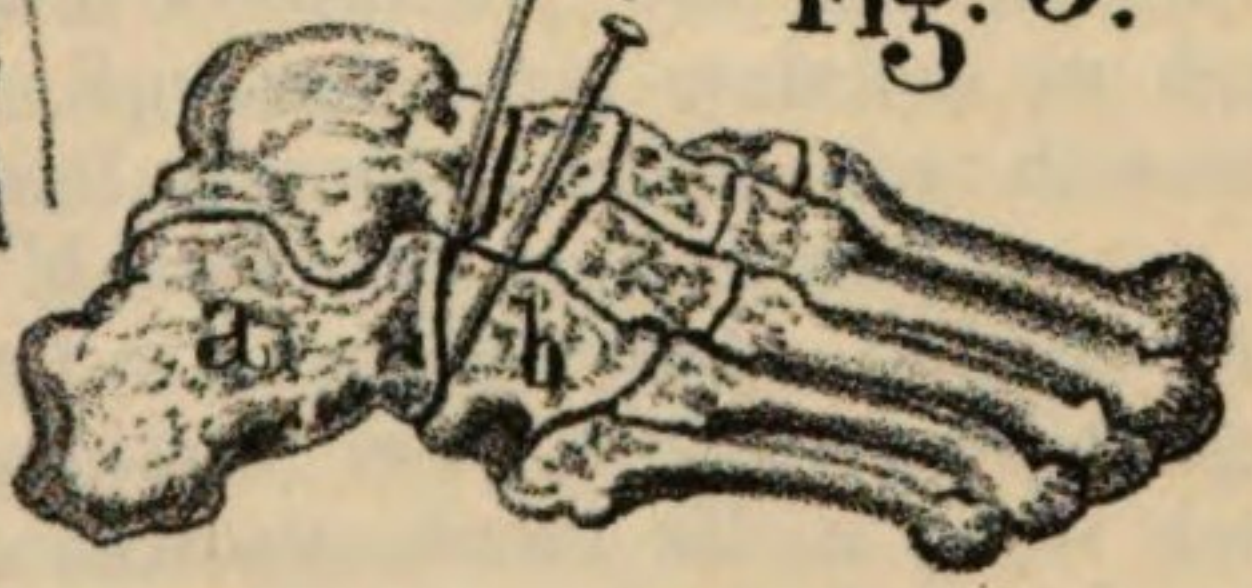

Fig. 4.

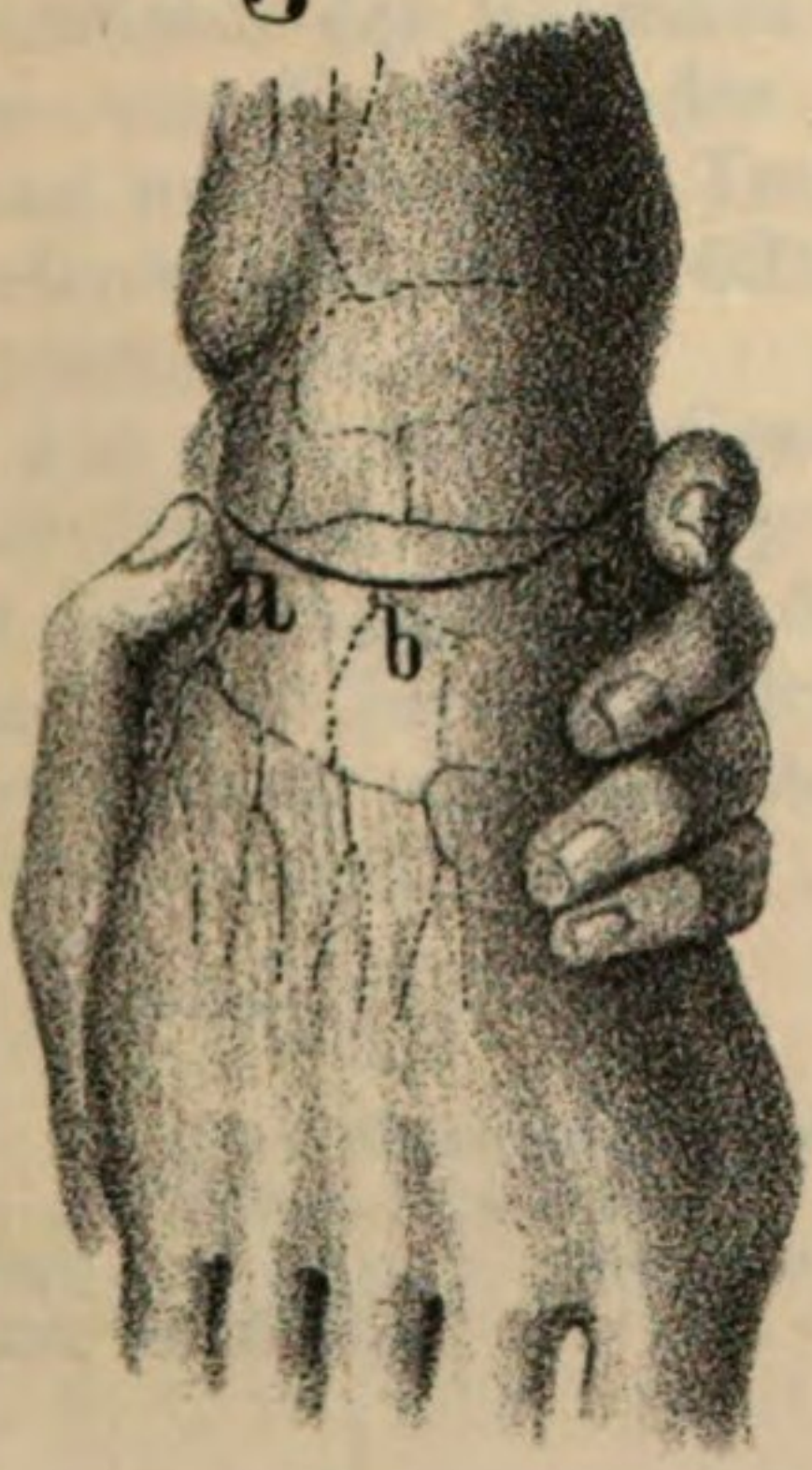

Fig. 5.

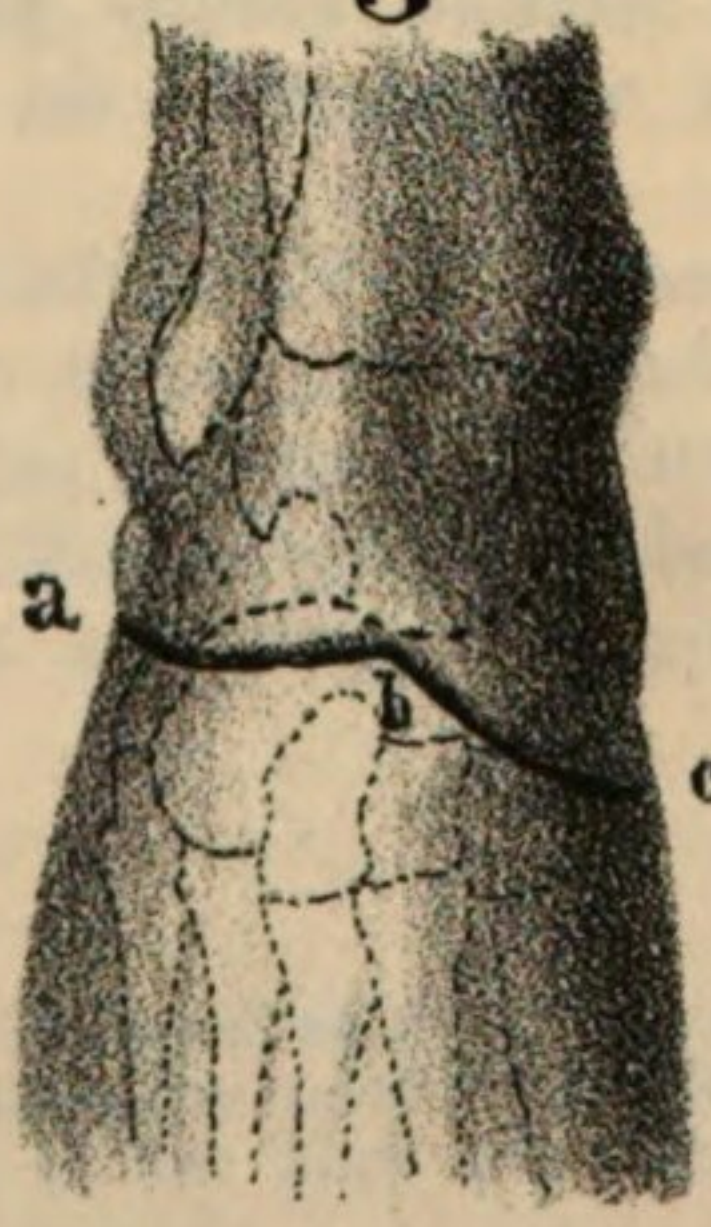

dem innern Knöchel und dem ersten Metatarsalgelenk einen beträchtlichen Vorsprung. Hinter demselben liegt das Gelenk. Nach aussen fühlt man leicht durch die Haut die Hervorragung der Basis des fünften Metatarsus und $1^1/_3$'' dahinter die Tuberosität des Fersenbeines: mitten zwischen diesen beiden Punkten liegt das Gelenk.

2) Wird der Fuss gestreckt und sodann adducirt, so stösst man, wenn man mit dem Zeigefinger in der Richtung des zweiten Mittelfussknochens aufwärts streicht, auf den hervorragenden Kopf des Sprungbeines, welches an der Gelenkbildung Theil nimmt. Dicht vor diesem Kopfe dringt das Messer in das Gelenk.

Die Dorsal- und Plantarligamente haben, in Bezug auf die Operation, eine geringere Wichtigkeit. Das Zwischenknochenband allein giebt den Schlüssel des Gelenkes *) ab. Es heftet sich an die vier Knochen des Gelenkes, und man vermag nur erst nach Trennung dieses Bandes das Gelenk gehörig zu öffnen; im Greisenalter verknöchert es.

Bei vorhandener Geschwulst des Fusses lassen sich die Knochenvorsprünge schwerer auffinden; es kann vorkommen, dass das Messer, aus Furcht das Tibio-Tarsalgelenk zu öffnen, in die Gelenkverbindung des Kahnbeines mit den Keilbeinen geführt wird.

---

*) Die Franzosen pflegen das lig. cartilagineum calcaneo — claviculare den Schlüssel des Gelenkes (clef de l'articulation) zu nennen. Dasselbe geht in der Tiefe vom Fersen- zum Schiffbeine.

D. Uebers.

Die Sehne des m. tibial. postic. kann wie ein Knochenvorsprung unterhalb des inneren Knöchels erscheinen. Die Tuberosität des Kahnbeines liegt immer nach vorn, wenigstens $^1/_2$'' vom Knöchel entfernt.

Operation. Bildung eines oberen und unteren Lappen von CHOPART. Taf. XL. Fig. 1 und 2. CHOPART machte, 1787, zwei seitliche, vom mittleren Tarsalgelenke ausgehende Längenschnitte, deren Enden durch einen über den Rücken des Fusses geführten Querschnitt verbunden wurden. Den Hautlappen präparirte er nach aufwärts, durchschnitt die Sehnen, öffnete das Gelenk und senkte die Fussspitze, um die Knochen zu luxiren und mit dem Messer leichter hindurchzudringen. Nach der Exarticulation schnitt er, von hinten nach vorn, an der Plantarfläche der Knochen hingehend, einen unteren grösseren Lappen. — RICHERAND modificirte dieses Verfahren, indem er, über den Fussrücken hinweg einen halbmondförmigen Schnitt machte, dessen Mitte 4—6''' über das Gelenk hinausging; er bildete nur einen Plantarlappen. Taf. XXXIX. Fig. 4.

Gewöhnliches modificirtes Verfahren. Der Chirurg nimmt die Fusssohle des Kranken in die linke Hohlhandfläche, fixirt, mittelst des Daumens und Zeigefingers, die Endpunkte des Gelenkes, unterrichtet sich über die Lage des Sprungbeinhöckers und zieht über den Fussrücken, von dem einen Punkte zum anderen, einen halbmondförmigen Schnitt, dessen mittlerer Theil $^1/_2$'' vor der Verbindung des Sprungbeines mit dem Kahnbeine zu liegen kommt. Taf. XXXIX. Fig. 4. Ein leichtes Zurückziehen der Haut genügt, um den

Taf. XL.

Fig. 1.

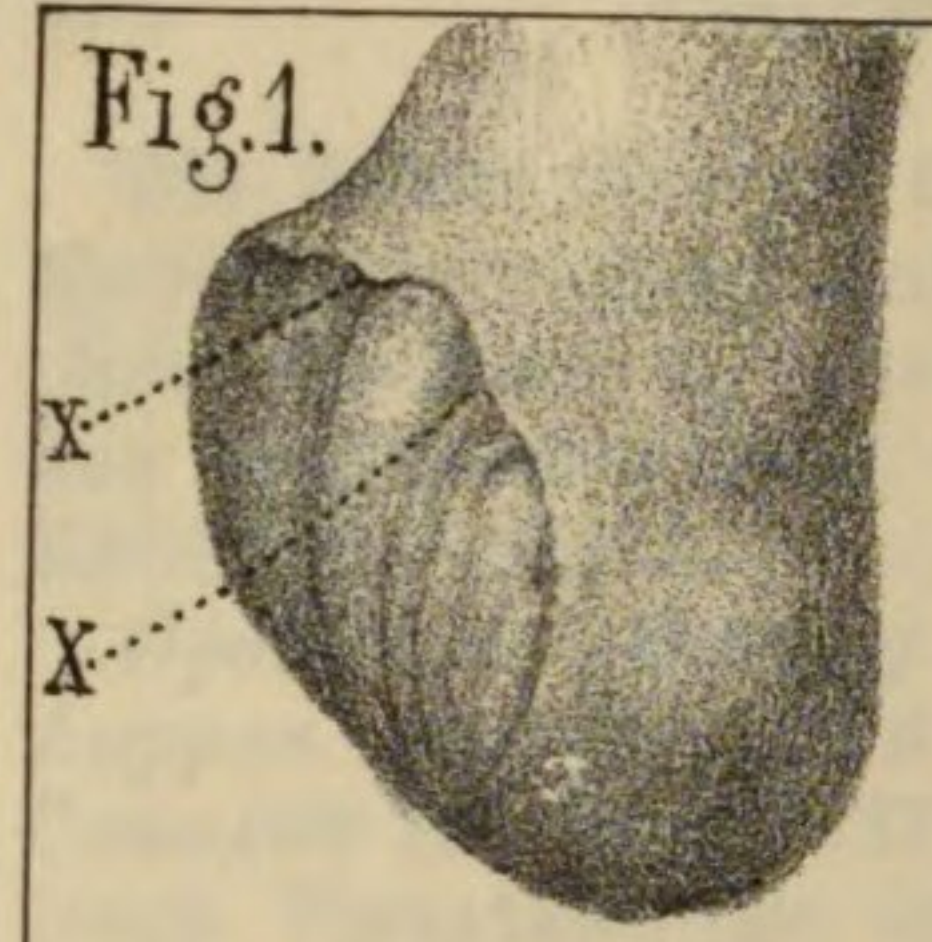

Fig. 2.

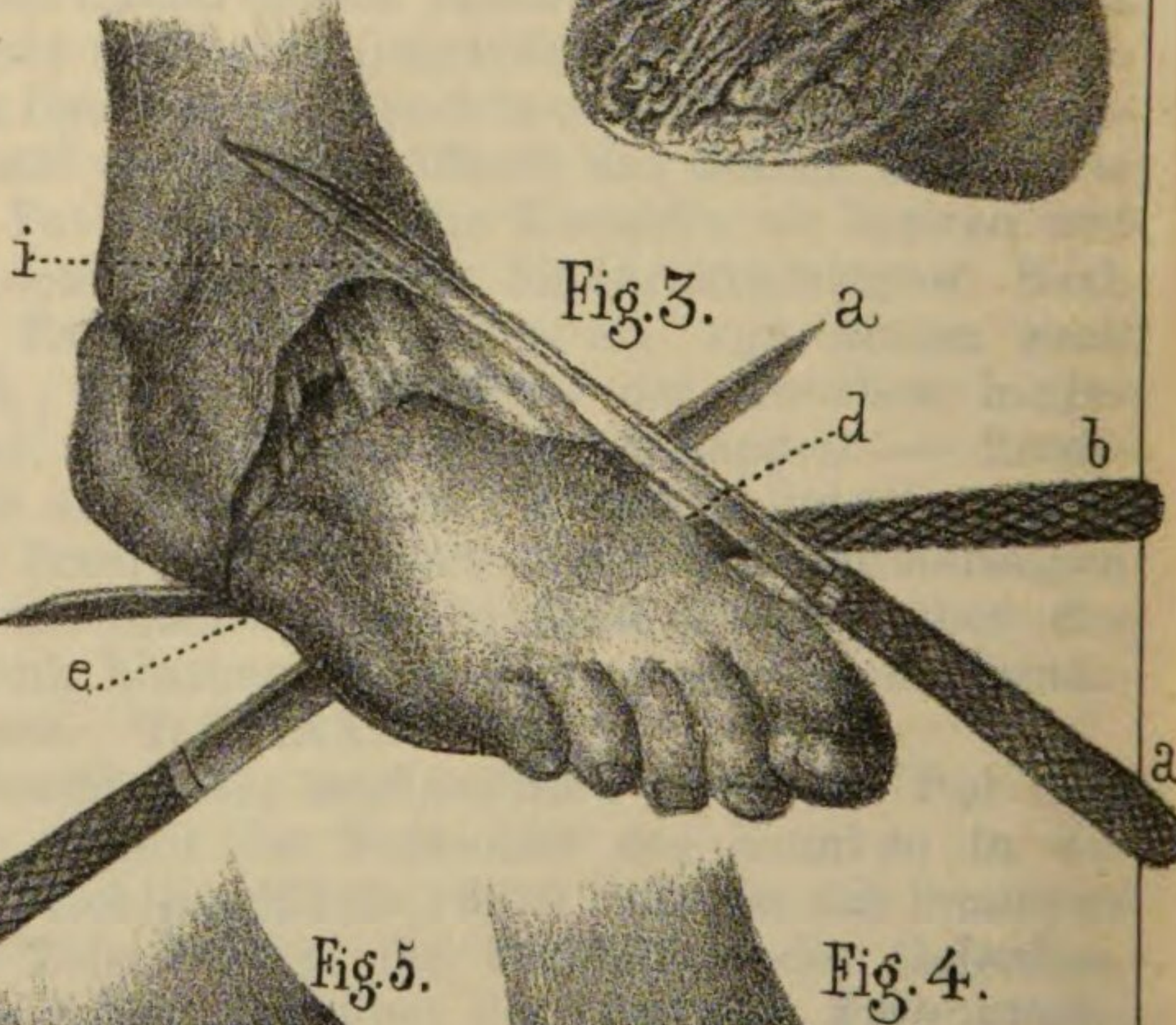

Fig. 5.

Fig. 4.

Rand des kleinen Dorsallappens in gleiche Höhe mit dem Gelenk zu bringen.

Der Chirurg überzeugt sich nochmals vom Sitze des Kahn- und Sprungbeingelenkes und öffnet dasselbe mit voller, quer gehaltener Klinge. Wenn man am rechten Fusse operirt, so dringt man durch das Gelenk, indem man um den Kopf des Sprungbeines herumgeht und dann erst die äussere Articulation öffnet. Am linken Fusse wird die Messerspitze um den Sprungbeinkopf herum bis zum inneren Höcker des Kahnbeines getrieben, dann lenkt man die Klinge nach aussen, ohne das Gelenk zu verlassen, und führt den Schnitt vorwärts, im Verlauf einer nach vorn concaven krummen Linie, bis zu dem vom Zeigefinger fixirten Punkte. Nachdem das Gelenk gehörig geöffnet worden ist, drückt der Operateur die Fussspitze herab, trennt die Plantarbänder, legt das Messer an die Plantarfläche der Knochen, bringt den Fuss wieder in die normale Stellung

---

Taf. XL. Fig. 2. Chopart'sche Exarticulation, von Richerand modificirt. Resultat der Operation vor der Anlegung des Lappens.

Fig. 1. Dieselbe Operation. Der Lappen, x x, ist angeheilt.

Fig. 3. Dieselbe Operation nach Sedillot. — i, das Messer führt den Schnitt nach der inneren Fussseite. a, a, das Messer zieht von hier aus auf der Plantarseite einen Schnitt, der in den Anfangswinkel e, des ersten übergeht; bb, die Stellung des Messers ist in diesem Acte der Operation verändert; es dringt bei d, ein und kommt bei e, heraus, nachdem es durch den Rücken nach der Plantarseite, zwischen Knochen und Weichtheile, gegangen ist.

Fig. 4. o, Der nach diesem Verfahren gebildete Lappen.

Fig. 5. Diese Figur stellt den Fuss nach Anheilung des Lappens u, dar.

zurück und bildet einen unteren Lappen, der innen länger als aussen und an den Winkeln abgerundet ist Dabei müssen die Höcker des Kahnbeines, Würfelbeines, sowie die des ersten und zweiten Metatarsus vermieden werden. Um die zur Deckung der Wunde erforderliche Grösse des Lappens zu bestimmen, kann der Operateur denselben, bevor er ihn abschneidet, über die Gelenkflächen weglegen.

Verfahren nach SEDILLOT. *Innerer Lappen.* Taf. XXXIX. Fig. 5. und Taf. XL. Fig. 3, 4 und 5. *Rechter Fuss.* — Unterschenkel gebeugt, Ferse auf den Rand eines Tisches gesetzt. Der Operateur umfasst den Fuss am Rücken, macht einen Querschnitt, welcher einige Linien vor dem Fersen-Würfelbeingelenke beginnt und in der Mitte des Fussrückens, an der äusseren Seite der Sehne des m. tibial. antic. endigt. Von hier aus läuft ein zweiter Schnitt schräg von hinten nach vorn, von aussen nach innen, der zwei Querfinger breit hinter dem Phalango-Metatarsalgelenke der grossen Zehe sich um den inneren Fussrand herumwendet, von wo aus er, in gerader Linie an der Sohle verlaufend, in den Ausgangpunkt des ersten Schnittes einfällt. Der *innere* Lappen wird bis zum Höcker des Kahnbeines lospräparirt, zurückgeschlagen; das Gelenk wird von innen nach aussen geöffnet.

Die Sehne der Beugemuskeln und des tibial. soll man gehörig lang lassen, damit sie sich genau mit der Narbe und dem Kopfe des Sprungbeines vereinigen, wodurch man der Retraction des Fusses nach hinten *) zuvorkommt.

---

*) Die Retraction des Fusses nach hinten erfolgt nach dieser Operation überhaupt zuweilen und zwar deshalb,

Baudens bildet nur einen grossen Dorsallappen; von Walther macht, zur Bildung des Dorsallappens, zwei seitliche Schnitte, von denen der äussere $^1/_2$—1" unter dem äusseren, der innere 1—$1^1/_2$" unter dem inneren Knöchel beginnt (nach Jaeger unmittelbar hinter der Gelenklinie); beide führt er bis zum unteren Drittel de Metatarsusknochen. Die Schnittenden verbindet er durch einen bis auf die Knochen dringenden Querschnitt und präparirt den Lappen genau von den letzteren ab, so dass die Gelenkgegend leicht übersehen werden kann. Hierauf drückt W. den Fuss nach unten und etwas nach aussen, und schneidet durch die gespannten Bänder der inneren Gelenkseite, dreht dann den Fuss nach innen und unten, und trennt die äusseren; das Messer dringt, unter Niederdrükkung des Fusses, in beide Gelenke zugleich ein (Jaeger durchschneidet die Bänder, nach der Schlangenlinie des Gelenkes mit der Spitze des Messers). Der Sohlenlappen reicht bis zum vorderen Drittel oder bis zur Mitte des Metatarsus.

Beurtheilung. Alle Verfahren, die einen Dorsallappen liefern, haben den Nachtheil, dass sie zu einer vorderen oder plantären Narbe führen; auch ist der Lappen schwach und stirbt leicht ab.

Das Verfahren von Sedillot ist das schönste, aber auch das langwierigste von allen; der gebildete Lappen bedeckt sehr genau die Gelenkflächen. In allen Fällen richtet sich die Wahl des Verfahrens nach dem Zustande der Haut, die zum Lappen benutzt werden soll; die Operation selbst übrigens darf nur dann der im Tarso-Metatarsalgelenke vorgezogen werden, wenn diese nicht ausführbar ist.

---

weil der hintere vom Fuss gebildete Arm des Hebels allein zurückbleibt, die Achillessehne dadurch ein vorher nicht gehabtes Uebergewicht erlangt.

D. Uebers.

Anm. Der Vorwurf, welchen Vf. (ebenso Richerand und Lisfranc) hinsichtlich der Narbe macht, ist in sofern ungerecht, als die Lage derselben nach vorn (in der Mitte des Stumpfes) eher den Vortheil hat, dass die Narbe weder von der Sohle, noch dem Oberleder gedrückt werden kann. Dass eine Narbe auf der Plantarseite (bei Bildung eines einzigen Dorsallappens) grosse Nachtheile hat, versteht sich von selbst. Die Neigung zum Absterben ferner bezieht sich wohl hauptsächlich auf diejenigen Lappen, die zum grössten Theile blos aus der Haut bestehen. Vor Allem müssen die Sehnen am Fussrücken lang genug gelassen werden, damit sie mit dem Ende des Stumpfes verwachsen und dem späteren Heraufziehen der Ferse, durch die Wadenmuskeln, entgegenwirken. Chelius rühmt deshalb das v. Walther'sche Verfahren. Derselbe Vortheil lässt sich auch durch die Methode Sedillot's erreichen.

Verband. Zu unterbinden sind die aa. dorsales pedis, plantar. int. und ext. und manchmal noch Aeste derselben; der Lappen wird mittelst Heftpflasterstreifen fixirt, der Fuss in halber Beugung erhalten, um die Contraction der Wadenmuskeln aufzuheben. —

Die Exarticulation der drei Keilbeine mit den drei ersten Mittelfussknochen nahm Villermé zuerst vor, beschrieb aber sein Verfahren nicht näher; Lisfranc hat für diese Operation eine Methode angegeben.

Dieffenbach (Fricke Zeitschr. f. d. ges. Med. T. I.) nahm die zwei äusseren Mittelfussknochen mit dem Würfelbeine und ein andermal die zwei inneren mit den zwei Keilbeinen und dem Kahnbeine mit Erfolg weg; sein Verfahren, das er Longitudinaloperation nennt, besteht im Vorzeichnen und Abpräpariren der beiden Lappen auf dem Rücken und in der Fusssohle und zuletzt in dem Zwischenknochenschnitte.

JOBERT beschrieb ein Verfahren für *die Exarticulation aller Mittelfussknochen und der drei Keilbeine.*

Exarticulation des Fusses im Fussgelenke.

Taf. XLI.

Anatomie. Die untere Gelenkfläche der tibia ist nach innen von einem Knochenfortsatze, dem malleolus intern., begrenzt, dessen vorderer Rand 8‴ und der hintere 4‴ misst. Diese Gelenkfläche wird durch das untere Ende der fibula, welches, den malleolus extern. bildend, 1″ weiter herabreicht, in eine von einem cartilaginösen Ueberzuge ausgekleidete Fuge umgewandelt, die das Sprungbein aufnimmt. Der Grund dieser Fuge ist nicht ganz horizontal, da der hintere Rand 4‴ tiefer herabsteigt als der *vordere.*

Ligamente. Vor und hinter der oberen Gelenkfläche des Sprungbeines befinden sich Rauhigkeiten zur Insertion des vorderen und hinteren Bandes, die beide sehr dünn sind. Das Gelenk erhält seine Festigkeit besonders durch die seitlichen Bänder, nämlich das lig. deltoideum (zwischen tibia und astragalus) und das lig. fibulare antic., fibulare calcanei und fibulare tali postic. (alle drei auf der äusseren Seite). Der Synovialsack des Tibio-Tarsalgelenkes communicirt mit dem des Tibio-Fibulargelenkes.

Man dringt sehr leicht in das Gelenk ein, weil bei starker Streckung des Fusses die vordere Fläche des Sprungbeines ungefähr 8‴ über die tibia hervorkommt; ein Querschnitt im Niveau des höchsten Punktes vom inneren Knöchel trennt das vordere Ligament. Um die Exarticulation voll-

ständig zu machen, genügt es, mit dem Messer am Rande der beiden Knöchel hinzugehen und nach hinten wie vorn einen horizontalen Schnitt zu führen.

Operation. 1) *Zirkelschnitt nach* Brasdor und Sabatier. Man macht bei gestrecktem Fusse, einen Finger breit unter den Knöcheln, einen Kreisschnitt durch die Haut, die man vorher stark zurückziehen lässt, und trennt hierauf die Sehnen und Gelenkbänder. Fig. 1. und 2.

2) *Lappenschnitt. — Verfahren nach* Baudens. *Oberer Lappen.* Man macht vom Ansatze der Achillessehne aus zwei seitliche Längenschnitte bis nahe an die Commissur der Zehen, verbindet die Enden durch einen halbzirkelförmigen Schnitt, präparirt den Lappen genau von den Knochen bis zur Höhe des Gelenkes ab, öffnet dasselbe vorn und setzt sogleich die Säge ein, um die Knöchel mit dem hintern Rand der Fuge zu trennen. Die Operation endet dann mit der Durchschneidung der noch übrigen Weichtheile und der Trennung der Achillessehne, dicht am Fersenbein.

Verfahren nach Sedillot. Dieser geschickte Chirurg beschreibt sein Verfahren auf folgende Weise: „Ich mache zuerst, ungefähr drei Querfinger breit vor den Knöcheln, einen halbkreisförmigen Schnitt über den Fuss; ein zweiter Schnitt, welcher von dem Ende des ersten ausgeht, wird unter dem äusseren Knöchel hin transversal nach hinten, und über die Achillessehne hinweg, geführt, die man zugleich durchtrennt. Nachdem hierauf die Sehnen und Bänder an der äusseren, vorderen und hinteren Seite

des Fusses durchschnitten worden sind, ist dessen Auslösung im Augenblicke geschehen, das Messer dringt in das Gelenk, trennt die Haut an der inneren und unteren Seite des Fersenbeines und vollendet den Lappenschnitt. *Die beiden Knöchel trägt man sogleich mittelst der Säge ab.* Diese Operation wurde am Lebenden in weniger als einer Minute ausgeführt; ich legte neun Ligaturen an."

Verfahren nach Syme. Hinterer- unterer und (sehr kleiner) vorderer Lappen. An dem Fussrücken wird ein nach vorn convexer Schnitt geführt, dessen Spitze eine Querlinie berührt, die mitten durch den Raum zwischen dem äusseren Knöchel und der Tuberosität des fünften Mittelfussknochens gehen würde. Die Enden des Schnittes reichen gerade bis zu der Spitze beider Knöchel. Der zweite Schnitt reicht von einem Knöchel zum anderen und geht quer durch die Sohle. Beide Lappen werden bis zur Höhe des Gelenkes abpräparirt; den hinteren muss man sehr vorsichtig ablösen, um ihn nicht zu dünn zu erhalten. Man hüte sich die art. tibial. post. vor ihrer Theilung zu verletzen, wonach Brand des Lappens entstehen würde. Nach Bloslegung des Gelenkes öffnet man dasselbe; das Ende der Operation bildet die Durchschneidung der Achillessehne. Die Knöchel resecirt man *).

Ganz ähnlich in den ersten Acten ist das von Günther vorgeschlagene Verfahren. Hinterer und unterer Lappen. Taf. XLI. Fig. 3, 4 und 5. Der erste Schnitt beginnt dicht unter dem inneren Knöchel, wird vor dem Gelenke (bei 6, Fig. 3) vorbeigeführt und endet unter dem äusseren Knöchel (bei 5). Ein zweiter Schnitt beginnt in dem Anfange des ersten und wird gerade nach abwärts durch alle Weichtheile der planta (bei 4 vorbei) geführt und

---

*) Syme gebrauchte und beschrieb sein Verfahren 1842, doch stammt die erste Idee von Malgaigne, welcher (Traité d. med. oper. 1834) deutlich die Lappenbildung aus der Ferse und Absägung der Knöchel angerathen hatte. (Amputat. am Fusse etc. von Robert, übers. v. Haendel; Weimar 1851).

geht in das Ende des ersten (bei 5) über. (Günther's Operationslehre. 1843.)

Beurtheilung. Das Verfahren von Baudens, der diese Operation zuerst ausführte, hat den Nachtheil, dass der Lappen sehr dünn ist und leicht abstirbt. Der Zirkelschnitt gewährt nur eine unvollkommene Bedeckung der Gelenkfläche und giebt einen Stumpf, der zum Auftreten untauglich ist. Der Lappenschnitt nach Sedillot lässt sich sehr schnell ausführen und der gebildete Lappen umgiebt die Knochen vollkommen. Verdient diese Operation der Amputation im untern Drittel des Unterschenkels vorgezogen zu werden und bietet sie weniger Gefahren dar? Diese Frage kann allein die Erfahrung entscheiden. Vor Allem müssen wir wissen, ob der Kranke auf dem

---

Taf. XLI. (Aus Günther's Operationslehre).

Fig. 1. Hautschnitt bei der Exarticulation des Fusses durch den Zirkelschnitt nach Brasdor und Sabatier.

Fig. 2. Wundfläche nach dem vorigen Verfahren. 1, äusserer Knöchel. 2, innerer Knöchel. 3, Achillessehne.

Fig. 3 und 4. Dieselbe Operation mit dem Lappenschnitt nach Günther Fig. 3. (S. den Text.) 7, äusserer Knöchel. 8, die Hacke.

Fig. 4. Die Wundfläche mit dem hinreichend grossen Lappen. 9, Sehne des m. tibial. antic. 10, m. extens. halluc. long. 11, art. tibial. antic. 12, m. extens. dig. comm. und peron. tert. — 13, untere Gelenkfläche der tibia. 14, innere Gelenkfläche der fibula. 15, Sehne des m. peron. long., die des brev. hat sich zurückgezogen. 16, vorderer Rand des Plantarlappens. 17, hinterer Theil des Lappens. 18, Achillessehne. 19, Sehne des m. flex. halluc. long. 20, n. tibial. postic. 21, art. tibial. postic. nebst ihren beiden Venen. 22, Sehne des m. flexor digitor. comm. long. 23, Sehne des m. tibial. postic. 24, innere Fläche des inneren Knöchels.

Fig. 5. Stumpf nach der Anheftung des Lappens.

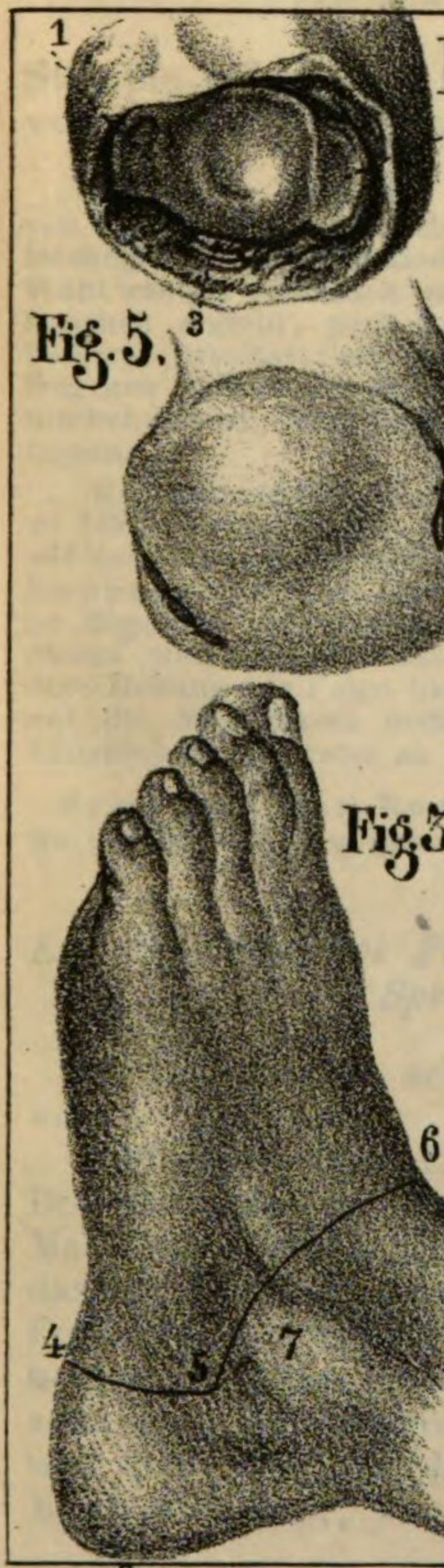

Fig. 5.

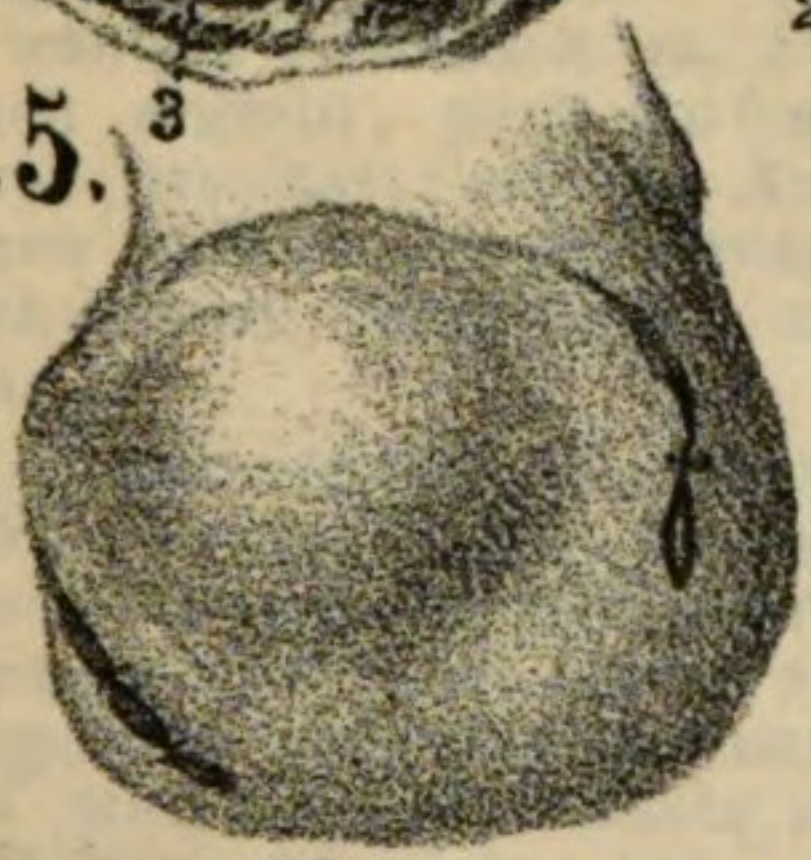

Fig. 3.

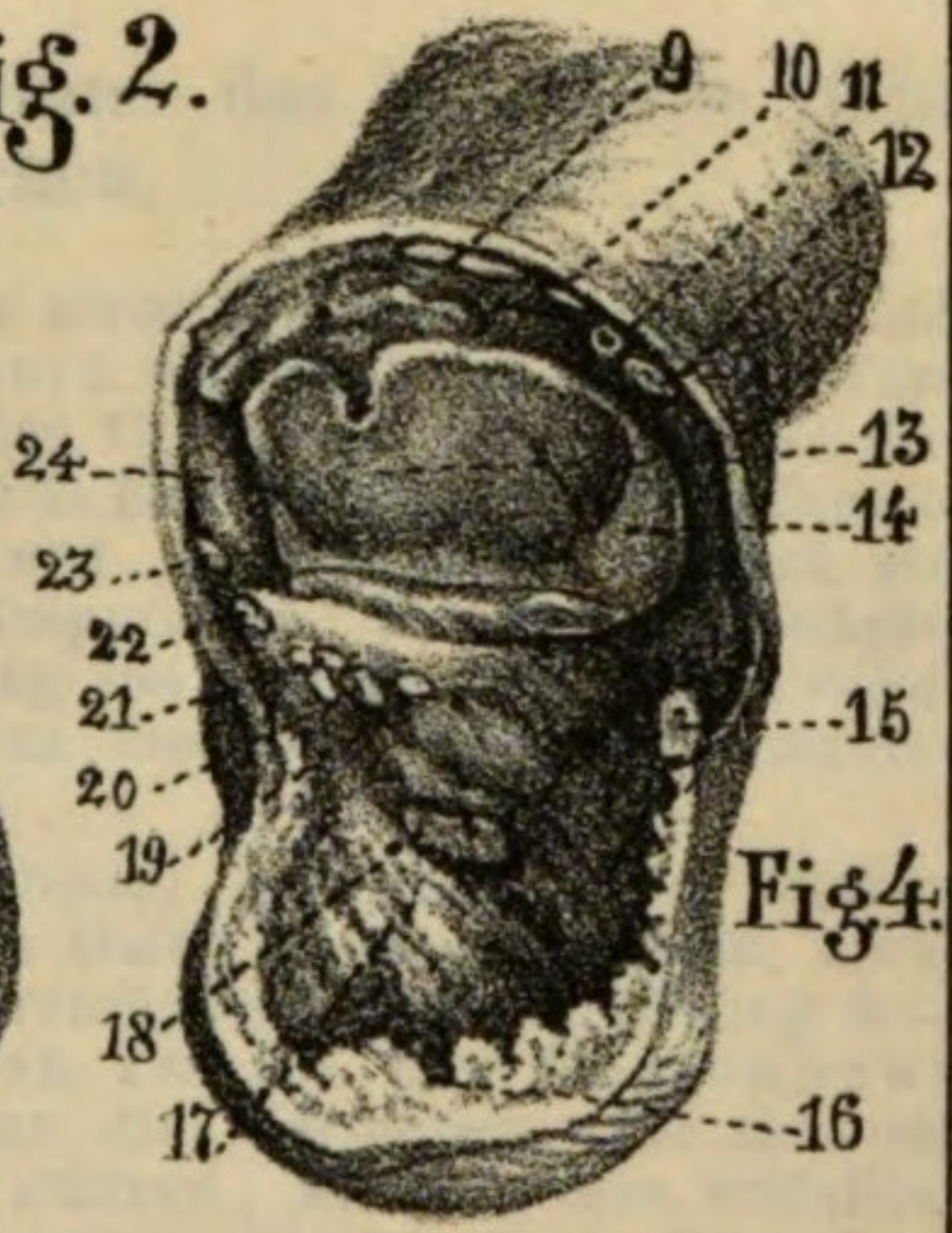

Fig. 4.

Fig. 1.

Stumpfe gehen kann, ohne das künstliche Bein von MARTIN zu gebrauchen.

Nach einer Statistik, die zwar nur eine geringe Anzahl von Fällen zählt, zieht Robert den Schluss, dass bei Verletzungen die Amputation des Unterschenkels am Orte der Wahl weniger gefährlich ist. Die Exarticulation in den Tarsalknochen ergiebt, nach Robert, in diesen Fällen noch ein besseres Resultat, als die Amputation des Unterschenkels. Dagegen spräche die Erfahrung bei Operationen wegen organischer Leiden entschieden zu Gunsten beider Exarticulationen.

Robert verwirft die Methode, den Lappen am Rücken zu bilden, wie es Baudens that, da die Operirten nicht auf dem Stumpfe zu gehen vermögen. „Die Bildung des Lappens aus dem unteren Theile der Fersenhaut ist durchaus nothwendig; nur die Verfahren, die sich auf diesen wichtigen Grundsatz stützen, können eine vollständige Heilung zur Folge haben und nur nach ihnen kann man auf die Möglichkeit hoffen, das Glied ohne Hilfe eines künstlichen Apparates zu gebrauchen."

Syme, Sedillot, Roux etc. haben Fälle veröffentlicht, wo der Stumpf ganz gut das Köpergewicht ertragen konnte.

Exarticulation des Fusses mit Zurücklassung des Sprungbeines.

DE LIGNEROLLES schlug diese Operation zuerst vor.

Verfahren nach LISFRANC. — Bildung eines Dorsallappens wie beim Verfahren von BAUDENS. Man öffnet das Sprung-Kahnbeingelenk, trennt das lig. inteross. zwischen Sprung-, Würfel- und Fersenbein, geht an der äusseren Seite des Sprungbeines, 8‴ unter dem äusseren Knöchel, hin, durchschneidet die hinteren Schien-Fersenbeinbänder und dringt endlich, 4‴ unter der Schien-Sprungbeinverbindung, von hinten in das Gelenk ein.

Exarticulation des Unterschenkels.

Taf. XLII.

Anatomie. Taf. XLII. Fig. 1 und 2. — Der innere Condylus des Oberschenkelknochens überragt den äusseren, wenn der Knochen senkrecht gerichtet ist; da aber die beiden Oberschenkelknochen sich gegen einander neigen, so liegt die untere Gelenkfläche horizontal, trotz des leichten Eindruckes, den man auf der inneren Gelenkfläche des Schienbeines bemerkt. Die beiden Condylen sind abgerundet und der Bogen, den sie beschreiben, ist in einer Strecke von 4″ (12 centim.) mit Knorpel überzogen; sie bilden zusammen eine Art Rolle und haben, zur Aufnahme der eminentia intercondyloidea tibiae und der lig. cruciata, eine fossa intercondyloidea zwischen sich. Es ist von Nutzen, die Femoralinsertion dieser Ligamente zu kennen, denn man muss dieselben durchschneiden, indem man das Messer aufwärts richtet und mit der Spitze in die genannte Grube führt; auf diese Weise schützt man sich gegen die Verletzung der art. poplitaea. Die Gelenkfläche des Schienbeines wird von den cartilag. semilunar. bedeckt, welche beide durch ein vorderes und hinteres Ligament an dem Knochen festhängen. Als Vereinigungsmittel dienen: zwei Seitenligamente, ein äusseres und ein inneres; zwei vordere Ligamente, von denen sich das eine (infrapatellare) unter der tuberosit. tibiae ansetzt, das andere (suprapatellare) von der gemeinschaftlichen Sehne des m. rectus, vastus int. und vastus ext. gebildet wird. Unter

dieser Sehne befindet sich eine Synovialkapsel, welche mit der des Kniegelenkes communicirt.

Operation. — 1) *Lappenschnitt, einfacher. Verfahren nach* HOIN. Fig. 3 und 4. Ueber den gestreckten Unterschenkel wird oberhalb der tuberosit. tibiae und unter der Kniescheibe ein halbkreisförmiger Schnitt gemacht, der sich von einem condylus femor. zum anderen erstreckt. Hierauf trennt man, bei gebeugtem Unterschenkel, das lig. patellae, die Seiten- und Kreuzbänder, trägt die Zwischenknorpel ab, dringt durch das Gelenk auf die entgegengesetzte Seite, wendet die Schneide nach unten und geht dicht an der hinteren Fläche der Knochen herab, um einen Lappen aus der Wade zu bilden.

Will man die Kniescheibe mit entfernen, so muss der erste Querschnitt 8‴ unterhalb des oberen Patellarandes hingehen.

BLANDIN beginnt mit der Bildung des hinteren Lappens, den er später durchbohrt, um die Ligaturen auszuführen und den Eiterabgang zu erleichtern.

LÉVEILLÉ schneidet nur einen vorderen Lappen.

2) *Zirkelschnitt.* — *Verfahren nach* VELPEAU. Fig. 5. Der Operateur macht, 3—4 Querfinger unter der Kniescheibe, einen kreisförmigen Hautschnitt, präparirt die Haut los und schlägt sie, mit Schonung des an der inneren Seite liegenden Fettzellgewebes, zurück; hierauf führt er das Messer in die Gelenklinie ein, trennt die Seiten- und Kreuzbänder, trägt die halbmondförmigen Knorpel ab, dringt durch das Gelenk und schneidet mit einem einzigen Zuge die Gefässe, Ner-

ven und Muskeln der Kniekehle, im Niveau der zurückgeschlagenen Haut, durch.

Verfahren nach Cornuau. Der Zirkelschnitt wird, 3—4 Querfinger unter dem Gelenk, bis auf die Knochen gemacht, worauf man die Muskeln lospräparirt, zurückschlägt und dann exarticulirt.

3) *Ovalärschnitt. — Verfahren nach* Baudens. Der Unterschenkel befindet sich in der Extension; der Operateur macht ungefähr 5" (14 centim.) unter der Kniescheibe, einen Hautschnitt der von der crista tibiae schräg auf- und rückwärts bis zur Kniekehle steigt, geht dann um diese, einen Querfinger unter dem hinteren Rande des Schienbeinkopfes, herum und auf der anderen Seite wieder zum Ausgangspunkte zurück. Die Haut wird nun bis zum Gelenke lospräparirt und die Aponeurose, die Muskeln, Gefässe und Nerven mit einem Zirkelschnitte getrennt; er dringt in das Gelenk ein, durchschneidet die Kreuzbänder

---

Taf. XLII. Fig. 1. Vordere Seite des Kniegelenkes. a, os femor.; b, patella; c, tibia; e, fibula; g, lig lateral. ext.; f, lig. lateral. int.; d, lig. patellae.

Fig. 2. Senkrechter Durchschnitt. d, lig. cruciata; e, art. poplitaea; a, os femor.; b, tibia; c, patella.

Fig. 3. Exarticulation des Unterschenkels. Lappenschnitt nach Hoin. — abc, Form des vorderen Schnittes.

Fig. 4. Dieselbe Operation. Das Messer ist durch das Gelenk gedrungen und schneidet den hinteren Lappen, abc.

Fig. 5. Zirkelschnitt. — abc, Hautschnitt; de, zurückgeschlagene Hautmanschette, das Messer dringt von voru in das Gelenk ein.

Taf XLII.

Fig. 5.

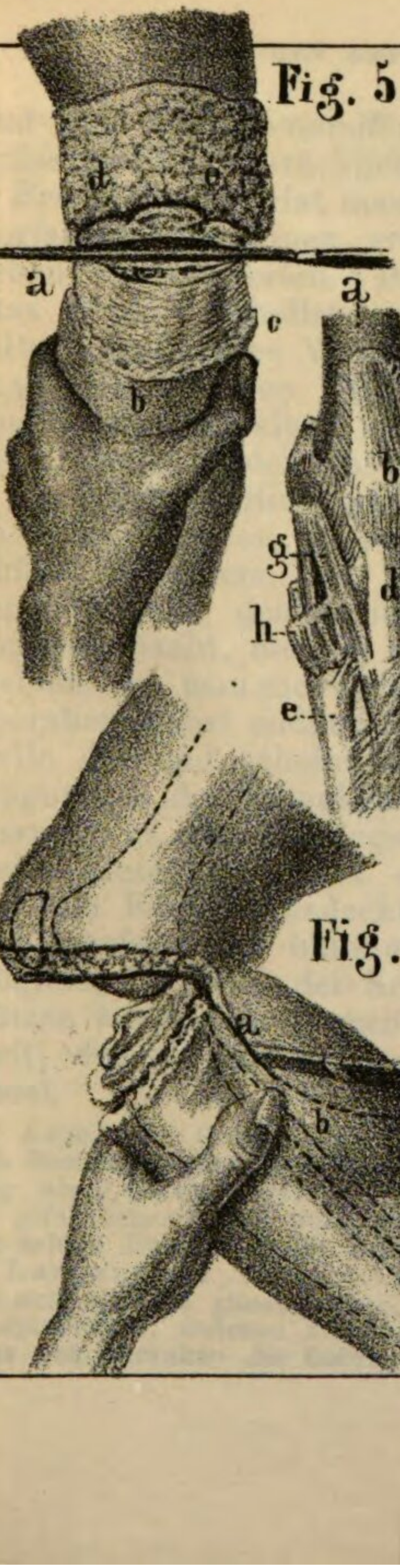

Fig. 1.



Fig. 2.

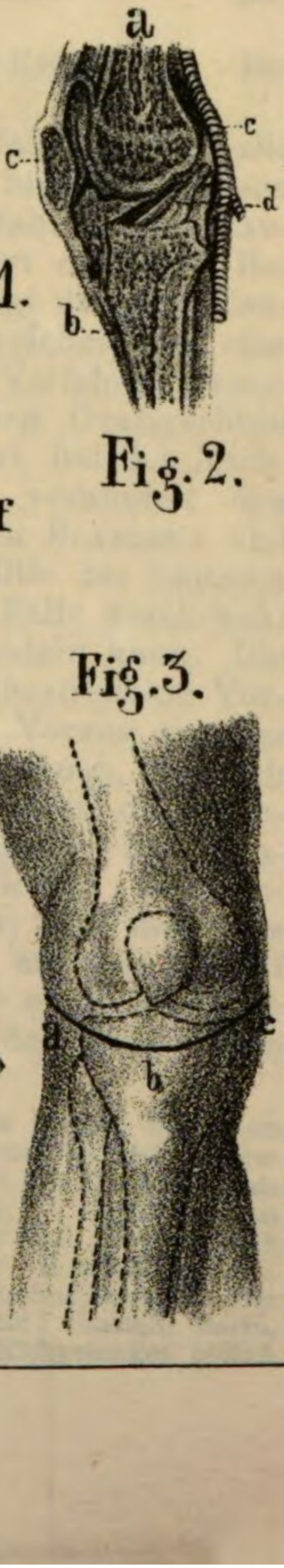

Fig. 3.

Fig. 4.

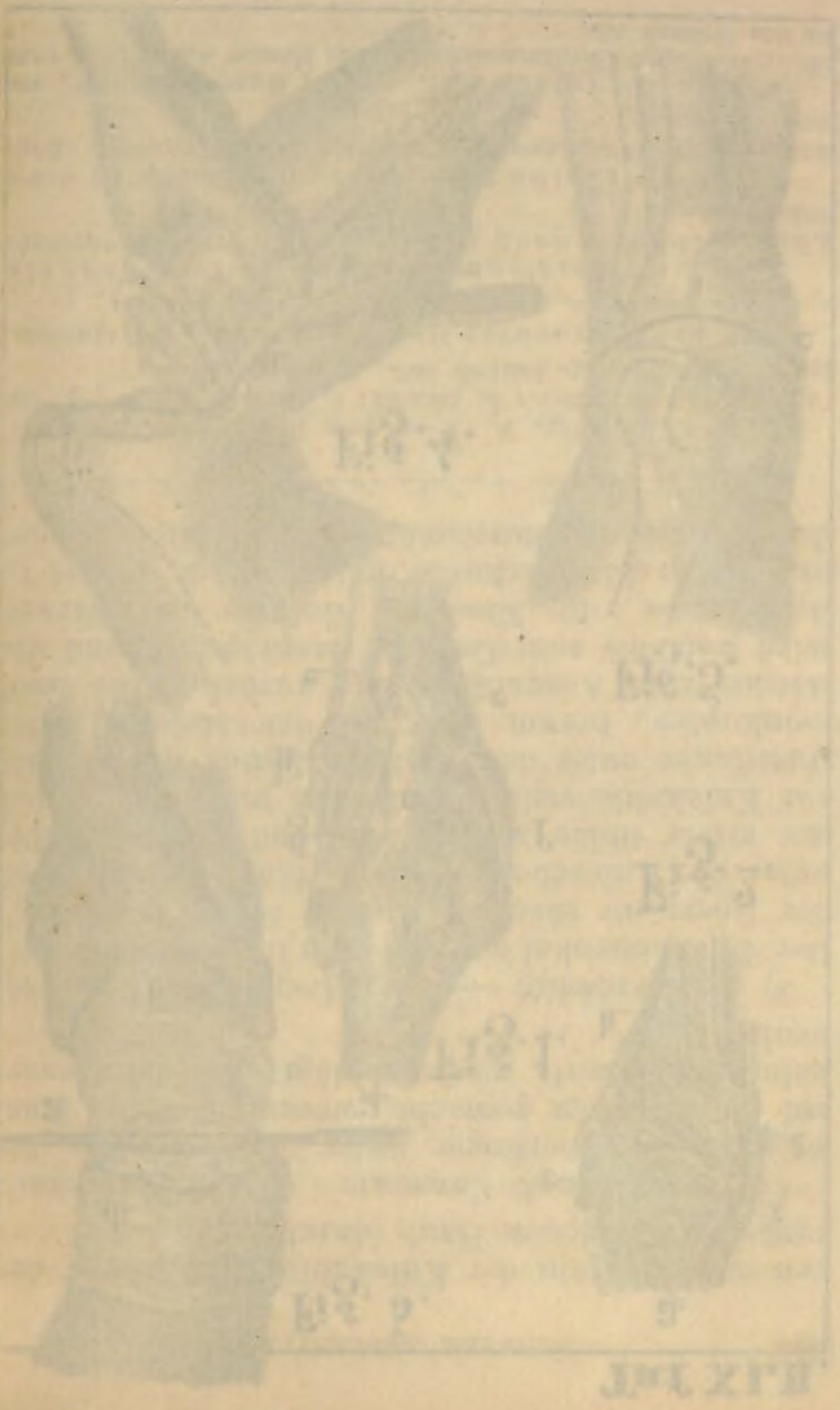

und trägt die halbmondförmigen Knorpel ab. Die Kniescheibe ist zurückgeblieben.

Beurtheilung. Hat man die Wahl, so sind alle Verfahren, die einen grossen hinteren Lappen geben, zu verwerfen. Das Verfahren von Baudens ist das schnellste und liefert das beste Resultat. Auf dieses Verfahren folgt das von Cornuau oder das von Velpeau, welches nur eine Modification desselben ist. Das Verfahren Sedillot's, welcher den Baudens'schen Ovalärschnitt in umgekehrter Richtung ausführt, hat den Nachtheil des hinteren Lappens, es verhindert den Abfluss des Eiters. Das Verfahren Blandin's und der Einschnitt, den er in der Mitte des hinteren Lappens macht, müssen auf die Fälle beschränkt bleiben, wo man nicht anders handeln kann. Die Operation selbst endlich bietet unbestreitbare Vortheile dar und scheint uns den Vorzug vor der Amputation des Schenkels zu verdienen, obgleich Lisfranc es sich angelegen sein lässt, die Nachtheile dieser Operation darzulegen. Der Lappen von Baudens bedeckt das Gelenk vollkommen, liefert eine hintere Narbe, und macht es möglich, dass sich der Schenkel auf den Stumpf stützen kann; nur begreifen wir nicht den Vortheil, den er in der Erhaltung der Kniescheibe findet.

Anm. Die Gefahr dieser Operation kommt besonders von dem oben erwähnten Synovialsacke und ist nicht so gering, als Velpeau (der die Amputation des Oberschenkels für gefährlicher ansah) früher behauptete. Velpeau selbst hat seinen Irrthum später frei bekannt und schliesst sich an Langenbeck, Jobert, Laugier, Blandin u. A., die sich nicht so günstig über die Operation äussern. Der Hauptvortheil, welchen dieselbe darbietet, besteht darin, dass dem Kranken der Gebrauch des Hüftgelenkes bleibt,

während nach der Amputation des Oberschenkels, wo der Stützpunkt des künstlichen Fusses immer nur am Sitzbeine genommen wird, der Kranke so geht, als ob er eine Ankylose des Hüftgelenkes hätte.

Exarticulation des Oberschenkels.
Taf. XLIII—XLIX.

Anatomie. Der einzige Punkt, an welchem der Sitz des Hüftgelenkes genau erkannt werden kann, liegt auf der vorderen Seite, wo es von der Haut nur durch den m. psoas iliacus, rectus fem., pectinaeus, die Gefässe und Nerven geschieden ist. Ueberall sonst lässt sich das Gelenk, wegen der darüber liegenden zahlreichen Muskeln, nicht durchfühlen. LISFRANC giebt zu dessen Auffindung mehrere ideale Linien an, welche Taf. XLIII, Fig. 2 (a, b, c.) dargestellt sind. Dieselben können jedoch nicht als sichere Wegweiser dienen, da sie nicht nur bei verschiedenen Individuen, sondern auch bei einem und demselben nach der verschiedenen Lage und Neigung des Beckens variiren. Die Linie b ist noch die sicherste.

Uns scheint folgendes Mittel am sichersten zum Gelenkkopfe zu führen. Die spina il. ant. sup., die spina pub. und der grosse Trochanter bilden drei Punkte, die gleich weit vom Kopfe des Oberschenkelknochens entfernt liegen; wenn man daher den Raum zwischen spin. pub. und den grossen Trochanter mit einem Faden ausmisst, diesen dann zur Hälfte einschlägt und ihn so nach der Reihe vom grossen Trochanter, von der spin. il. und der spin. pub. zum Gelenk ausspannt, so wird hier der Punkt, welchen das Ende des halblangen Fadens jedesmal berührt, auf den Gelenk-

Fig. 1.

Fig. 2.

kopf fallen. 1) Eine von der spin. il. ant. sup. nach dem os ischii gezogene Linie durchschneidet die Pfanne da, wo sich ihr hinteres Drittel mit den beiden vorderen Dritteln verbindet; man trifft das Gelenk sicher, wenn man es in dieser Richtung auf der vorderen und hinteren Seite des Schenkels aufsucht. 2) Nach innen und oben befindet sich die Pfanne fast im Niveau des horizontalen Schambeinastes; auch muss man nie, in dieser Richtung, am oberen Rande des Gelenkes einzudringen suchen, sonst könnte man leicht das Messer in die Unterleibshöhle führen *oder die Gefässe und Nerven treffen, welche durch den Schenkelkanal gehen.* (SEDILLOT.)

Der grosse Trochanter krümmt sich von aussen nach innen und bildet einen 8‴ hohen Höker, welcher dem oberen Drittel des Gelenkes entspricht.

Der kleine Trochanter ragt, an der inneren und hinteren Seite des Knochens und unter dem Niveau der tuberosit. isch., $^1/_2$″ hervor. Liegt

---

Taf. XLIII. Fig. 1. Das Becken.

Fig. 2. b, Eine $1^1/_2$“ lange Linie, die von einem unmittelbar unter der spin. il. ant. sup. gelegenen Punkte aus parallel mit dem Schenkel läuft. Vom unteren Ende der Linie geht eine andere horizontal $^1/_2$“ nach innen und trifft die vordere und äussere Seite des Gelenkkopfes. a, eine $^1/_2$“ (17 millim.) lange, von der spin. inf. ausgehende Linie fällt auf die obere Gelenkpartie. c, eine horizontale, 2“ ($6^1/_2$ centim.) lange Linie, von der spin. pub. ausgehend, trifft den Gelenkkopf. d, e, f, drei Puncte: die spin. il. sup., der grosse Trochanter und Schambeinwinkel und, nöthigenfalls, die tuberosit. isch.; dieselben werden von einer Bogenlinie berührt, deren Centrum auf den Mittelpunkt des Gelenkkopfes fällt.

der Kranke in Supination, so ist die tuberosit. isch. $1^1/_2$'' (37 millim.) vom Rande der Pfanne entfernt.

Die art. crural. ruht in der Mitte zwischen der spin. il. sup. und symphys. pub. Sie steigt senkrecht herab und lässt zwischen sich und dem Schenkelknochen einen Raum von etwas über 1'' ($3^1/_2$ centim.). Dasselbe gilt von der art. profund., die hinter der art. crural. liegt und bis $1^2/_3$'' (5 centim.) unter dem kleinen Trochanter denselben Weg nimmt.

Der Gelenkkopf wird nicht vollständig in der Pfanne aufgenommen, trotzdem, dass das labrum cartilagineum die Tiefe derselben vermehrt. Als Mittel zur Vereinigung dienen: 1) ein sehr starkes und resistentes Kapselband; 2) ein Band, das hinten vom Pfannenrande ausgeht, über den Schenkelhals hinwegläuft und sich an den äusseren Rand des ersten anheftet. Dasselbe dehnt sich bei der Streckung des Gliedes aus. Auch darf man, um den Gelenkkopf zu luxiren, keineswegs mit dem Messer um denselben herumgehen, sondern man schneidet das Kapselband, so wie das zweite Band quer durch, indem man das Messer vom Gelenkkopfe aus, der Achse des Schenkelhalses folgend. zum grossen Trochanter hinführt. Das intracapsuläre lig. teres bietet sich bei der Abduction des Gliedes von selbst dar, so dass es von der inneren Seite aus leicht durchschnitten werden kann.

Compression der Arterie. (S. p. 57). Die Compression ist von ausserordentlicher Wichtigkeit und muss mit der grössten Genauigkeit auf dem horizontalen Aste des Schambeines, nicht etwa

auf dem Poupart'schen Bande oder dem Schenkelkopfe, vorgenommen werden. Trotzdem kann es sich bei den Verfahren, wo der vordere Lappen durch Einstechen gebildet wird, ereignen, dass der Chirurg, indem er die Spitze des Messers über den Pfannenrand hinlenkt, in die Unterleibshöhle geräth, die Arterie unter dem Finger des Assistenten durchschneidet oder nach innen schiebt. Ist man nicht von der exacten Ausführung der Compression überzeugt, so handelt man klüger, wenn man die Arterie, besonders bei Bildung eines vorderen Lappens, vorher unterbindet. Fouillioy ist der Ansicht, dass man die Arterie stets vorläufig unterbinden müsse; er hält die mittelbare Compression für unsicher, weil die a. cruralis bei der Lage des Kranken während der Operation ihre normalen Verhältnisse nicht beibehalte und auch ausserdem, nach Durchschneidung des an der Arterie liegenden m. psoas, mit dem Muskel, der sich retrahire, fortgezogen werde.

Operation.

1) *Zirkelschnitt. — Verfahren nach* Abernethy. Nach Compression der Arterie macht der Operateur, einige Querfinger breit unter dem Gelenk, den kreisförmigen Haut- und dann den Muskelschnitt; unterbindet die Gefässe; entblösst den Knochen, indem er die Weichtheile zurückziehen lässt, durchschneidet die Sehnen nebst dem Kapselbande und dem lig. teres und exarticulirt. Die Wundränder werden, von vorn nach hinten, durch Heftpflasterstreifen vereinigt; Graefe führte auch hier mit seinem Blattmesser den Trichterschnitt aus.

VETSCH änderte das beschriebene Verfahren dahin ab, dass er den blosgelegten Knochen 2'' unter dem Muskelschnitte durchsägte; er wollte sich dadurch des schweren Gliedes entledigen und gebrauchte das hervorstehende Knochenende als Griff, um mittelst desselben die zur Exarticulation nöthigen Bewegungen leichter vornehmen zu können.

2) *Ovalärschnitt. Verfahrennach* CORNUAU. *Rechtes Bein.* — Der Kranke liegt auf der linken Seite, am Rande des Bettes; das Bein wird in der Adduction erhalten; der vor dem Hüftgelenke stehende Operateur führt einen 5'' langen Schnitt aus, der 1'' über dem grossen Trochanter beginnt, schräg über die vordere Schenkelpartie herabsteigt und auf dem äusseren Rande des m. rectus, im Niveau der tuberosit. isch., endet. Dieser Schnitt fasst den vorderen Rand der drei mm. glutaei und den äusseren Rand des rectus fem. Ein zweiter ähnlicher Schnitt, mit dem ersten auf dem grossen Trochanter einen spitzen Winkel bildend, steigt schief nach hinten und unten bis zu derselben Höhe herab; er trennt den m. glutaeus max., die aa. glutaeae, den n. ischiad. und die vom Becken zum trochanter gehenden Muskeln (pelvi-trochantériens). Nach Durchschneidung des Kapselbandes wird der Kopf nach aussen luxirt, das lig. teres getrennt und das Messer durch das Gelenk auf die innere Seite des Schenkelhalses geführt. Hierauf ergreift der Operateur, während ein Assistent die Arterie in der Dicke des vorderen Lappens comprimirt, das Glied mit der linken Hand, schneidet, dicht an dem inne-

Taf: XLIV.

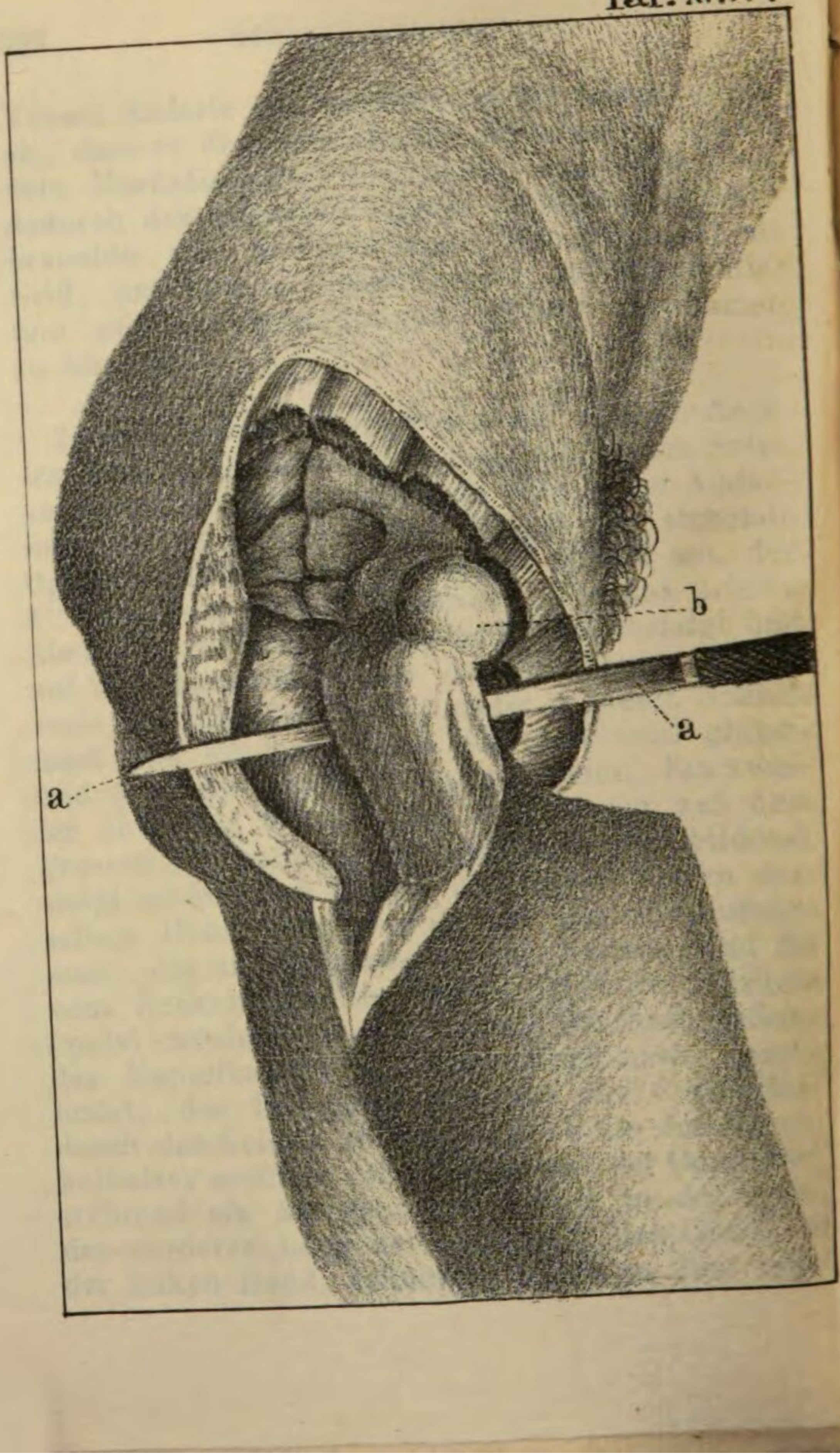

ren Rande des Schenkelbeines herabgehend, die Muskeln bis 3'' unter dem Sitzbein durch, indem er mit dem Messer der schrägen Richtung der beiden ersten Schnitte folgt.

Verfahren nach SCOUTETTEN. *Linkes Bein.* — Nachdem der Kranke quer auf das Bett, auf die gesunde Seite gelegt worden ist, und die Compression der Arterie begonnen hat, überzeugt sich der Operateur mittelst der linken Hand von der Lage des grossen Trochanters, sticht, mit seiner rechten, die Spitze des Messers über demselben senkrecht ein, senkt sogleich die Klinge, richtet sie, nach vorn und innen, vier Querfinger unter die Leistenfalte und umgeht das Glied, indem er so tief als möglich die Weichtheile durchschneidet. Der Operateur verlässt nun diesen ersten Schnitt, um das Messer, die Spitze nach unten und innen gerichtet, an die innere Seite zu bringen und es in den unteren Winkel des ersten Schnittes einzusetzen; er zieht dasselbe schräg nach hinten, um wieder zur Höhe des Trochanters zurückzukehren. Höchst selten werden bei diesen Schnitten alle Theile bis auf den Knochen durchtrennt, weshalb der Operateur diesen ersten Act der Operation vervollständigen muss. Man durchschneidet die fibrösen Gebilde auf dem Schenkelkopfe, luxirt denselben, geht mit dem

---

Taf. XLIV. Exarticulation des Oberschenkels. Ovalärschnitt nach Scoutetten. — b, Schenkelkopf. a, a, das Messer ist mit voller Klinge durch das Gelenk geführt worden und befindet sich an der hinteren Seite des Schenkelbeines, um den Schnitt durch die Weichtheile zu vollenden.

Messer um ihn herum und löst das Glied ab. Taf. XLIV.

MALGAIGNE wendet beim Ovalärschnitt mit Recht folgende Modification an: er lässt von $^1/_2$'' oberhalb des grossen Trochanters einen ca. 3'' (9 cent.) langen Longitudinalschnitt herabsteigen, welcher die Theile bis auf den Knochen durchtrennt, und macht von der Mitte oder von dem unteren Ende dieses Schnittes aus die beiden schrägen, nach vorn und nach hinten. Diese Operationsweise führt den Vortheil mit sich, dass man die Exarticulation leichter zu bewerkstelligen und den Pfannenrand nebst der Gelenkhöhle gehörig zu bedecken vermag. Man kann sehr gut, wenn man will, den von den Tegumenten gebildeten Winkel, an dem Punkte, wo die drei Schnitte zusammentreffen, abrunden.

3) *Lappenschnitt.* a) *Einfacher Lappenschnitt.* α) *Innerer Lappen. Verfahren nach* LARREY. Taf. XLV. — Der Operateur, an der inneren Seite des Gliedes stehend, macht unmittelbar unter dem

---

Taf. XLV. Exarticulation des Oberschenkels nach dem Larrey'schen Verfahren.

Fig. 1. Diese Figur stellt zwei Acte der Operation dar: Erster Act. Die art. cruralis, a, ist unterbunden; das Messer, b, macht den halbkreisförmigen Schnitt auf der Aussenseite des Gliedes. Zweiter Act. c, das Messer ist in den Winkel der beiden vorhergehenden Schnitte, eingebracht und wird, von oben nach unten, durch die punctirte Linie, d, herabgeführt, um den inneren Lappen zu bilden.

Fig. 2. Resultat der vorigen Operation. — e, Einschnitt zur Unterbindung der art. cruralis; f, innerer Lappen; g, Ende des halben Kreisschnittes.

Taf. XLV.

Fig. 1.

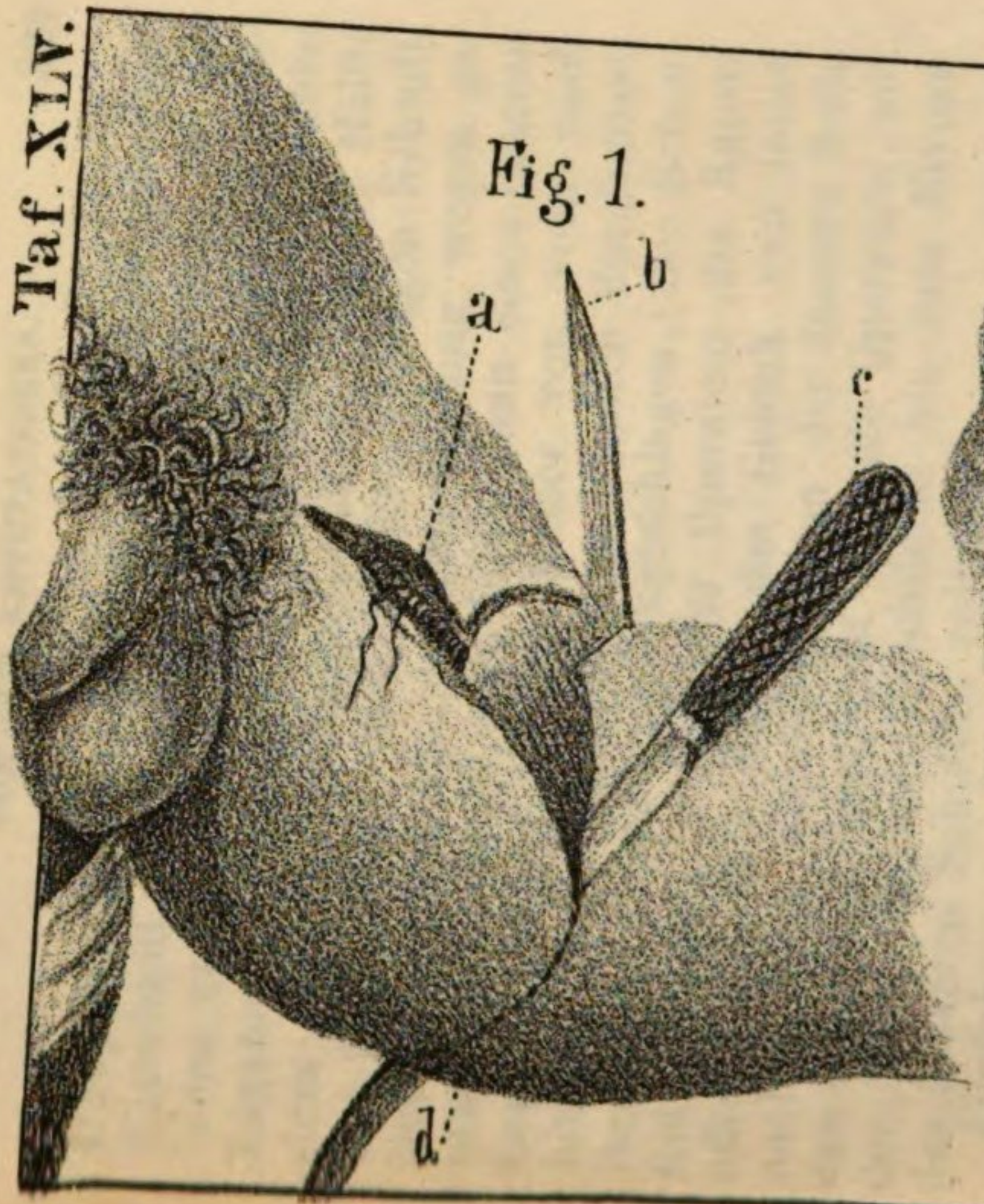

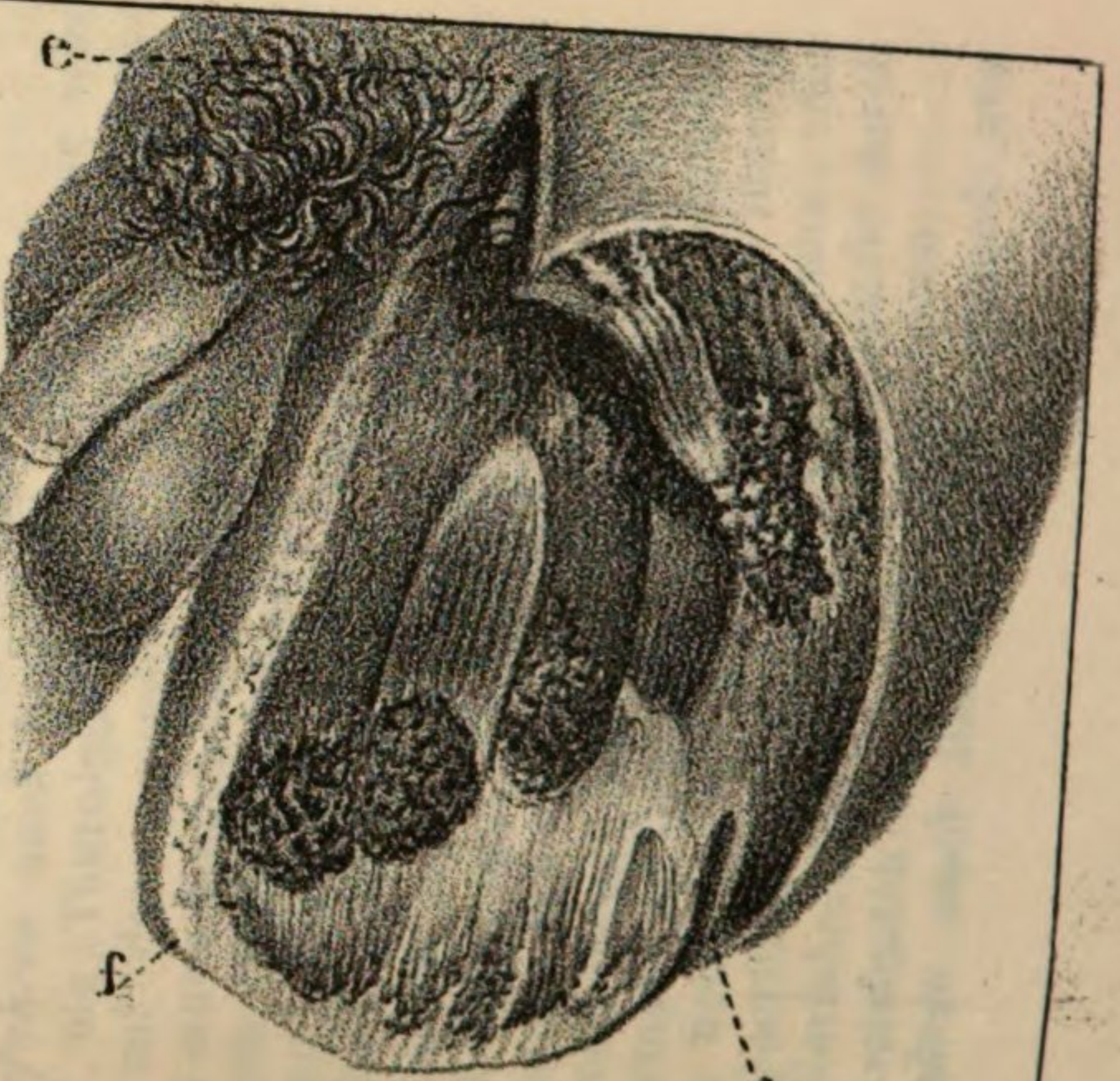

Fig. 2.

Poupart'schen Bande einen der Arterie parallelen Einschnitt, unterbindet die Cruralarterie mit der Vene und legt ausserdem noch eine provisorische Ligatur (l. d'attente) an. Hierauf zieht er, unter dem grossen Trochanter, um die äussere Hälfte des Schenkels, einen halbkreisförmigen Schnitt, der von dem ersten, der Unterbindung wegen gemachten, ausgeht, und bildet dann einen inneren Lappen, indem er das Messer von vorn nach hinten, oder von aussen nach innen durchstösst. Der Lappen wird zurückgeschlagen, der Schenkel abducirt, worauf der Operateur die Kapsel öffnet, mit dem Messer das Gelenk von innen nach aussen durchdringt, an der äussern Seite des Knochens herabgeht und die Operation mit der Trennung der Weichtheile bis zum Niveau des äusseren Schnittes vollendet.

Verfahren nach Lalouette. Die Arterie wird durch ein Tourniquet comprimirt; der Kranke liegt auf der gesunden Seite. Der Operateur macht einen halben Zirkelschnitt, der vom oberen, äusseren Theile des grossen Trochanters bis zur tuberosit. isch. geht und bis zum Gelenk dringt. Das Glied wird nach innen rotirt und der Chirurg trennt den hinteren, äusseren Theil des Kapselbandes und hierauf mit einem geknöpften Bistouri das lig. teres. Nun wird der Oberschenkel gebeugt, um den Kopf zu luxiren; man durchdringt das Gelenk und schneidet, längs der inneren Seite des Gliedes herab, einen inneren 4—5 Querfinger langen Lappen. Lenoir, der dieses Verfahren adoptirt, lässt die Arterie durch einen Assistenten im Lappen comprimiren.

Verfahren nach Delpech. Es entstand aus

LARREY's Verfahren. Der Operateur unterbindet die Arterie, sticht, von vorn nach hinten, ein einschneidiges Messer an der äusseren Seite der cruralis, 2'' unter der spin. il. ant. sup., durch die Weichtheile und führt es an der inneren Seite des Schenkelhalses herab, um einen 8'' langen inneren Lappen zu bilden, welchen ein Gehilfe sogleich zurückschlägt. Der Schenkel wird nun abducirt, das Gelenk an der inneren Seite geöffnet und das lig. teres getrennt. Hierauf führt man das Glied in seine gerade Stellung zurück, macht aussen einen Zirkelschnitt, der die beiden Winkel der Lappenbasis verbindet, und exarticulirt schliesslich.

β) Vorderer Lappen. PLANTADE bildet denselben mittelst zweier Längen- und eines Querschnittes (wie LAFAYE bei der Exarticulation des Oberarmes).

Verfahren nach MANEC 1831. Taf. XLVI. Der Operateur setzt das Messer auf die Mitte einer von spin. il. sup. nach dem grossen Trochanter gezogenen Linie, dringt mit der Spitze dergestalt durch, dass sie vorn dicht am Schenkelhalse hingeht und an der inneren Seite des Oberschenkels, vor dem os isch. zum Vorschein kommt, und schneidet dann einen grossen Lappen, dessen unterer convexer Rand wenigstens bis zur Vereinigung des oberen Schenkeldrittels mit dem mittleren herabsteigt. Ein Assistent schlägt den Lappen in die Höhe und comprimirt die Arterie, welche man auch sogleich unterbinden kann. Hierauf trennt der Operateur die äusseren und hinteren Weichtheile durch einen halben Zirkelschnitt, der den äusseren und inneren Winkel der

Taf. XI.VI.

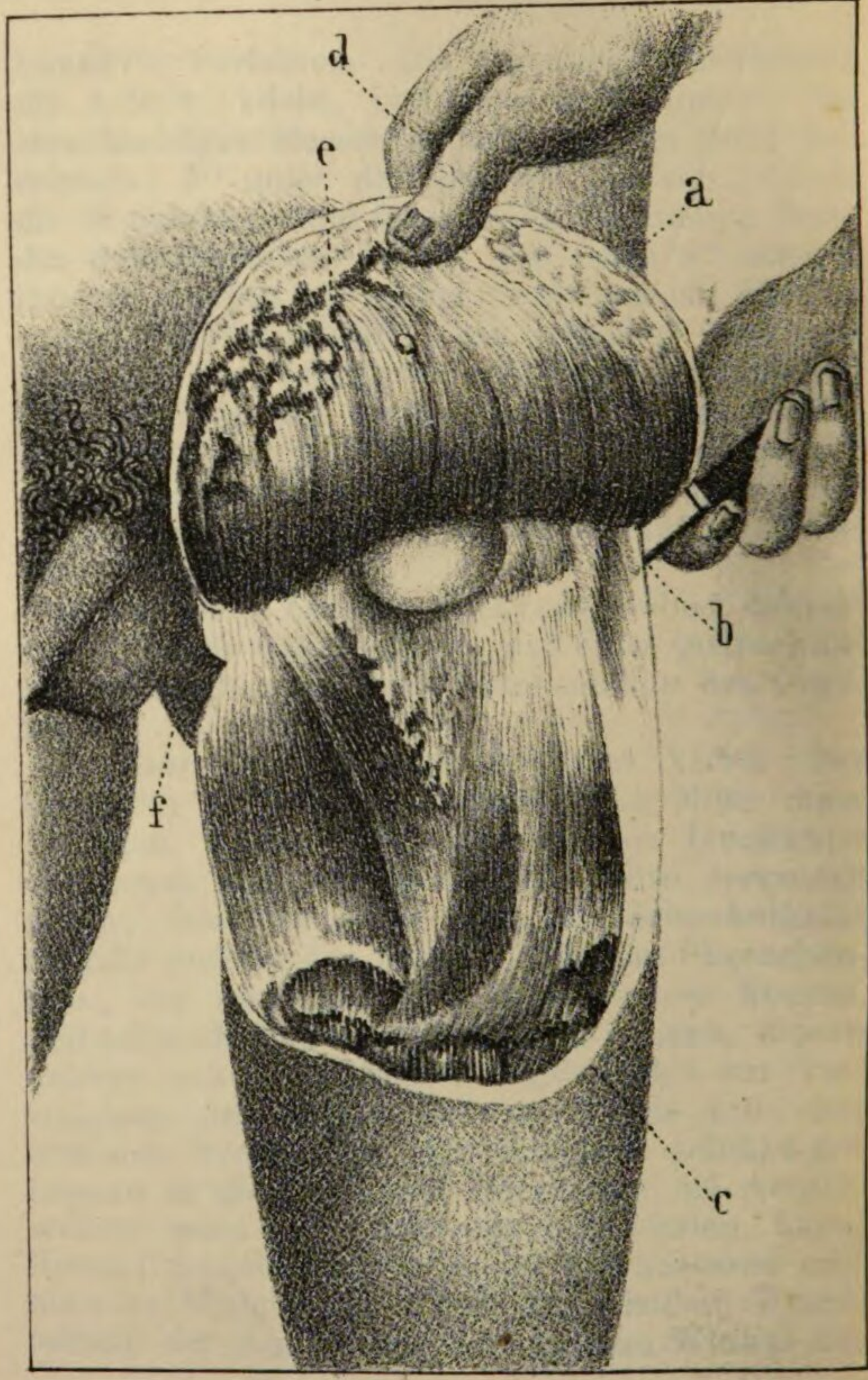

e
d
a
b
c

Lappenbasis trifft, und schreitet zur Exarticulation; oder er behält sich die Durchschneidung der hinteren Weichtheile des Oberschenkels für den letzten Act der Operation vor.

Verfahren nach BAUDENS. *Linkes Bein.* — Den 14. April 1836 operirte in Algerien BAUDENS, wie folgt: Ein Assistent zieht die Haut der Leistengegend stark nach oben; der Operateur umfasst, mit der linken Hand, die Tegumente der vorderen Schenkelpartie und sucht dieselben nach der Mitte in eine Längenfalte zusammenzudrücken, um soviel als möglich davon zu erhalten. Hierauf stösst er zwischen spin. sup. und dem grossen Trochanter ein langes Messer ein, geht damit dicht am Schenkelhalse hin, *öffnet das Gelenk* und lässt die Spitze des Instrumentes $^1/_2$'' vor dem mittleren Theile des aufsteigenden Schambeinastes heraustreten. Er schneidet nun einen ca. 8'' (22—23 centim.) langen Lappen, in dessen Dicke er, bevor er ihn ablöst, die Arterie comprimiren lässt, trennt die Gelenkkapsel nebst dem lig. teres, führt das Messer durch das Gelenk (wobei das Glied nach hinten luxirt wird) unter den Schenkelknochen, und endet mit der Durchschneidung der Weichtheile in der Gefässfalte. Taf. XLVII.

Taf. XLVI. — Exarticulation des Oberschenkels. Verfahren von Manec. Der vordere Lappen, a, ist durch die Hand d, des Assistenten zurückgeschlagen worden; e, Lumen des art. crural.; b, Messer, mittelst dessen der Operateur an der hinteren Seite einen Zirkelschnitt macht, der am Punkte f, dem inneren Winkel des Lappens, beginnt und am Punkte b, dem äusseren Winkel, endet; c, Hautschnitt.

b) *Doppelter Lappenschnitt.*

α) *Aeusserer und innerer Lappen. Zweites Verfahren nach* LARREY. Nach Unterbindung der Arterie bildet der Operateur einen *inneren*, 3'' langen Lappen, indem er das Messer zwischen dem Schenkelbein und den Muskeln oberhalb des kleinen Trochanter senkrecht durchsticht. Er unterbindet die blutenden Arterien, öffnet sodann das Gelenk an der inneren Seite, verfährt wie bei der ersten Methode LARREY's, und schneidet mit einem kleinen, geraden Messer einen abgerundeten *äusseren* Lappen, der gleiche Länge mit dem inneren hat. LARREY vereinigte die Lappen mittelst einiger blutigen Hefte.

Verfahren nach DUPUYTREN. — Der Chirurg stellt sich an die innere Seite des Gliedes, bedient sich der rechten Hand beim rechten Beine, und umgekehrt. Die Arterie wird comprimirt; der Operateur fasst den Oberschenkel, bringt ihn mehr oder weniger in die Beugung, Streckung oder Abduction, und macht einen halbmondförmigen Hautschnitt, mit der Convexität nach unten, der bei der spin. il. ant. sup. anfängt und an der tuberosit. isch. endet. Nachdem ein Assistent die Haut zurückgezogen hat, trennt man die Muskeln in derselben Richtung, schneidet einen

---

Taf. XLVII. Exarticulation des Oberschenkels. Verfahren nach Manec und Baudens. — e, Hand eines Assistenten, den Hodensack in die Höhe ziehend; d, Finger des Assistenten, welcher die a. cruralis comprimirt; a,b, das Messer hat die vorderen Weichtheile durchstochen; c, punktirte Linie, welche die Grenze und Form des vorderen Lappens andeutet.

inneren Lappen von 4″ (11—13 centim.) Länge, lässt ihn zurückschlagen, geht zur Trennung des Kapselbandes über, dringt durch das Gelenk und endet mit der Bildung des *äusseren* Lappens.

Verfahren nach LISFRANC. Taf. XLVIII. Fig. 3 und 4. Taf. XLIX. Taf. LIII. Fig. 1. *Linker Oberschenkel. Erster Act.* Der Kranke liegt in Supination, der Sitzknorren ragt über den Bettrand hervor; das kranke, gestreckte Bein hält die Mitte zwischen Adduction und Abduction. Der Operateur an der Aussenseite stehend, sticht 1″ unter der spin. ant. und $^1/_2$″ mehr nach innen ein langes zweischneidiges Messer ein; die Klinge, deren Schneide nach dem Knie zu sieht, befindet sich in einer Linie, die nach dem grossen Trochanter geht; der Operateur führt die Spitze um die äussere Seite des Schenkelkopfes und erhebt das Heft während des Vorschiebens so, dass das Messer einige Linien unter dem Sitzknorren wieder austritt; er führt es nun in sägenden Zügen um den grossen Trochanter herum, am Schenkelbeine 2″ herab und bildet einen *äusseren* Lappen, den er zurückschlagen lässt. Die Arterien werden sogleich unterbunden. *Zweiter Act.* Der Operateur drängt mit seiner linken Hand die Weichtheile nach innen, lässt das Messer unter dem Schenkelhalse hingleiten, umgeht denselben, stösst die Spitze im hinteren, oberen Winkel des ersten Schnittes heraus, steigt am Schenkelbeine, den kleinen Trochanter vermeidend, 2″ herab und bildet durch schiefes Ausschneiden einen *inneren*, dem ersten soviel als möglich gleichen Lappen. Die Arterie wird von einem Assistenten im Lappen comprimirt. *Dritter Act.* Man trennt

das Kapselband an der inneren Seite des Schenkelkopfes, dann das lig. teres, und dringt schliesslich durch das Gelenk, indem man, was von der äusseren Seite des Kapselbandes übrig blieb, durchschneidet.

Verfahren nach v. Walther. Die Arterie wird mit einem Compressorium gegen das Schambein comprimirt; 1) der an der Aussenseite stehende Operateur zieht mit der linken Hand die in eine Längenfalte gefassten Weichgebilde stark nach aussen, stösst das zweischneidige Messer 3" unter der spin. ant. sup., am äusseren Rande des sartorius senkrecht bis auf den Schenkelhals ein, führt die Spitze nach aussen und hinten um denselben herum, und sticht sie $2^1/_2$" hinter dem trochant. maj., auf gleicher Höhe mit dem Einstichspunkte aus, wendet die Schneide des Messers etwas nach aussen, um die Spitze des troch. maj. zu umgehen, und führt das Messer hart auf der äusseren Seite des Knochens 2" unter dem Trochanter heraus. 2) Nachdem dieser äussere Lappen zurückgeschlagen ist, wird das entblösste Kapselband nahe am Gelenkkopfe eingeschnitten, durch Einwärtsdrehen des Schenkels bis zu einem rechten Winkel der Schenkelkopf nach aussen und unten dislocirt und das lig. teres getrennt. 3) Man geht mit dem langen einschneidigen Messer durch das Gelenk hinter dem Schenkelkopfe und dem kleinen Trochanter, bei dem es sich etwas nach innen wen-

---

Taf. XLVIII. Fig. 1. Exarticulation des Oberschenkels. Vorderer und hinterer Lappen. Die Hand eines Assistenten a, schlägt den vorderen Lappen zurück; der Schenkelkopf, b, ist luxirt, und das nach hinten geführte Messer schneidet den hinteren Lappen; cc, die durchschnittenen Schenkelgefässe.

Fig. 2. Operationswunde nach dem vorigen Verfahren. abc, vorderer Lappen, zurückgeschlagen; adc, hinterer Lappen; e, Gelenkpfanne; f, die durchschnittenen Schenkelgefässe.

Fig. 3. Die Operation mit seitlichen Lappen, nach Lisfranc. Das zur Lappenbildung eingestochene Messer; bef, innerer Lappen; bcd, äusserer Lappen.

Fig. 4. Der innere, adc, und äussere, abe, Lappen sind nach dem vorigen Verfahren gebildet; es bedarf nur noch der Exarticulation des Schenkelbeines, f.

Taf. XLVIII

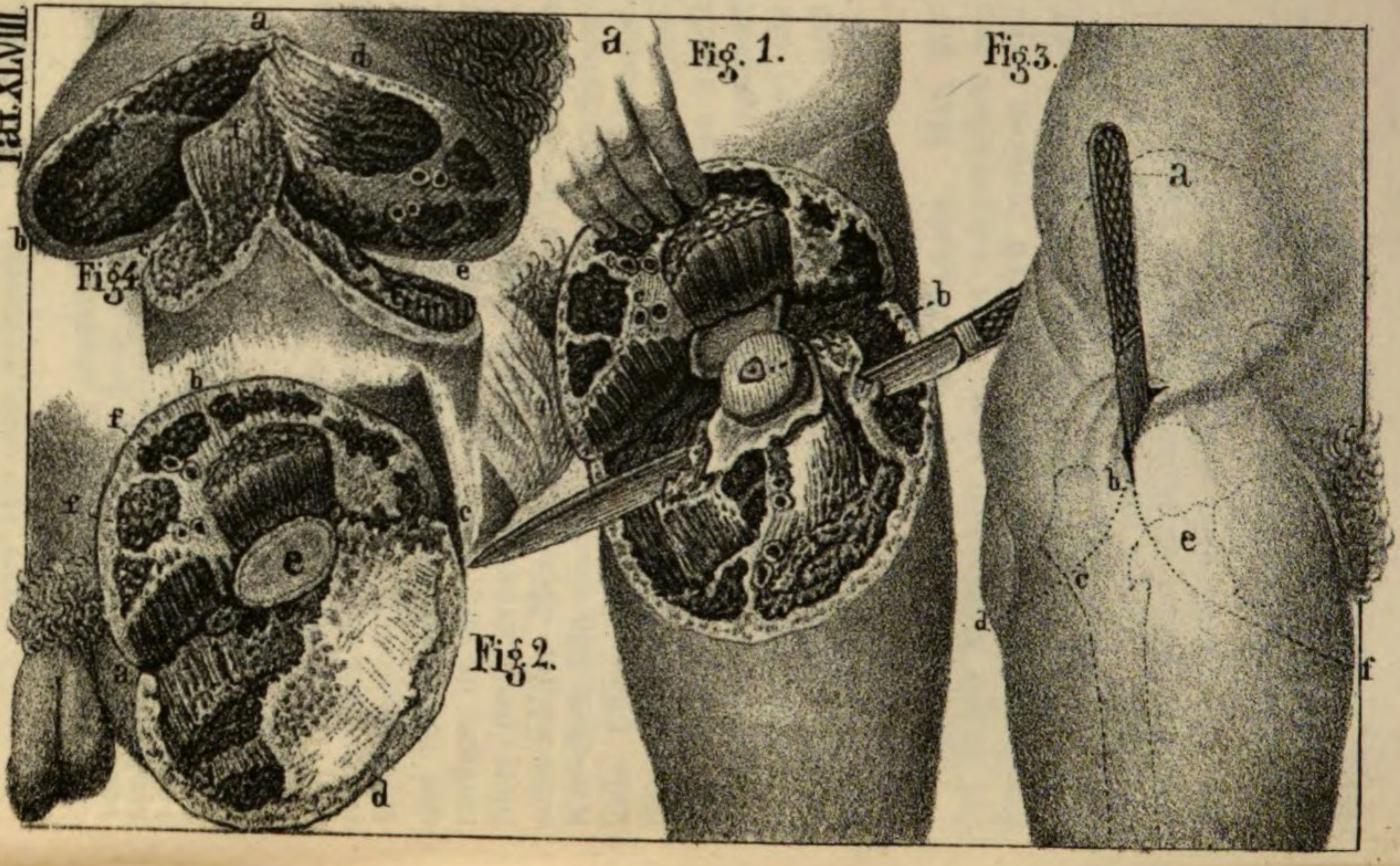

det, herum und führt es bei allmählig wieder gestrecktem Schenkel dicht an der inneren Seite des Knochens 2" herab, lässt durch die zwei eingeführten Daumen die Basis des Lappens mit den Gefässen comprimiren, und schneidet $1^1/_2$" schräg nach innen das Fleisch durch, so dass die Haut tiefer getrennt wird. (Jaeger, im „Handwörterbuch der Chirurgie" etc.)

β) Vorderer und hinterer Lappen. Verfahren nach Beclard. Die Arterie wird comprimirt, der Hodensack des Kranken in die Höhe gehoben, der Schenkel in Abduction gebracht. Der Operateur, an der äusseren Seite stehend, sticht 1" über dem grossen Trochanter ein langes zweischneidiges Messer ein, führt es dicht über den Knochen hin und an der inneren Seite des Schenkels (dem Einstichspunkte gegenüber) heraus. Hierauf steigt er am Knochen herab und schneidet einen 3" langen vorderen Lappen. Nun trennt er quer das Kapselband, das lig. teres, umgeht mit dem Messer den Schenkelkopf, um auf die hintere Seite des Knochens zu gelangen, und löst, 3" unter dem Gelenk, den *hinteren* Lappen ab. —

Verfahren nach Begin und Sanson. Man bildet durch Einstechen oder, was vorzuziehen ist, durch Einschneiden einen vorderen inneren Lappen mittelst eines halbmondförmigen Schnittes, der vom grossen Trochanter anfängt und am Sitzknorren endet; hierauf unterbindet man die art. crural., schneidet einen ähnlichen hinteren äusseren Lappen und exarticulirt schliesslich. —

Man hat bei der Exarticulation des Oberschenkels gewöhnlich die cruralis, profunda, obturatoria, circumflexa ext. und int., ischiadica und Aeste der glutaea zu unterbinden.

Beurtheilung. Die angegebenen Verfahrungsweisen können unter gewissen Umständen alle ihre Anwendung finden: so können Haut und Muskeln vorn, aussen und innen fehlen; das Glied kann ringsherum in einer solchen Entfernung vom Gelenk sphacelös sein, dass man nur den Zirkelschnitt anzuwenden im Stande ist. Die Zerstörungen neben dem Gelenke können so beschaffen sein, dass man auf allen Seiten genöthigt sein kann dasselbe bloszulegen, bevor man eindringt. — Betrachten wir diese verschiedenen Methoden hinsichtlich ihres respectiven Werthes: Der Zirkelschnitt ist von langer Dauer, schwierig, und man erhält nach aussen eine Masse unnützer Haut, da die Schnittebene einen Winkel mit dem Becken bildet. Der Ovalärschnitt giebt eine linienförmige Narbe, doch wird der Eiter zurückgehalten und die Auslösung des Gelenkkopfes ist sehr mühsam. Wenn man zwei Lappen bildet, so nimmt man sie wohl am besten aus der äusseren und inneren Seite; doch verhindert der grosse Trochanter, dass man den äusseren gehörig dick schneidet. Mit Hilfe des Verfahrens von Begin und Sanson erhält man sie von vorn und hinten egal, auch fliesst der Eiter gut ab; aber man mag es anstellen, wie man will, immer wird der Schnitt der Lappen schräg und der Pfanne gegenüber fehlt das Fleisch zur Unterstützung der Haut; ausserdem hat man unaufhörlich seine Noth mit dem hinteren Lappen, welcher eine grosse Neigung hat, die Wunde zu verlassen. Ich schneide lieber den vorderen Lappen etwas länger, als den hinteren, da dieser, wenn er länger ist, am Gefäss eine Höhlung bildet, welche den Eiter

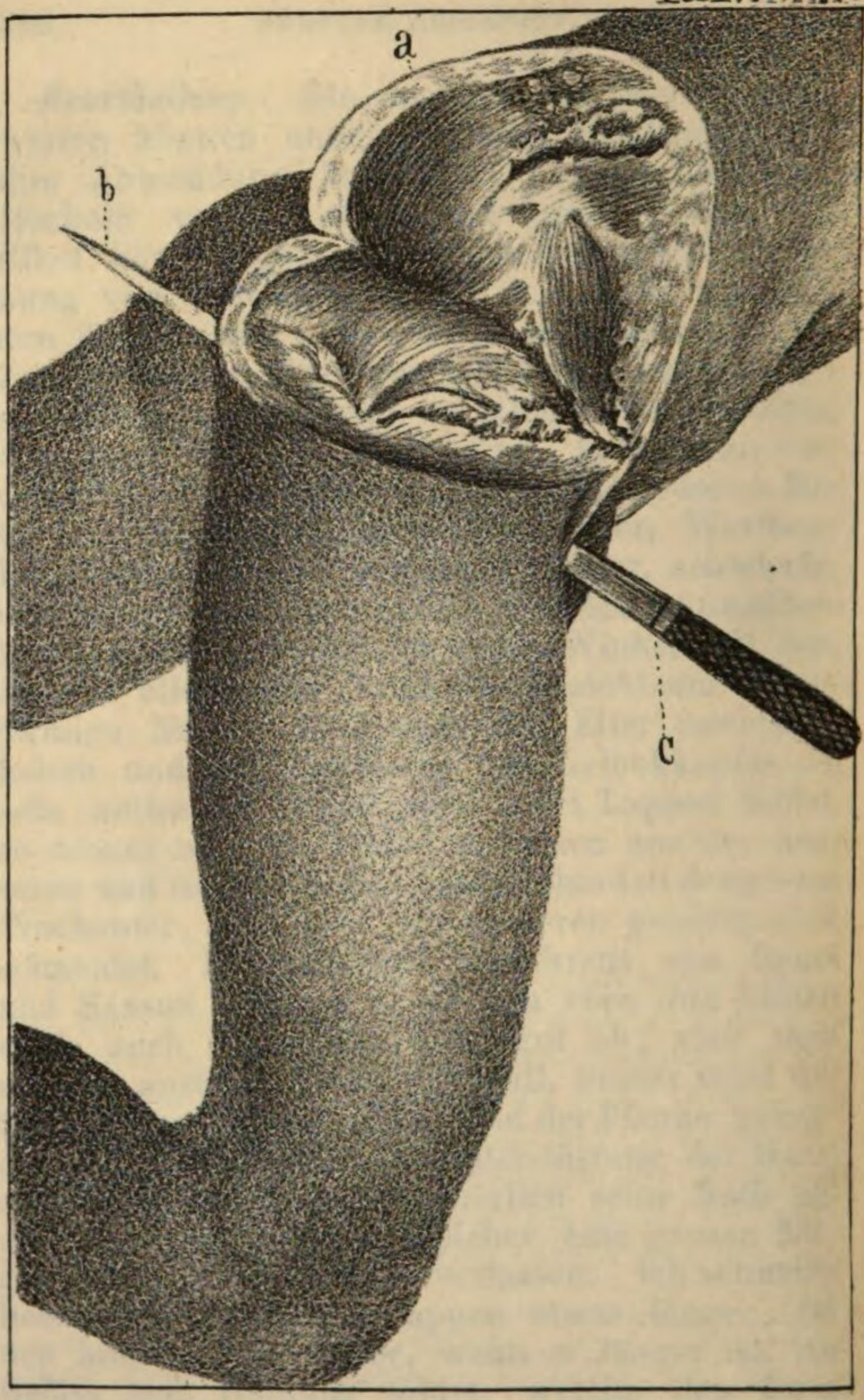
a
b
c

zurückhält, und man sieht sich dann später genöthigt, diesen Uebelstand durch einen Einschnitt zu beseitigen. Sollte die Wunde durch prim. intent. heilen, so würde das Verfahren unstreitig den Vorzug vor allen andern verdienen, denn die Narbe kommt beim Sitzen vor den Stützpunkt zu liegen, was von grossem Vortheil ist. Wenn man den doppelten Lappenschnitt beim Bruch des Oberschenkels nahe am Gelenk anwendet, bildet man am besten die beiden Lappen vor der Exarticulation. Dem Principe nach ist das Verfahren mit Bildung eines vorderen Lappens das vorzüglichste und leichteste; auch findet darnach, in Folge der eigenen Schwere des Lappens, die genaueste Vereinigung statt. Manec macht hinten einen halben Zirkelschnitt durch die Haut; dies hat seinen Nutzen, da der Schnitt immer sauberer ausfällt. Baudens legt eine grosse Wichtigkeit darauf, dass das Gelenk gleich bei der Bildung des vorderen Lappens geöffnet wird. Im Ganzen unterscheiden sich die Methoden der beiden Chirurgen nur durch die genannten Punkte und ausserdem dadurch, dass Baudens das Messer vor dem mittleren Theile des aufsteigenden Schambeinmastes, und Manec vor dem Sitzbein aussticht. Das letztere Verfahren lässt sich schneller ausführen und beugt dem Blutverlusten vor,

---

Taf. XLIX. Verfahren nach Lisfranc. — Der durch Einstechen gewonnene äussere Lappen, a, ist in die Höhe geschlagen; cb, das Messer wurde im vorderen Winkel des ersten Schnittes eingeführt, und an der Innenseite des Knochens hin durch den hinteren Winkel des ersten Schnittes ausgestochen, um den inneren Lappen zu schneiden.

da man die Arterie in der Dicke des Lappens comprimiren kann. Das Verfahren LISFRANC's ist schwer und liefert unregelmässige Lappen. Das Verfahren von LARREY führt, wie alle übrigen, die er erfunden, zu einem meist schöneren Resultate, als man nach Durchlesung der von ihm gegebenen Beschreibung erwarten sollte; die Wunde hat ein vollkommenes Deckpolster, und der Lappen fügt sich so genau an, als es nur immer geschehen kann; dabei wird der Abfluss des Eiters (weil der Kranken liegt) nicht im Mindesten verhindert.

Jaeger empfiehlt das Verfahren von Ph. v. Walther, besonders den Anfängern, als eines der sichersten und leichtesten. Chelius hält das von Larrey hinsichtlich der Sicherheit und leichten Ausführung für das vorzüglichste. Auch hat man in den meisten Fällen, wo ein glücklicher Ausgang erfolgte, nach dieser Weise oder mit geringer Abweichung operirt. —

CAP. III. Von den Amputationen in der Continuität.

A. Obere Extremität.

Amputation der Finger.

Zufolge unseres aufgestellten Grundsatzes, nach welchem man so viel als möglich von den Theilen, an denen eine Amputation vorgenommen wird, zu erhalten strebt, darf man bei den Phalangen der Finger nur die kranken Partien ablösen.

Anatomie. (S. Exarticulation der Phalangen.)

Operation. 1) *Zirkelschnitt.* Der Operateur macht durch die zurückgezogene Haut einen Kreisschnitt, ohne die Sehnen mit zu fassen, die er

stets im Niveau der $^1/_3$'' zurückgezogenen und nöthigenfalls lospräparirten Haut durchschneidet, sobald es sich nämlich nicht um die Metacarpal-Phalanx handelt. Bei dieser müssen die Beugesehnen, so tief unten als möglich durchschnitten werden, damit sie sich nicht in die Hohlhand retrahiren. Nach Trennung der Sehnen und des Periosteum wird der Knochen mittelst einer feinen Säge oder einer scharfen Kneipzange abgetragen.

Um die Retraction der Sehnen in die Hohlhand, bei Amputation der ersten Phalanx, zu verhindern, legt Lisfranc eine Rollbinde am Vorderarm an, damit er der Muskelcontraction zuvorkommt; ausserdem fixirt er den Finger auf eine Weise, die nicht die geringste Bewegung zulässt.

2) *Lappenschnitt.* Man bindet durch Einstechen einen Palmarlappen auf dieselbe Art, wie bei der Amputation in der Contiguität. (S. Exarticulation der Phalangen.)

Anm. Graefe nahm das von den Alten schon ausgeübte Abmeisseln der Phalangen (Dactylomileusis) wieder auf. Es wird dabei der Finger mit der Dorsalfläche auf einen Holzpflock gelegt und von einem Gehilfen, der zugleich die Haut zurückzieht, festgehalten; der auf die Volarfläche senkrecht gesetzte scharfe Meissel, der $^1/_2$mal breiter als der Finger ist, wird mit einem hölzernen Hammer auf einen Schlag durch das Glied getrieben. Rust und Jaeger vertheidigen ebenfalls dieses Verfahren; Splitterung des Knochens soll dabei nicht stattfinden.

Beurtheilung. Der Zirkelschnitt ist angezeigt, wenn die Tegumente nur in der Umgebung der Stelle gesund sind, wo der Knochen abgenommen werden soll; denn der Lappenschnitt, besonders der doppelte, erfordert eine grössere Hautstrecke.

Die Seitenlappen geben immer ein schlechtes Resultat, da sie zu dünn, zu schmal und schwer zu befestigen sind.

Die Trennung des Knochens mittelst der Liston'schen Knochenscheere kann nicht ohne Zermalmung statfinden. Dieses Mittel führt ohne Zweifel schneller zum Ziele, allein die Säge wirkt ohne solche Nachtheile und man kann bei ihr den Knochen, um jede Erschütterung zu vermeiden, leichter mit der Hand fixiren. Man sagt, dass Liston, mit herculischer Kraft begabt, das Schenkelbein mit seinem Instrumente zu durchschneiden vermochte, doch fragt es sich sehr, ob der Schnitt rein und der Knochen nicht der Länge nach fracturirt war.

Amputation der Mittelhandknochen.

a) Erster Mittelhandknochen.

Anatomie. (S. Exarticulation.)

Lappenschnitt. Einfacher Lappen durch Einstechen. — Die Hand befindet sich in halber Pronation; der Operateur zieht mit den drei Fingern und dem Daumen der linken Hand die ganze äussere Fleischpartie des Daumenballens ab, sticht das Bistouri an der Dorsalseite des Knochens ein, umgeht denselben dergestalt, dass er die Spitze auf der Palmarseite wieder herausführt; der Durchstich muss zur Achse des Knochens in senkrechter Richtung geschehen. So wie die Klinge am Knochen bis unter das Niveau der ersten Commissur herabsteigt, müssen die das Fleisch nach aussen ziehenden Finger dem Instrumente vorangeführt werden. Nach Ablösung des Lappens stösst der Operateur von Neuem die Spitze des

Bistouris ein wenig unter dem Dorsalwinkel des ersten Schnittes ein, an der inneren Seite des Knochens hin, durch den Winkel der Palmarwunde heraus und schneidet dicht am Knochen bis 2‴ unter die Commissur herab. Der Lappen wird zurückgeschlagen und der Operateur trennt durch einen Zirkelschnitt das den Knochen bedeckende Fleisch und sägt denselben schrägkantig nach innen ab. Man bringt, um die Weichtheile vor der Säge zu schützen, ein dickes Kartenblatt in das erste Metacarpal-Intervall. Bei magern Subjecten fällt der durch Einstechen gebildete Lappen immer zu dünn aus.

Verfahren nach LEDRAN. Der Lappen hat dieselbe Form, wie beim ersten Verfahren, ist aber stärker und regelmässiger. LEDRAN umschrieb zuerst den Lappen durch einen bogenförmigen, von aussen nach innen und bis auf den Knochen geführten Schnitt. Der dorsale Ausgangs- und palmäre Endpunkt dieses Schnittes liegen diametral entgegengesetzt. Man präparirt nun den am unteren Ende abgerundeten Lappen los, schlägt ihn zurück und dringt mit voller Schneide durch den ersten Metacarpal-Zwischenraum, am Knochen hin, bis zur Basis des Lappens. Der übrige Theil der Operation bietet weiter keine Verschiedenheit von dem ersten Verfahren dar. Die LEDRAN'sche Methode passt besonders für Fälle, wo die Haut fest anhängt oder indurirt ist.

Amputation des fünften Mittelhandknochens.

Man verfährt wie beim ersten; nur ragt der kleine Fingerballen beträchtlicher an der inneren Seite des Knochens hervor, weshalb man besser

die Weichtheile, welche den Lappen bilden sollen, von aussen nach innen zieht, indem man den Daumen auf die Rückenfläche und die drei Finger mitten auf die Palmarfläche des vierten Zwischenknochenraumes applicirt.

Amputation des zweiten Mittelhandknochens.

Hand des Kranken pronirt; Daumen und Zeigefinger der linken Hand fixiren den Ausgangs- und Endpunkt eines Schnittes, welcher, den äusseren Lappen umgrenzend, auf der Rückseite beginnt, längs der inneren Seite der Strecksehne bis zur Commissur des Zeige- und Mittelfingers hingeht, sich sodann, in einem nach unten convexen Bogen, um die Aussenseite des Fingers herumwindet und auf der Palmarfläche, der Achse des Knochens folgend, bis zu dem fixirten Endpunkte in die Höhe steigt. Der Lappen wird abpräparirt und zurückgeschlagen; der Operateur senkt die Spitze des wie eine Schreibfeder gehaltenen Bistouris, im Anfangswinkel des ersten Schnittes, durch den zweiten Zwischenknochenraum und schneidet dicht am Knochen bis zum Commissurrande herab. Hierauf trennt er das Fleisch vom Knochen und sägt diesen schräg nach innen herauf durch.

Amputation des dritten oder vierten Mittelhandknochens.

Erstes Verfahren. Die Operation muss folgendes Ergebniss liefern. Zwei Dorsalschnitte bilden ein Λ, dessen Winkel auf den Punkt fällt, wo man den Knochen durchsägen will, während die

Schenkel sich um die Seiten des Metacarpal-Phalangengelenkes herumziehen und in einen einfachen Palmarschnitt übergehen, welcher in der Achse des Knochens bis zu derselben Höhe, wie der Winkel des Λ, steigt.

Man macht zwei Schnitte, die in gerader Linie nach der Mitte der Commissurränder gehen, verbindet die Dorsalschnitte, durch die mm. interossei hindurch, mit dem Palmarschnitte, entblösst den Knochen und sägt ihn schräg ab.

Zweites Verfahren. — Dasselbe führt zu einem gleichen Resultate, unterscheidet sich jedoch dadurch von dem ersten, dass der Operateur das wie eine Schreibfeder gehaltene Bistouri direct auf die Dorsalfläche des Knochens einsticht, an demselben herumgeht, durch die Palmarfläche dringt und von innen nach aussen bis zur Commissur schneidet. Dasselbe Manoeuvre wird auf der entgegengesetzten Seite wiederholt, während man die Ränder des ersten Schnittes auseinander zieht, damit die Klinge des Instrumentes durch den anderen Zwischenknochenraum, ohne die Haut zu verletzen, zu dem Palmarschnitte heraus geführt werden kann.

Auch kann man sich der Ovalärmethode bedienen, welche eine sehr regelmässige Wunde giebt; doch wird die Operation hier deshalb schwieriger, weil man die Palmarfläche des Knochens bis zu dem Punkte, an welchem er durchsägt werden soll, freilegen muss.

Die Trennung des Knochens geschieht übrigens stets mittelst der Kettensäge.

Amputation der zwei letzten Mittelhandknochen.

Verfahren nach LISFRANC. — *Lappenschnitt.* Linke Hand. —

Erster Act. Der Operateur fasst die pronirte Hand des Kranken, setzt seinen Daumen auf die Dorsalfläche derselben, unmittelbar über die alterirten Theile und an die Aussenseite des dritten Zwischenknochenraumes, und den Zeigefinger auf die innere Fläche des fünften Mittelhandknochens. Hierauf macht er einen nach unten convexen Querschnitt über die Dorsalgegend, der von dem durch den Daumen fixirten Punkte ausgeht und am inneren Rande des fünften Mittelhandknochens endet. Die Convexität des Schnittes bezweckt, der Haut eine solche Länge (3‴) zu geben, dass sie nach ihrer Retraction sich immer noch im Niveau mit dem Knochenstumpfe befindet.

Zweiter Act. Der Operateur setzt das Messer auf die äussere Seite des vierten Fingers (im Niveau des Commissurrandes), führt über den Rükken desselben einen Querschnitt, der sich allmälig nach der inneren Seite zu abrundet, und steigt sodann am inneren Rande des vierten Mittelhandknochens bis zum ersten Querschnitte herauf. Der umschriebene seitliche Lappen wird abpräparirt und vom Assistenten zurückgeschlagen, hierauf durchsticht der Chirurg senkrecht, im Niveau des Querschnittes, den dritten Zwischenknochenraum und trennt denselben, dicht an der Aussenseite des vierten Mittelhandknochens herabgehend, seiner ganzen Länge nach.

Dritter Act. Die Palmarfläche der Hand wird nach oben gewendet; man findet hier die Wunde,

welche den dritten Zwischenknochenraum durchläuft; man berücksichtigt den oberen Winkel dieser Wunde und den unteren des ersten Querschnittes und umgrenzt, indem man bis auf den Knochen dringt, vom ersten Winkel bis zum letzten einen nach unten convexen Palmarlappen. Man muss diesem Lappen eine hinreichende Länge geben, damit er die Schnittfläche der Metacarpalstumpfe bedeckt und an den oberen Wundrand des Querschnittes passt. Nun werden die Mittelhandknochen blos gelegt und mittelst der Kettensäge oder der Liston'schen Knochenscheere abgelöst. Schliesslich bedeckt man die Querwunde mit dem Palmarlappen, und die innere Fläche des dritten Mittelhandknochens mit dem seitlich-dorsalen Lappen. Es versteht sich übrigens von selbst, dass, wenn man keinen gehörig langen Palmarlappen schneiden kann, dieser durch einen dorsalen mit hinterer Basis ersetzt wird.

Leicht lässt sich dieses Verfahren auch bei der Amputation des dritten und vierten Mittelhandknochens anwenden. Da man alsdann die Seitenflächen zweier Knochen eine Strecke weit frei legt, so muss man zwei seitlich-dorsale Lappen bilden, den einen für die äussere Seite des fünften, den anderen für die innere des zweiten Mittelhandknochens.

Das Verfahren ist zwar complicirt, allein es führt, wenn mit Präcision operirt wird, zu einem schönen Resultate. Die Schwierigkeit liegt darin, den seitlich-dorsalen Lappen so zu bilden, dass er die obere Partie des entblössten Knochens gehörig deckt.

Amputation der vier letzten Mittelhandknochen.

1) *Zirkelschnitt.* — Hand zwischen Pronation und Supination; Daumen abducirt; Haut der Dorsalfläche etwas zurückgezogen. Der Zirkelschnitt durch die Haut und die unterliegenden Sehnen wird $^1/_2$'' unter Durchsägungsstelle der Knochen gemacht, worauf man die Zwischenknochenmuskeln trennt und die Knochen der Reihe nach durchsägt.

2) *Lappenschnitt. Einfacher* (unterer). Der Operateur hält die Hand des Kranken in der seinigen und bezeichnet mit dem Daumen den Anfangs- und mit dem Zeigefinger den Endpunkt des Schnittes. Hierauf zieht er über den Rücken der Hand einen nach unten etwas convexen Querschnitt, bringt die Hand des Kranken schnell in die Supination und umgrenzt einen Palmarlappen, den er abpräparirt und zurückschlägt. Dann werden die Knochen entblösst, die vier Köpfe einer Retractionscompresse durch die Zwischenknochenräume geführt und die Knochen einzeln abgesägt.

Amputation des Vorderarmes.

Den Vorderarm trifft man in Umfang und Form bei den einzelnen Individuen verschieden an; bei den meisten ist er in seinem oberen fleischigen Theile abgerundet und wird nach der Hand zu, wo sich fast nur Sehnen befinden, platter. Der Raum zwischen radius und ulna beträgt an der Stelle, wo sich das untere Drittel der ulna mit dem mittleren vereinigt, 7‴; über und unter

dieser Stelle wird der Knochenzwischenraum allmälig enger.

Die Regel, nach welcher man so weit als möglich vom Rumpfe entfernt amputiren soll, gilt ganz besonders beim Vorderarme; hierin stimmen DUPUYTREN, GUTHRIE, BOYER, SABATIER, S. COOPER, VELPEAU und die meisten neueren Chirurgen überein.

LOUIS, J. L. PETIT, BERTRANDI, GARENGEOT und LARREY verwarfen die Amputation im unteren Drittel des Gliedes, weil es schwer sei, die Sehnen zu durchschneiden, und leicht Abscesse in den Sehnenscheiden entstehen könnten. LOUIS fügt hinzu, dass er von dieser Operation am Seltensten einen glücklichen Ausgang wahrgenommen hätte. LISFRANC meint, ohne sich der einen oder anderen Partei fest anzuschliessen, dass man die langjährige Erfahrung und die Autorität eines LARREY berücksichtigen müsse und trifft die Bestimmung (indem er den Endpunkt der Muskelfasern würdigt), dass man 3'' über dem Handgelenk amputiren müsse; 1 centim. tiefer oder höher sei, in Hinsicht auf den Nutzen des Stumpfes, von keiner Bedeutung.

Wenn man den Vorderarm in der Mitte abnimmt, so findet eine solche gegenseitige Annäherung der Knochen statt, dass die Bewegungen der Supination und Pronation aufgehoben werden, während dieselben durch die Amputation nahe an der unteren Anschwellung des radius erhalten werden können: nun vermögen aber diese beiden Bewegungen selbst bei einem Stumpfe vortreffliche Dienste zu leisten.

Was die Gefahren anlangt, welche die tief

unten ausgeführte Operation begleiten, so bemerkt SABATIER ganz richtig, dass sie ebenfalls bei der Exarticulation im Handgelenk zu befürchten wären. BOYER schlug vor, so tief unten als möglich zu operiren und die Wunde durch prim. intent. zu heilen; S. COOPER und GUTHRIE schreiben die ungünstigen Erfolge LARREY's der Verbandweise desselben (dem Ausstopfen der Wunde und der Herbeiführung einer reichlichen Eiterung) zu.

1) *Zirkelschnitt.* — Ein Assistent hält den Ellbogen, ein anderer die Hand, ein Dritter comprimirt die art. brachial.; der Operateur steht an der rechten Seite des Gliedes, macht mit einem schmalen Zwischenknochenmesser den kreisförmigen Hautschnitt, löst das die Haut und Aponeurose verbindende Zellgewebe, durchschneidet die Muskeln im Niveau der zurückgezogenen Haut, überzeugt sich von der vollständigen Trennung der Sehnen und Nerven, worauf er das lig. inteross. gehörig trennt, die dreiköpfige Retractionscompresse anlegt und beide Knochen auf einmal durchsägt, wobei er erst eine Furche im radius bildet, bevor er zu der weniger beweglichen ulna übergeht *). Die zu unterbindenden Arterien sind: die radial., an der Sehne des m. supinat long.; die ulnar., am m. flex. carp. ulnar., und die beiden aa. inteross. Man vereinigt per prim. intent., indem man mittelst Pflasterstreifen den vorderen Wundrand an den hinteren heftet.

---

*) Man fängt mit dem dickeren Knochen (nach oben mit der ulna, in der Mitte des Vorderarmes und nach unten mit dem radius) an.

D. Uebers.

Fig. 1

Fig. 2.

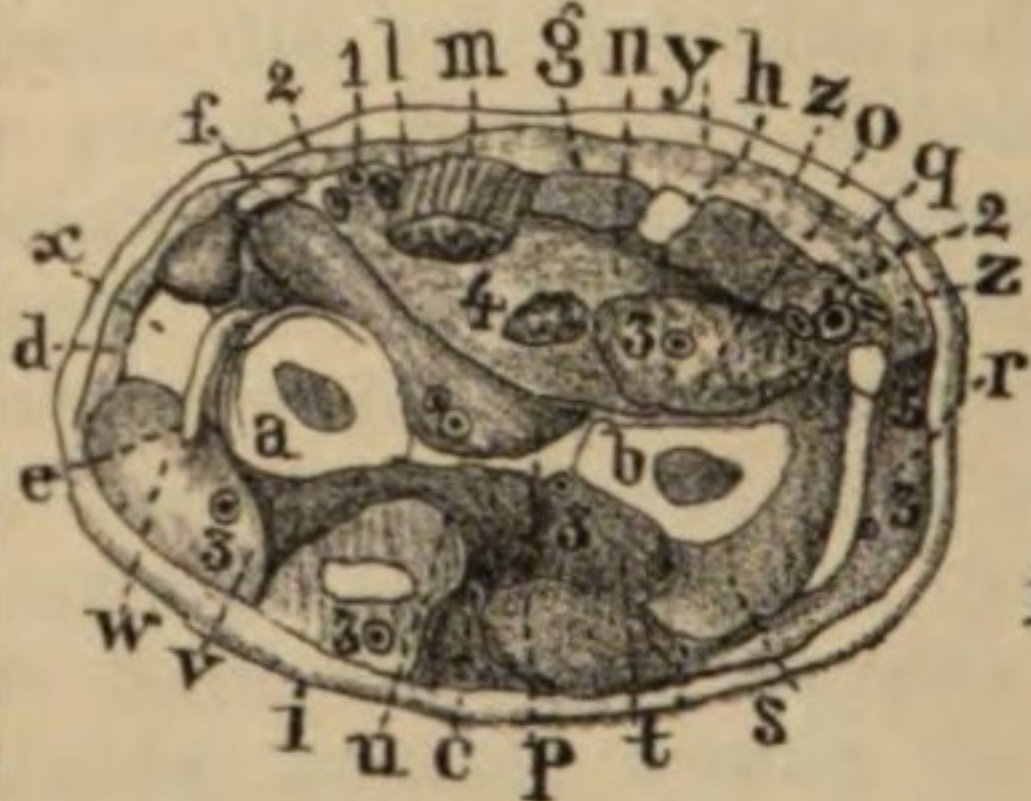

Fig. 3.

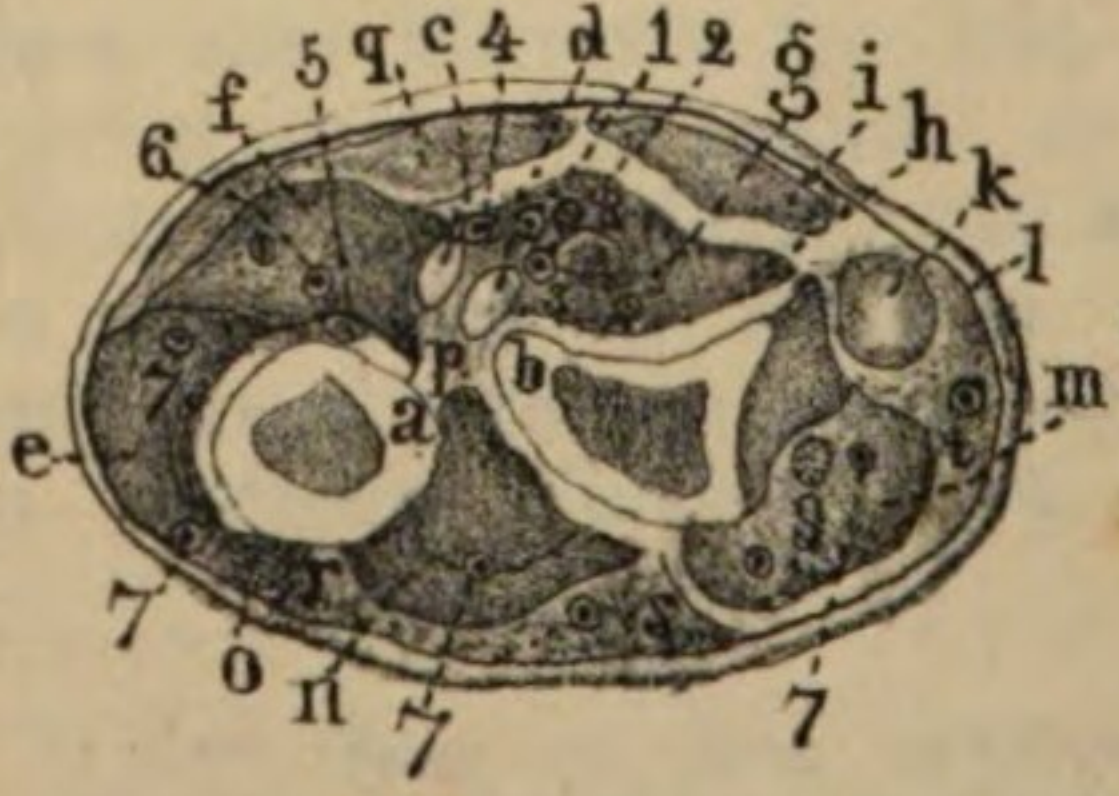

Fig. 6.

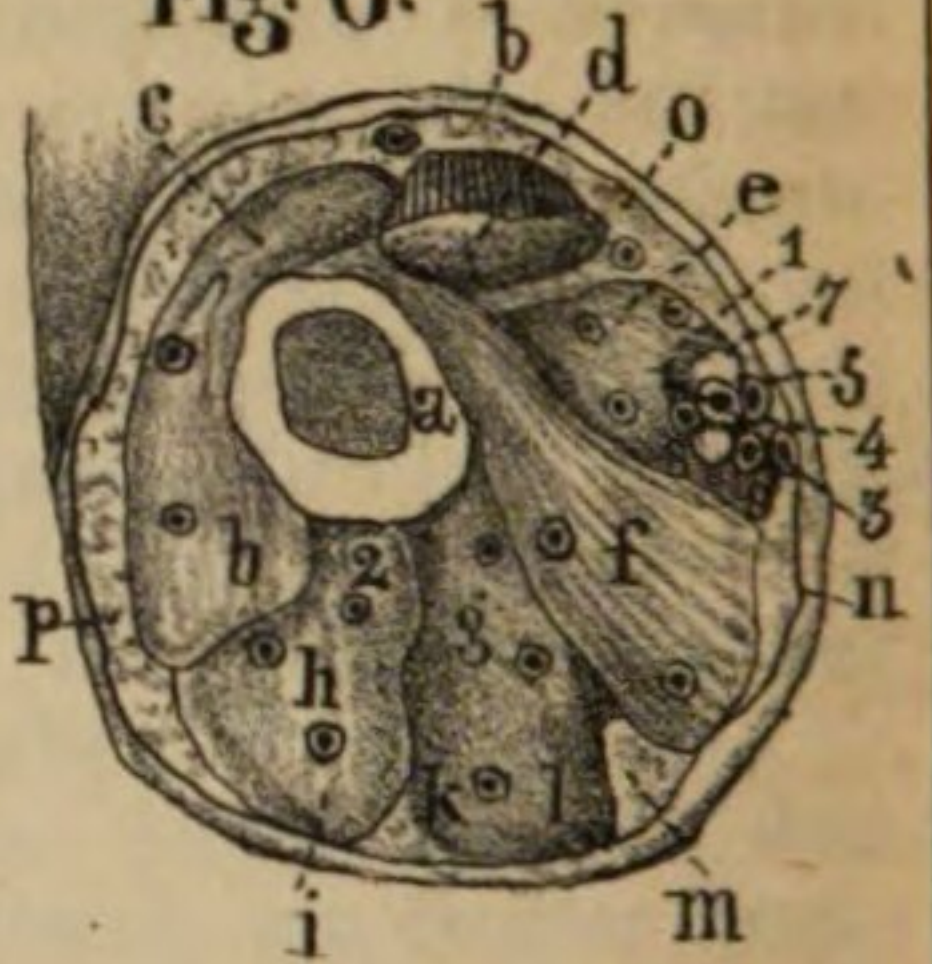

Fig. 5.

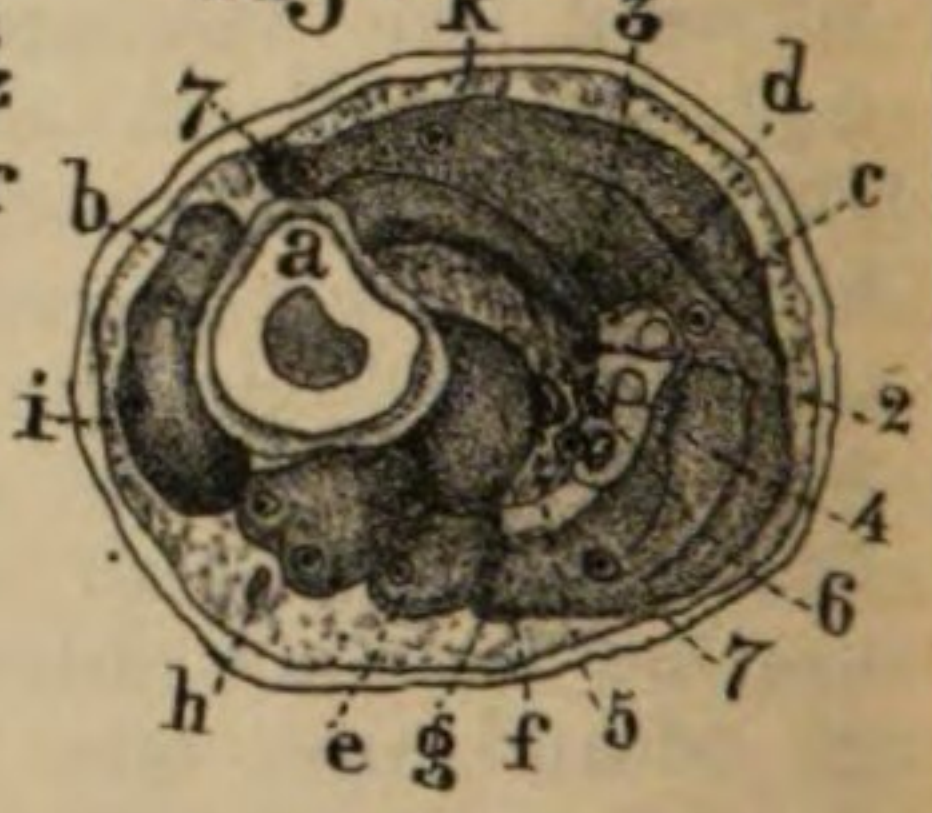

Fig. 4.

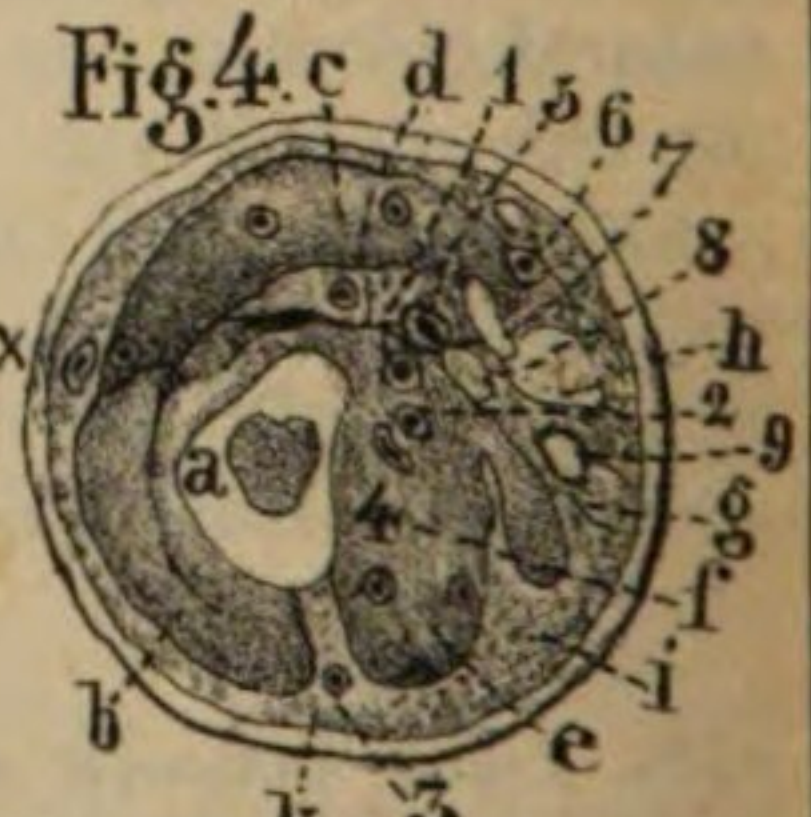

a) Bei der Durchsägung der Knochen muss sich der Vorderarm in Supination befinden, wenn der radius nicht länger als die ulna werden soll.

Taf. L. (Miniatur-Abbildungen etc. von Fritze.) Fig. 1. Durchschnittsfläche des rechten Vorderarmes, $2^1/_4$" vom Handgelenke. — a, radius; b, ulna; d, Sehne des abduct. poll. long.; e, Sehne des extens. carp. rad. long.; f, Sehne des supinat. long.; g, Sehne des flex. carp. radial.; h, Sehne des m. palmar. long.; i, k, m, Sehne des flex. digitor. comm. prof.; l, Sehne des flex. digitor. comm. subl.; n, Sehne des flex. carp. uln.; o, musc. flex. long. poll.; q, q, flex. digit. comm. prof.; r, flex carp. uln.; s, abduct. long. poll.; t, extens. carp. rad. brev.; u. extens. dig. comm.; v, ext. poll. brev. und long.; w, extens. carp. uln. — 1, art. radial.; 2, a. ulnar.; 3, aa. muscular.; 4, nerv. median.; 5, n. ulnar.

Fig. 2. In der Mitte des Vorderarmes. — a, radius; b, ulna; c, ligg. inteross.; d, Sehne des m. extens. carp. radial. long.; e, ein sehniger Theil des äusseren kurz. Speichenmuskels oder des kurz. Strecker der Hand auf der Speichenseite; f, ein sehniger Theil des supin. long.; g, flex. dig. comm. prof.; h, flex. dig. comm. subl.; i, sehnige Partie des m. extens. dig.; l, supinat. long.; m, n, flex. carp. radial. und radial. int.; o, flex. dig. comm. subl.; p, flex. long. poll.; q, flex. dig. comm. prof.; r, flex. carp. ulnar.; s, extens. carp. uln.; t, u, extens. dig. comm.; v, abduct. long. poll.; w, ext. carp. radial. brev.; x, y, z, Zellgewebe und Fett. — 1, art. radial.; 2, a. ulnar.; x, a. inteross.; 3, Muskelzweige; 4, nerv. median.; 5, n. ulnar.

Fig. 3. Im oberen Theile des Vorderarmes. — a, radius; b, ulna; c, Sehne des m. biceps; d, Sehne des brachial. prof.; e—e, Fleischpartie des m. extens. carpi radial. long. und brev.; f, supinat. long.; g, flex. digitor. comm. prof.; h, flex. digit. comm. subl.; i, flex. radial.; k, palmar. long.; l, flex. carp. ulnar.; m, extens. carp. ulnar.; n, extens. digit. comm.; pqrst, Zellgewebe und Fett. — 1, art. radial.; 2, a. ulnar.; 3, ven. ulnar.; 4, v. brachial.; 5, starker Arterienast an der Speiche; 6, ein anderer desgleichen; 7, Muskelzweige; 8, nerv. median.; 9, n. ulnar.

Fig. 4. Durchschnittsfläche des Oberarmes $2^3/_4$" unter der Mitte desselben. — a, humerus; b, äusserer Kopf des triceps; c, m. biceps; d, brachial. int.; efg, Fleischpartien des inneren Kopfes des tric.; hik, Fett

b) Anstatt die Haut zurückzuziehen, kann man sie auch wie einen Rockärmel aufschlagen; zuweilen ist man hierbei genöthigt, dieselbe parallel mit der Achse des Gliedes zu durchschneiden.

c) Wenn man im oberen Theile des Vorderarmes amputirt, muss man den Zirkelschnitt in einer hinlänglich weiten Entfernung vom Ellbogengelenk machen; theils um ein Stück des Gliedes zu erhalten, theils aber auch, um die Entzündung des Gelenkes zu vermeiden, welche meist erfolgt, sobald die Knochen zu nahe an demselben durchsägt werden.

Cloquet macht einen Zirkelschnitt durch die Haut, sticht, nachdem dieselbe zurückgeschlagen worden ist, das Messer flach zwischen den Muskeln und der vorderen Fläche der Knochen durch, wendet es und trennt das Fleisch, von innen nach aussen, im Niveau der zurückgeschlagenen Haut. Dasselbe wird auf der Dorsalfläche wiederholt.

---

und Zellgewebe. — 1, art. brachial.; 3, a. collateral. radial.; 4, ein tiefer Venenstamm; 5, Vene neben der Art.; 6, v. basilic.; X, v. cephalic.; 7, nerv. medianus; 8, n. cutan. med.; 9, n. ulnar. 2, a. collateral. ulnar. maj.

Fig. 5. In der Mitte des Oberarmes. — a, humerus; b, äusserer Kopf des triceps; c, m. biceps; d, brachial. int.; efg, innerer Kopf des triceps; hik, Fett und Zellgewebe.

Fig. 6. $3^1/_4$“ über der Mitte des Oberarmes. — a, humerus; bc, musc. deltoid.; d, langer Kopf des biceps; e, kurzer Kopf des m. biceps; f, m. latissim. dors.; ghikl, Fleischpartien des triceps; mnopq, Fett und Zellgewebe. — 1, art. brachial.; 2, a. circumfl. humer. post., 3, ven. basilic.; 4, 5, starke Venenäste; 6, ven. cephalic.; 7, nerv. median.; 8, n. ulnar.; 9, n. cutan. med.

2) *Lappenschnitt.*

a) *Einfacher.*

Durch Einschneiden. Man macht, bis auf die Knochen, einen nach unten convexen Schnitt, dessen Winkel auf die durch den Daumen und Zeigefinger fixirten beiden Endpunkte des Querdurchmessers des Gliedes fallen. Der umgrenzte Lappen, von hinreichender Länge, wird abpräparirt und vom Assistenten zurückgeschlagen. Hierauf bringt man den Vorderarm in halbe Pronation, zieht einen nach unten etwas convexen halben Kreisschnitt (die Convexität geht 4‴ über die Lappenbasis hinaus) über die hintere Seite des Gliedes, trennt das lig. inteross., legt die Knochen frei und durchsägt dieselben.

Durch Einstechen. Der Chirurg sticht ein Zwischenknochenmesser bis zum inneren Rand der ulna, schiebt es dicht über diesen Knochen und dann über den radius hin, und lässt es an dessen äusserer Seite mit der Spitze heraustreten. Das Instrument wird nun quer, vor den Knochen, herabgezogen und, sobald man den Lappen für lang genug hält, mit der Schneide schräg nach der Haut geführt, um denselben mit einem nach unten convexen Schnitte abzulösen. Der zweite Act der Operation geschieht wie beim ersten Verfahren *).

b) *Doppelter.*

Man bildet *durch Einstechen* einen Palmarlap-

---

*) Zang, Chelius, Textor und Jaeger machen den halben Kreisschnitt, 1“ unterhalb der Lappenbasis, zuerst blos durch die Haut, und nach deren Zurückziehung bis an die Basis des Lappens durch die Muskeln.

D. Uebers.

pen von $1^1/_2$'' (4—5 centim.), weniger lang, als beim einfachen Lappenschnitt. Man sticht das Messer *vor* (und 3''' nach aussen von) dem inneren Rande der ulna ein und *vor* (und 3''' nach innen von) dem äusseren Rande des radius aus. Der Lappen wird in die Höhe geschlagen und das Glied in die halbe Pronation gebracht; der Zeigefinger und Daumen ziehen, von vorn nach hinten, die Weichgebilde von den Knochen ab, und man setzt nun das Messer in den oberen Winkel der Wunde am radius ein und führt es an der hinteren Fläche der Knochen hin bis zum Ulnarwinkel, um einen Dorsallappen von gleicher Länge zu bilden.

Man schneidet den vorderen Lappen zuerst, um dem hinteren eine grössere Stärke aufzusparen. Ferner macht man den Ein- und Ausstich vor den Knochenrändern und nicht an denselben, damit die Knochen nicht an den Winkeln der Wunde hervortreten.

Sedillot bildet zwei sehr dünne und kurze Lappen und durchschneidet die Muskeln kreisförmig, indem er, wie Alanson, das Messer schräg aufwärts hält.

Baudens: Nach kreisförmiger Durchschneidung der Haut, die drei Querfinger breit manschettenförmig zurückgeschlagen wird, schneidet man zwei Lappen als Polster für die Knochen.

Auch schneidet derselbe Chirurg aus der Haut und der oberflächlichen Muskelschicht einen vorderen und hinteren Lappen, zieht dieselben in die Höhe und führt einen Zirkelschnitt durch die Basis des Fleischkegels, wobei er die Schneide schräg aufwärts richtet.

Beurtheilung. Der Zirkelschnitt wird mit Recht weit häufiger angewendet, als der Lappenschnitt. Boyer sagt dass letzterer schmerzhaft sei, und

die Heilung der Wunde, deren Ränder sich niemals per prim. intent. ihrer ganzen Länge nach vereinigten, fast immer länger währe, als bei der gewöhnlichen Methode. Auch läuft man bei Bildung des Volarlappens Gefahr, die art. radial. und ulnar über dem Durchnittspunkte anzustechen. (GUTHRIE.) J. CLOQUET's *Verfahren* führt schnell zum Ziele und *erleichtert ungemein die Durchschneidung der Sehnen*, welche beim Schnitte von aussen nach innen unter dem Messer hinrollen. Letzteres findet besonders bei schlaffen, magern Subjecten und in der unteren Hälfte statt. BEGIN und MALGAIGNE operiren wie CLOQUET (DUPUYTREN, A. COOPER).

GRAEFE bildet nur einen vorderen Lappen; GUTHRIE wendet den doppelten Lappenschnitt im unteren, den Zirkelschnitt im oberen Theile des Vorderarmes an.

Wir ziehen das Verfahren von JULES CLOQUET, BEGIN und MALGAIGNE allen übrigen vor.

Amputation des Oberarmes.

Man kann den Oberarm an allen Stellen amputiren, muss aber stets die Disposition der Muskeln um den Knochen herum vor Augen haben, damit man die conische Form des Stumpfes vermeide, wenn man im unteren Theile, und das Einziehen der Wunde, wenn man über der Insertion des m. deltoid. amputirt. Die tiefen Fasern des brachial. int. und triceps hängen am Knochen an und ihre oberflächlichen sind zur Retraction geneigt; der biceps verkürzt sich in Folge seiner Länge beträchtlich, wenn er quer durchschnitten wird. Oben bedeckt der deltoid.

die äussere Fläche des Knochens; nach innen liegt der teres maj., latissim. dorsi, pectoral. maj. und coraco-brachial., welche den humerus an die Brust ziehen und durch ihre Contraction zugleich der Annäherung und Vernarbung der Wundränder schaden, sobald ihre Sehnen nicht vollständig durchschnitten werden.

Diese Bemerkungen, welche Louis weitläufig auseinandersetzte, führte fast alle Chirurgen zu der Annahme, dass man unterhalb des oberen Drittels den Zirkelschnitt, und weiter oben den Lappenschnitt anwenden müsse. Malgaigne macht darauf aufmerksam, dass man nicht die Retraction jedes einzelnen Muskels, sondern die verschiedenen Grade der Retraction aller durchschnittenen Fasern berücksichtigen müsse. Bourgery fügt hinzu, man solle besonders gegen die secundäre Retraction auf der Hut sein, und hebt hier besonders das Verfahren von Bell und Alanson, in Bezug auf die tiefen adhärenten Muskelfasern, als zweckdienlich hervor.

Lafaye und Larrey geben der Exarticulation im Schultergelenk den Vorzug vor der Amputation im Niveau des coll. chirurgic. humeri.

Der Vorzug der Amputation auch an dieser Stelle ist gegen Larrey (der bekanntlich eine Vorliebe für die Exarticulation des Oberarmes hatte) von Guthrie, gegen Lafaye von Louis, Trecourt, Lavaillé theoretisch und practisch bewiesen worden. Die Amputation bringt weniger Gefahr, weil die Blutstillung leichter ist und nicht so leicht Blutungen erfolgen; ausserdem führt sie schneller zur Heilung.

1) *Zirkelschnitt.* Der Oberarm ist in einem Winkel von 45° vom Rumpfe entfernt; ein Assistent comprimirt unterhalb der Achselhöhle die

Arterie mit den Fingern oder mit einer Pelotte; letztere kann an ein Band befestigt werden, welches man um die Schulter schlingt und auf dem acromion zusammenknüpft; oder auch der Assistent comprimirt die subclavia auf der ersten Rippe. Ein anderer Assistent hält den Ellbogen, ein dritter den Vorderarm. Der Operateur, an der Aussenseite des Gliedes stehend, macht, dem Ellbogengelenk so nahe als möglich, den Zirkelschnitt durch die Haut. Dieselbe ist meist so lax, dass sie sich hoch genug hinaufziehen lässt, sobald man die hemmenden Zellgewebsstreifen trennt; nur bei dicken Gliedern muss man die Haut hinaufpräpariren und umstülpen.

Der *zweite Act.* Die Operation besteht in der kreisförmigen Durchschneidung der Muskeln im Niveau der zurückgezogenen Haut. Führt man diesen Schnitt in *einem* Zuge aus, so zieht sich der m. biceps sogleich tief in die Wunde zurück und die Schnittebene fällt ungleich aus. Um diesen Uebelstand zu umgehen, gab Jules Cloquet den wohl zu beachtenden Rath, den biceps tiefer unten, als die übrigen Muskeln, zu durchtrennen. S. Cooper durchschneidet zuerst den biceps mit der Aponeurose. Sodann wird der Zirkelschnitt mit nach oben gerichteter Schneide verrichtet. Wenn man diesen Rath nicht befolgt, so muss man den ersten Schnitt bis auf den Knochen führen und einen zweiten durch die tiefen Muskeln, welche, wegen ihrer Adhärenz am Knochen, einen hervorstehenden Kegel bilden. Man bringt den humerus in die gespaltene Compresse und sägt ihn durch. Taf. LI. Fig. 2 und 3.

Die art. brachialis liegt zwischen m. biceps und

der inneren Portion des triceps, nahe am n. medianus, vor dessen Einschliessung in die Ligatur man sich in Acht zu nehmen hat. Die Wundränder werden in einer verticalen Linie vereinigt, um, wenn der Kranke liegt, den Abfluss des Eiters zu begünstigen.

2) *Lappenschnitt.*

a) *Einfacher.* — SABATIER (LOUIS) bildet, nach LAFAYE's Verfahren bei der Exarticulation, einen viereckigen *(vorderen)* Lappen aus dem m. deltoid. durch Einschneiden. Der Lappen wird hinaufpräparirt, zurückgeschlagen und an der Basis desselben ein halber Zirkelschnitt um die innere Seite des Gliedes gemacht. — Das Stumpfende wird ein wenig erhöht gelegt.

In der Mitte des Oberarmes bildet man einen *äusseren* Lappen aus dem m. triceps durch Einstechen

b) *Doppelter.* — *Verfahren nach* VERMALE. (RUST, BECK, VELPEAU.) Ein Zwischenknochenmesser wird von vorn nach hinten, 3‴ nach innen vom humerus durchgestochen und ein *innerer*, unten

---

Taf. LI. Fig. 1. Amputation des Vorderarmes durch den Zirkelschnitt. — a, Hand des Assistenten, welcher den Vorderarm hält; b, Hautmanschette; der Operateur durchschneidet die Muskeln.

Fig. 2. Amputation des linken Oberarmes. — Zirkelschnitt. a, Hand des die Muskeln zurückziehenden Assisten; das Messer b, vollendet die Durchschneidung der tiefen Muskeln.

Fig. 3. — Ansicht des Stumpfes nach dem vorigen Verfahren; ab, Gefässe.

Fig. 4. Dieselbe Operation. — Doppelter Lappenschnitt (Velpeau). Stumpf. — a) innerer; b, äusserer Lappen.

Fig. 2.

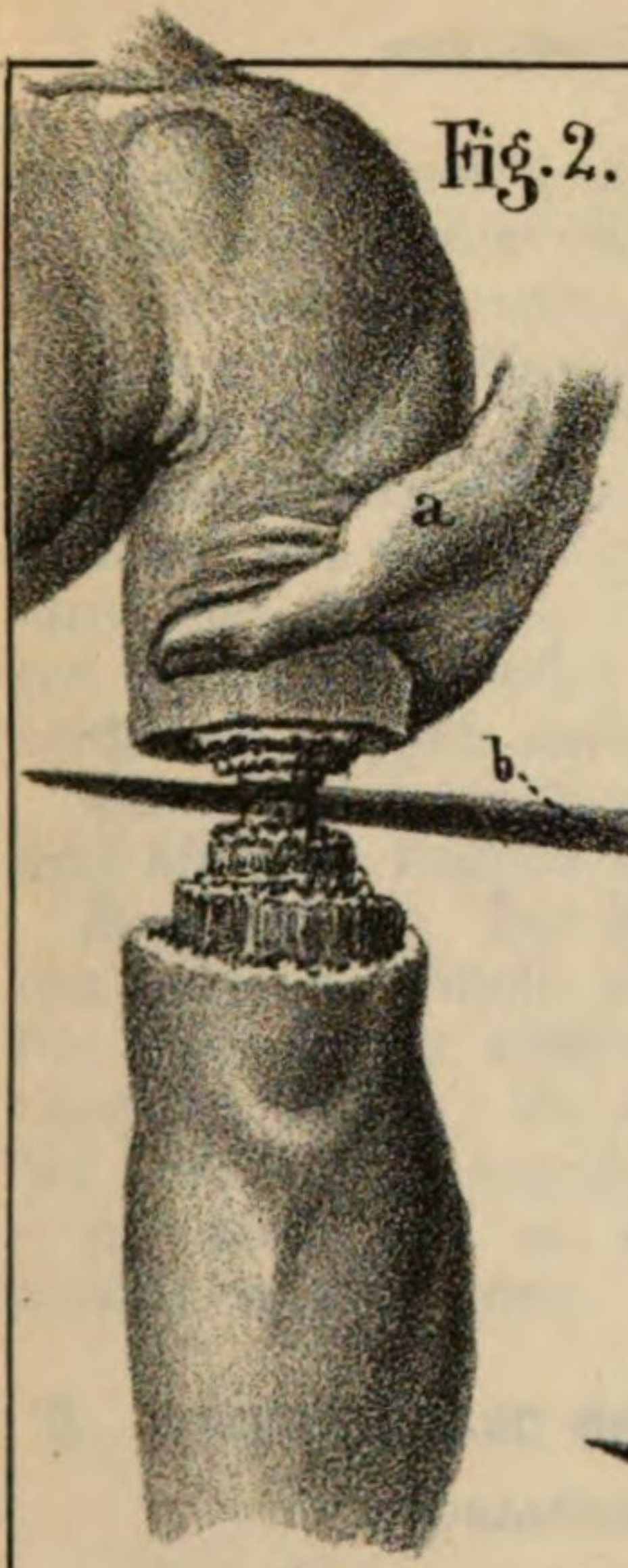

Fig. 4.



Fig. 1.

Fig. 3.

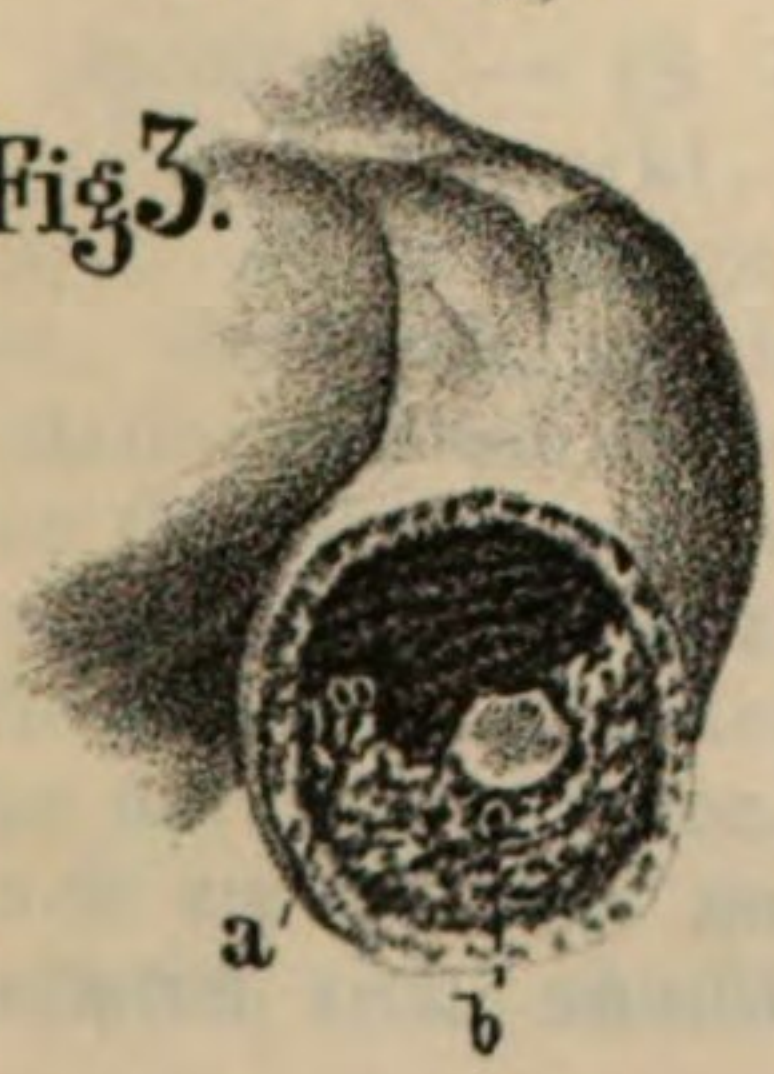

convexer Lappen geschnitten; hierauf setzt man das Messer in den oberen Wundwinkel und führt es, an der äusseren Seite des Knochens, zum hinteren oberen Winkel und bildet einen gleichen *äusseren* Lappen. Nach Zurückschlagung der Lappen trennt man an der Basis derselben das Fleisch, welches um den Knochen herum zurückblieb und durchsägt denselben. LANGENBECK, an der inneren Seite des Gliedes stehend, bildet die beiden seitlichen Lappen nach LOWDHAM.

KLEIN bildet einen *vorderen* (aus dem biceps) und *hinteren* Lappen (aus dem triceps).

Beurtheilung. Der Zirkelschnitt ist in den beiden unteren Dritteln des Oberarmes vorzuziehen. Die Bildung der seitlichen Lappen durch Einstechen ist besser, als das KLEIN'sche Verfahren. Mit dem von LANGENBECK lässt sich schnell operiren, doch fällt es schwer, die Lappen regelmässig zu schneiden.

B. Amputationen der unteren Extremitäten.

Amputationen des Fusses.

Anatomie. — (S. Exarticulationen des Fusses.) BOURGERY bemerkt, man könne den Fuss wie durch einen einzigen Knochen geformt betrachten, ohne sich, bei den hier vorzunehmenden Amputationen, um die anatomische Eintheilung nach den Gelenkreihen weiter zu kümmern, und brauche keine Wahlstelle anzunehmen, als diejenige, welche durch die Grenzen des Uebels bestimmt würde; die durchschnittenen Sehnen zögen sich nicht so hoch zurück, als man behauptet hätte, sondern hefteten sich unmittelbar über der Schnittlinie

wiederum dergestalt an, dass die noch mögliche Bewegung im vollkommenen Gleichgewicht bleibe.

Amputation der Zehen.

Die Phalangen der Zehen sind nicht von derselben Wichtigkeit, als die der Finger, doch liegt darin kein hinreichender Grund, jene nicht zu schonen, wenn es die Umstände gestatten. Erstlich lässt sich die Amputation derselben leicht ausführen und geschieht wie an der Hand, sodann aber bleibt die Gefahr bei der Exarticulation im Metatarsal-Phalangengelenke, mag sie auch noch so gering sein, immer grösser, als wenn man sich blos darauf beschränkt, einen Theil der Phalangen wegzunehmen. Indessen zieht man, aus Furcht vor dem Uebereinanderreiten der Zehen, diesen partiellen Amputationen die Exarticulation im Metatarsal-Phalangengelenke vor, ausgenommen bei der grossen Zehe, wo die Erhaltung des Ballens dem Fusse mehr Sicherheit gewährt.

Amputation des ersten Mittelfussknochens.

Lappenschnitt. — Seit LEDRAN, der zuerst den überwiegenden Nutzen dieser Amputation vor der Auslösung im Keilbein-Metatarsalgelenke hervorhob, huldigen die meisten Chirurgen der Amputation, besonders nachdem RICHERAND die schiefe Durchsägung der Knochen anrieth. LEDRAN umschrieb einen seitlichen Lappen durch zwei Längenschnitte (einen dorsalen und einen palmären), deren Endpunkte er durch einen Querschnitt verband.

Dieses Verfahren behielt man, einige Modificationen in der Ausführung abgerechnet, bei,

Nach dem Beispiele Boyer's und Dupuytren's umgrenzt Velpeau einen inneren Lappen bis nahe an die erste Phalanx der grossen Zehe, präparirt ihn hinauf und schlägt ihn zurück; nachdem er hierauf einen bogenförmigen Schnitt geführt hat, dessen beide Winkel in den ersten Schnitt übergehen, senkt er das Messer durch den ersten Zwischenknochenraum, im Niveau der Stelle, wo der Knochen durchsägt werden soll, und schneidet mit voller Klinge, von hinten nach vorn, bis zum freien Rande der Commissur. Sobald der Knochen rings herum durch einen Zirkelschnitt freigelegt ist, durchsägt er denselben schräg nach innen und oben, indem er das Fleisch mit einem, zwischen die beiden ersten Mittelfussknochen, eingeführten Kartenblatte deckt. Man soll den Zwischenknochenraum nur bis an den Punkt durchtrennen, wo die schräge Fläche des durchsägten Knochens endet, damit dieser nicht von seinen Weichtheilen entblösst und dadurch der Necrose Preis gegeben werde. —

Sabatier, Zang und Langenbeck bilden den Lappen durch den primären Schnitt in den Zwischenknochenraum und machen den halben Zirkelschnitt an der Seite des Gelenkes wie bei den Metacarpalknochen.

Man torquirt oder unterbindet die a. interossea (dorsal. prim.), ebenso die blutenden Plantararterien, vereinigt die Wundränder mittelst Heftpflasterstreifen, legt in den hinteren Wundwinkel ein mit Cerat bestrichenes, ausgefranztes Streifchen Leinwand, verhindert die zu frühzeitige Vernarbung und comprimirt nöthigenfalls, damit der Eiter nicht zurückgehalten werde.

Beurtheilung. Das Ledran'sche Verfahren ist

das einfachste; man kann mit der Bildung des inneren Lappens beginnen oder auch mit der Trennung des Zwischenknochenraumes und im letzteren Falle um die innere Seite der ersten Phalanx einen halben Zirkelschnitt führen, dessen Enden, in der Dorsal- und Plantargegend, mit dem Schnitte in den Zwischenknochenraum zusammenfallen.

Amputation des fünften Mittelfussknochens.

Aeusserer Lappen. Verfahren nach LISFRANC. — Es ist dasselbe, wie bei dem fünften Mittelhandknochen. (S. oben.)

Der *Ovalärschnitt*, den man hier wie bei der Exarticulation der einzelnen Mittelfussknochen in Gebrauch zieht, liefert eine sehr regelmässige Wunde, eine linienförmige Narbe, welche nicht den Nachtheil hat, dass sie die Plantarseite einnimmt; sie verdient dem Lappenschnitt vorgezogen zu werden, ausser in Fällen, wo die Haut am ersten und fünften Mittelfussknochen adhärirt.

Amputation der fünf Mittelfussknochen.

Ein Plantarlappen. Man führt von einem Fussrande zum anderen ein kleines Zwischenknochenmesser unter die Mittelfussknochen ein, geht dicht an der unteren Fläche derselben hin, um sich den Zehen zu nähern und einen nach vorn convexen Plantarlappen zu bilden; hierauf macht man einen Zirkelschnitt, welcher das im Niveau der Lappenbasis noch übrige anhängende Fleisch trennt und $^1/_2$'' nach vorn, auf der Dorsalseite des Fusses einen vorn convexen Bogen beschreibt;

nun führt man der Reihe nach in jeden Zwischenknochenraum das schmale Bistouri ein, trennt die Sehnen im Niveau der Lappenbasis und sägt den Mittelfussknochen mit einer feinen Säge durch.

Der doppelte Lappenschnitt giebt ein schlechtes Resultat, und der Zirkelschnitt (BROMFIELD-SCHREGER) lässt sich schwer ausführen.

BAUDENS schlägt vor, die Amputation der vier letzten Mittelfussknochen mit der Exarticulation des ersten zu verbinden, wenn man nahe an der Basis dieser Knochen zu operiren genöthigt ist.

Amputation des Unterschenkels.

Anatomie. Von den beiden Knochen, welche das Skelett des Unterschenkels ausmachen, trägt die weit voluminösere tibia allein das Gewicht des Körpers auf den Fuss über; der vordere Winkel der tibia, dessen Hervorragung tiefer unten verschwindet, liegt ebenso wie die ganze vordere Fläche derselben dicht unter der Haut. Der zweite Knochen, die fibula, dient nur als eine seitliche Schiene, um das Umschlagen des Fusses nach aussen zu verhindern und bietet auf allen Flächen Insertionspunkte für die Unterschenkelmuskeln dar. Dieser schwache, leicht zerbrechliche Knochen liegt nach hinten in gleicher Ebene mit der tibia, mit welcher er durch ein lig. inteross. verbunden ist. *Hinten und oben* bildet die Wade eine beträchtliche Hervorragung, die übrigens nach den Geschlechtern und Individuen verschieden ist. *Hinten und unten* gehen die mm. gastrocnemii und der soleus in eine starke Sehne über. *Vorn* häufen sich die

Zwischenknochenraum - Muskeln an, die dem Gliede Rundung geben und am unteren Theile in Sehnen auslaufen. Die einzigen zur Retraction geneigten Muskeln des Unterschenkels sind: die gastrocnemii, der soleus und plantaris; alle anderen heften sich mit so vielen Punkten an die Knochen an, dass sie nach der Amputation nicht aus der Schnittebene entweichen können.

Die chirurgische Anatomie des Unterschenkels muss von vier Gesichtspunkten aus betrachtet werden; 1) in Hinsicht auf die Beschaffenheit der Weichtheile, welche man durchschneiden muss, je nachdem man mehr oder weniger nahe am Knie operirt; 2) in Hinsicht auf die Ausdehnung der Operationswunde; 3) nach der Vereinigungsweise der getrennten Theile und 4) endlich hinsichtlich des Nutzens, welchen der erhaltene Theil des Gliedes dem Kranken gewähren kann.

1) *Beschaffenheit der Weichtheile.* So weit die Wade reicht, bieten sich dem Messer nur Muskeln dar; Zellgewebe trifft man nur unter der Haut an, fibröse Gewebe fast gar nicht. Wenn man in der Nähe der Condyle oder in den Condylen selbst amputirt, durchschneidet man das lig. lateral. ext. des Kniegelenkes und die Sehne des m. biceps, die sich beide an die fibula ansetzen; ferner das lig. patellae, welches sich an die dreiwinklige Fläche der tuberosit. tibiae heftet; ausserdem muss man an die Gefahr denken, die man läuft, wenn man eine grosse spongiöse Knochenfläche, deren Venen sich entzünden können, der Eiterung aussetzt, und an die Communication der Synovialkapsel des Tibio-

Fibulargelenkes, eine Communication, die, zuerst von LENOIR erwähnt, unter zehn Menschen einmal gefunden wird.

Der untere Theil des Unterschenkels ist sehr reich an fibrösen Gebilden; die Entzündung der Sehnenscheiden und Infiltration des Eiters sind üble Ereignisse, die hier nicht wenig zu fürchten sind.

2) *Ausdehnung der Wunde.* — Die Operationswunde in der Mitte der Wade ist fast ebenso beträchtlich, als die im unteren Theile des Oberschenkels. Die eintretende Eiterung ist copiöser und die Vernarbung langwieriger, weil die Knochenfläche eine grössere Strecke einnimmt und die Heilung per prim. intent., wegen der ungleichen Vertheilung der Weichtheile beim Zirkelschnitte, fast niemals erfolgt.

3) *Vereinigungsweise.* Die Lage der Unterschenkelknochen gestattet es nicht, die Weichtheile von vorn nach hinten zu vereinigen; die fibula soll sich im hinteren Winkel der Wunde befinden, und die tibia kann, sobald man den Zirkelschnitt wählt, nur mit Haut bedeckt werden. Unten bietet die Vereinigung weniger Schwierigkeiten dar.

4) *Nutzen des Stumpfes.* Nimmt man den Unterschenkel in der Dicke der Condylen ab, so hat man den Zweck, durch alle mögliche Mittel den Gefahren der Amputation des Oberschenkels zu entgehen und hauptsächlich einen Stumpf zu erhalten, auf welchen das Glied sich stützen könne. Aber dieser Stumpf ist auch jeder Bewegung beraubt, weil die Sehnen des m. gracilis, sartorius, semimembranos. u. semitendinos. durch-

schnitten sind. Die Amputation an der Wahlstelle giebt einen beweglichen Stumpf von nicht zu grosser Länge, der dem Kranken, wenn das Glied auf einem hölzernen Beine ruht, durch keine hintere Hervorragung beschwerlich fällt; ausserdem bietet er eine genügende Tragbasis dar.

Operation. Welche Stelle oder Methode man auch zur Amputation wählen mag, der Kranke muss sich in halbliegender Stellung auf einem mit einer Matratze bedeckten Tische dergestalt befinden, dass das Knie 1—1½'' darüber hervorragt. Der Unterschenkel wird von zwei Assistenten gehalten, von dem einen über dem Knie, vom andern an den Knöcheln; ein dritter comprimirt die art. crural. auf dem Schambogen, sobald man sich nicht eines Tourniquets am mittleren oder unteren Theile des Oberschenkels bedient. Der gesunde Fuss wird auf einen Stuhl gestellt.

Die meisten Autoren wollen, dass sich der Chirurg an die innere Seite des Gliedes stelle, wo die Durchsägung der Knochen leichter fällt. Die Amputation des Unterschenkels bietet in der Ausführung zwei Schwierigkeiten dar: die erste besteht in dem Abpräpariren und Zurückschlagen der Haut (Zirkelschnitt), die zweite in der Durchsägung der fibula. Man vermeidet dieselben, wenn man beim linken Beine an der inneren Seite des Gliedes steht; der Operateur kann hier die Haut selbst in die Höhe ziehen, je nachdem er sie abpräparirt und die Säge lässt sich leicht auf beide Knochen appliciren. Am rechten Beine lassen sich beide Schwierigkeiten nicht zugleich umge-

hen; man wählt deshalb die Stellung, welche man für die bequemste hält. VELPEAU und LARREY geben hier der Stellung an der äusseren Seite den Vorzug, um die linke Hand gehörig gebrauchen zu können. Das einfachste Mittel ist, keine Hautmanschette zu bilden, die Retraction von einem Assistenten besorgen zu lassen und sich an die innere Seite des Gliedes zu stellen. Die zu unterbindenden Arterien sind: die tibial. postic. und peronaea, welche beide zwischen dem soleus und der tieferen Muskelschicht liegen; die tibial. antic. (zuweilen schwer zu fassen), an der vorderen Fläche des lig. inteross. zur Seite des n. tibial. ant. (peronaeus profund.). Die zuweilen stattfindende Blutung aus der a. nutritia tibiae stillt man durch Einschieben eines Wachskegelchens, wenn das Gefäss nicht durch die Zähne der Säge zermalmt worden ist. Bei der Amputation über der Wahlstelle ist man, um das Gefäss zu fassen, nach LENOIR genöthigt, die fibröse Membran, welche die der Arterie zum Aufenthalt dienende Knochenrinne in einen Canal verwandelt, zu spalten.

Anm. Bei Blutung der a. nutrit. tibiae schiebt man das Wachskegelchen besser sogleich in den Knochencanal ein oder cauterisirt diese Stelle, wenn man per prim. intent. heilen will. Im Falle von Nachblutung aus der peronaea rathen O'Halloran und Hutchinson die fibula höher abzusägen, um die Arterie fassen zu können (Jaeger).

Nach Anlegung der Ligaturen vereinigt man die Wunde in einer Linie, welche durch die beiden Knochen geht; das Glied wird dergestalt auf ein Kissen gelegt, dass das Knie höher zu liegen kommt, als die Wunde; Unter- und Oberschenkel stellen eine doppelt geneigte Ebene dar.

Amputation an der Wahlstelle (lieu d'élection).

1) *Zirkelschnitt.* Die Wahlstelle für die Amputation des Unterschenkels und die Durchsägung der Knochen liegt 3—4 Querfinger breit unterhalb der tuberosit. tibiae. Der Operateur macht mit einem zweischneidigen Messer den Hautschnitt ca. 2″ (5 centim.) unter der Wahlstelle, lässt die Haut, während er das hemmende Zellgewebe trennt, zurückziehen, oder stülpt dieselbe zur Manschette um. Nachdem die Haut bis an den Punkt, wo die Säge wirken soll, hinaufpräparirt worden ist, durchschneidet der Operateur die Muskeln, im Niveau der umgestülpten Haut, bis auf den Knochen, worauf sie der Assistent sogleich nach dem Knie hin zurückzieht. Mit einem zweiten Zuge des Messers, dessen Schneide schräg aufwärts gerichtet ist, trennt der Operateur den hervorspringenden Fleischkegel dergestalt, dass die Knochen 4‴ über dem ersten Schnitte entblösst werden; hierauf führt man, in Form einer 8, das (zweischneidige) Messer durch den Zwischenknochenraum, um genau alle Weichtheile für den Durchgang der Säge zu trennen. Taf. LI[b]. Fig. 1 und 2. Diesen Theil der Operation kann man in zwei Zeiträumen oder in einem ausführen.

In zwei Zeiträumen. Nachdem das lig. inteross. ca. 1″ (2 centim. et demi) getrennt worden ist, um den mittleren Kopf der Retractionscompresse hindurchzuführen, setzt der Operateur den hinteren Theil der Messerschneide auf die vordere Fläche der fibula, zieht das Instrument nach sich zu, und sobald als die Spitze in das Niveau des

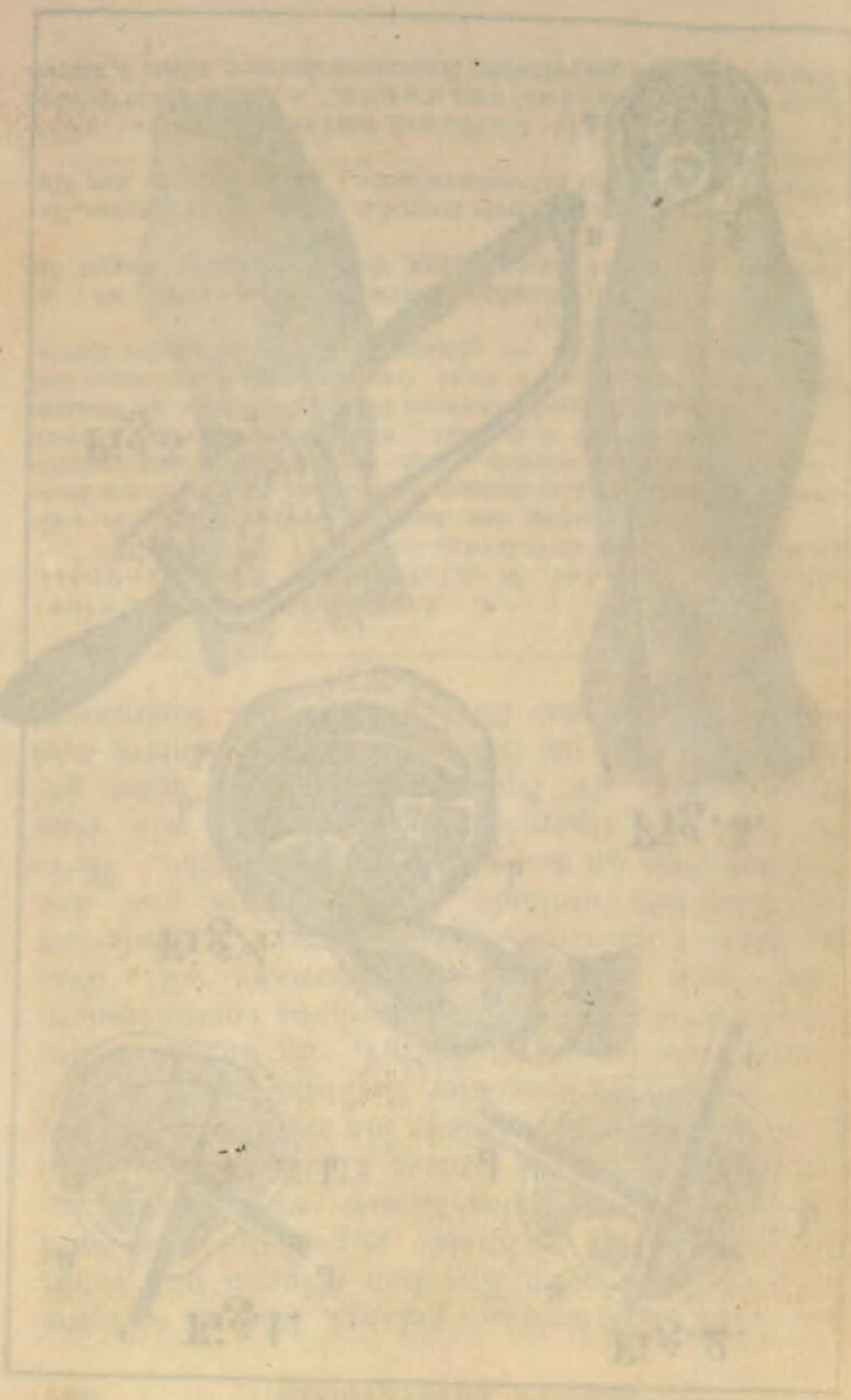

Fig. 1.

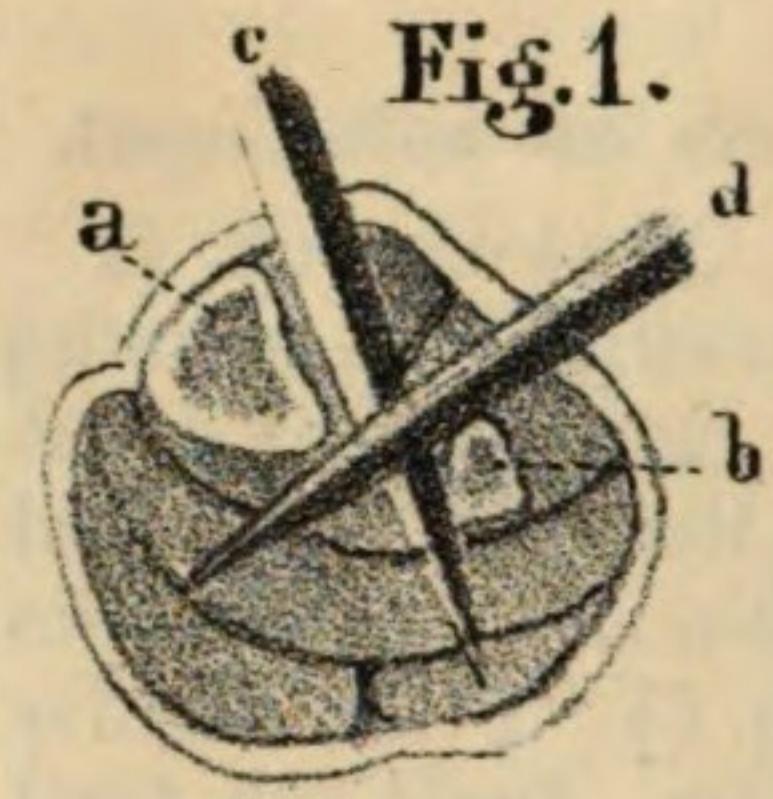

Fig. 2.

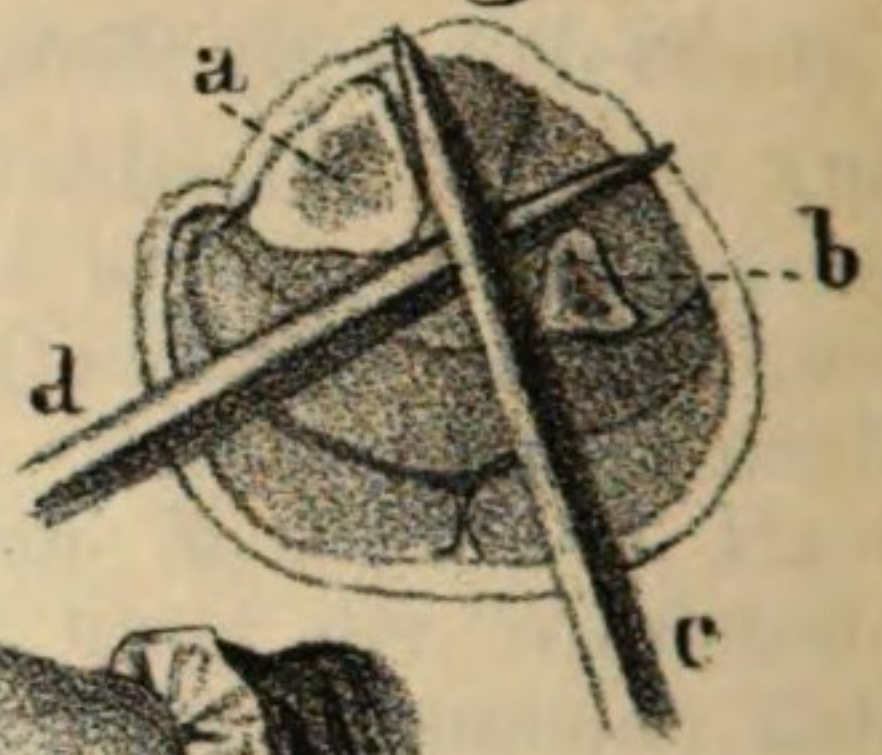

Fig. 4.

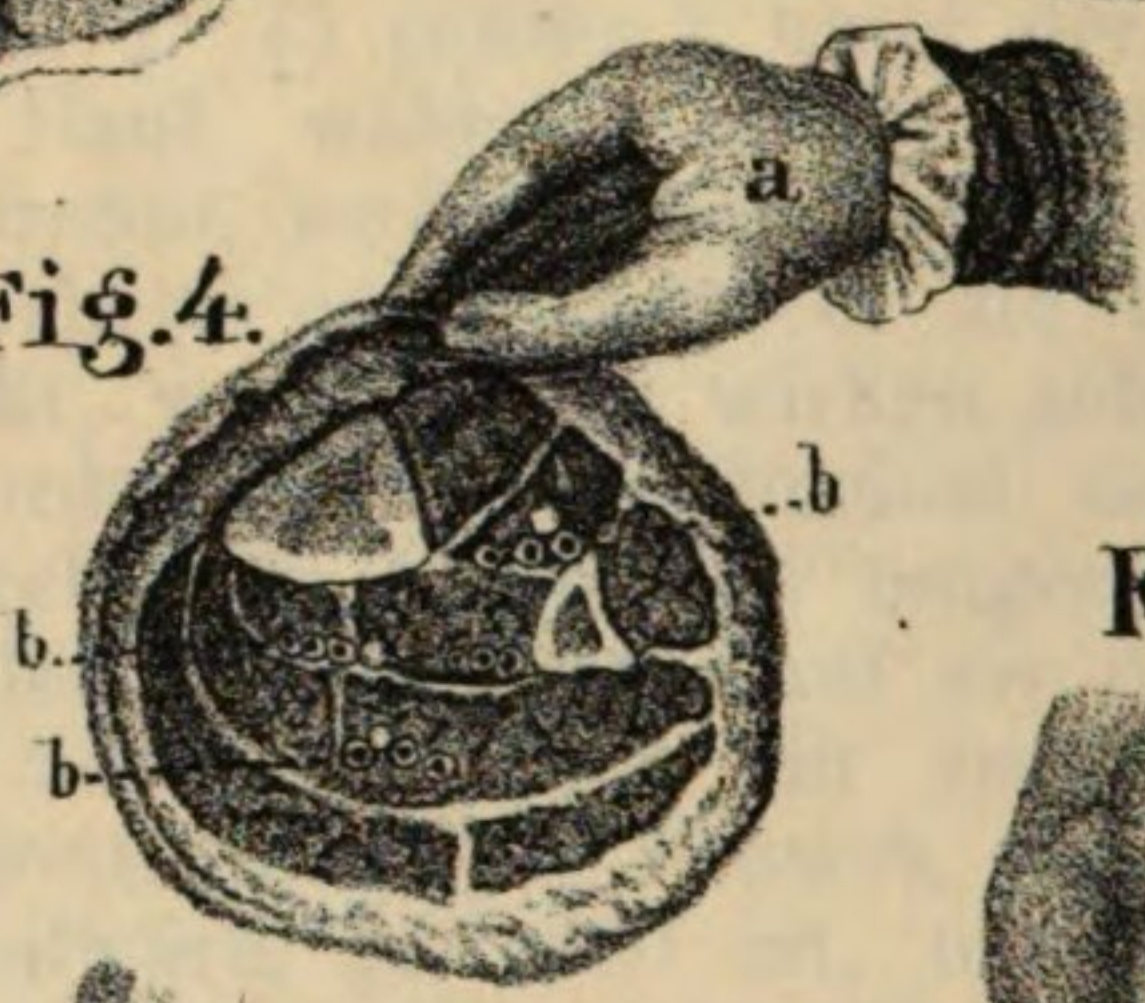

Fig. 5.

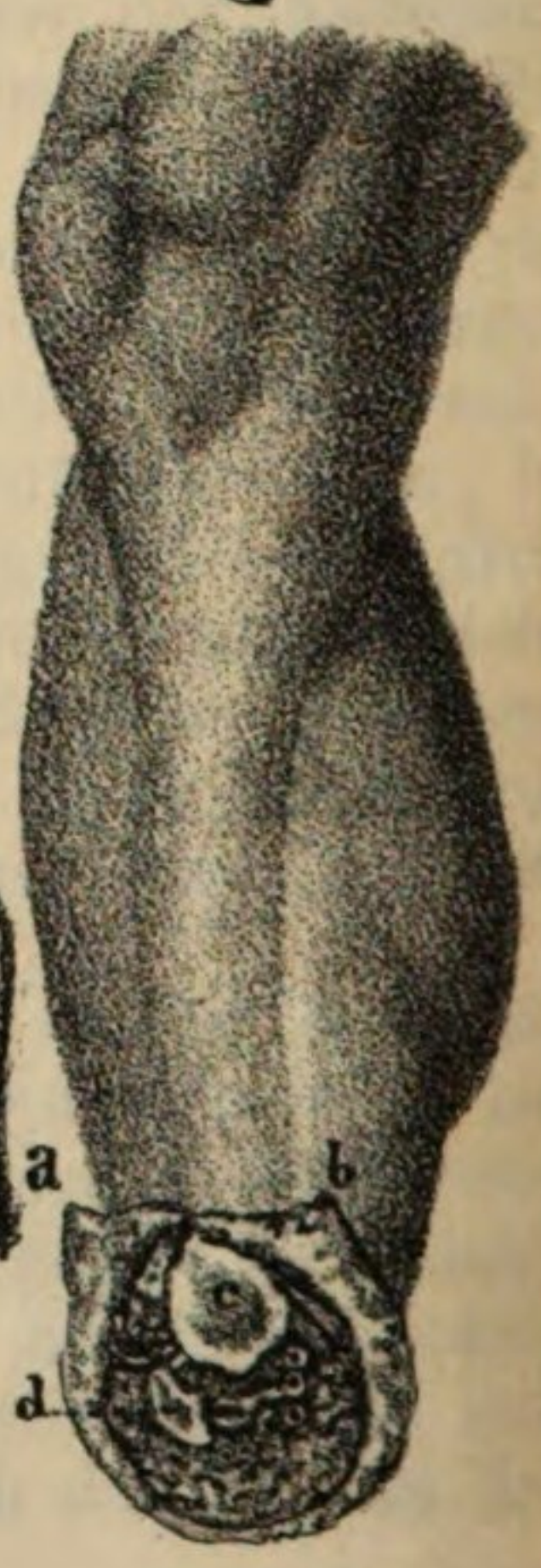

Fig. 3.

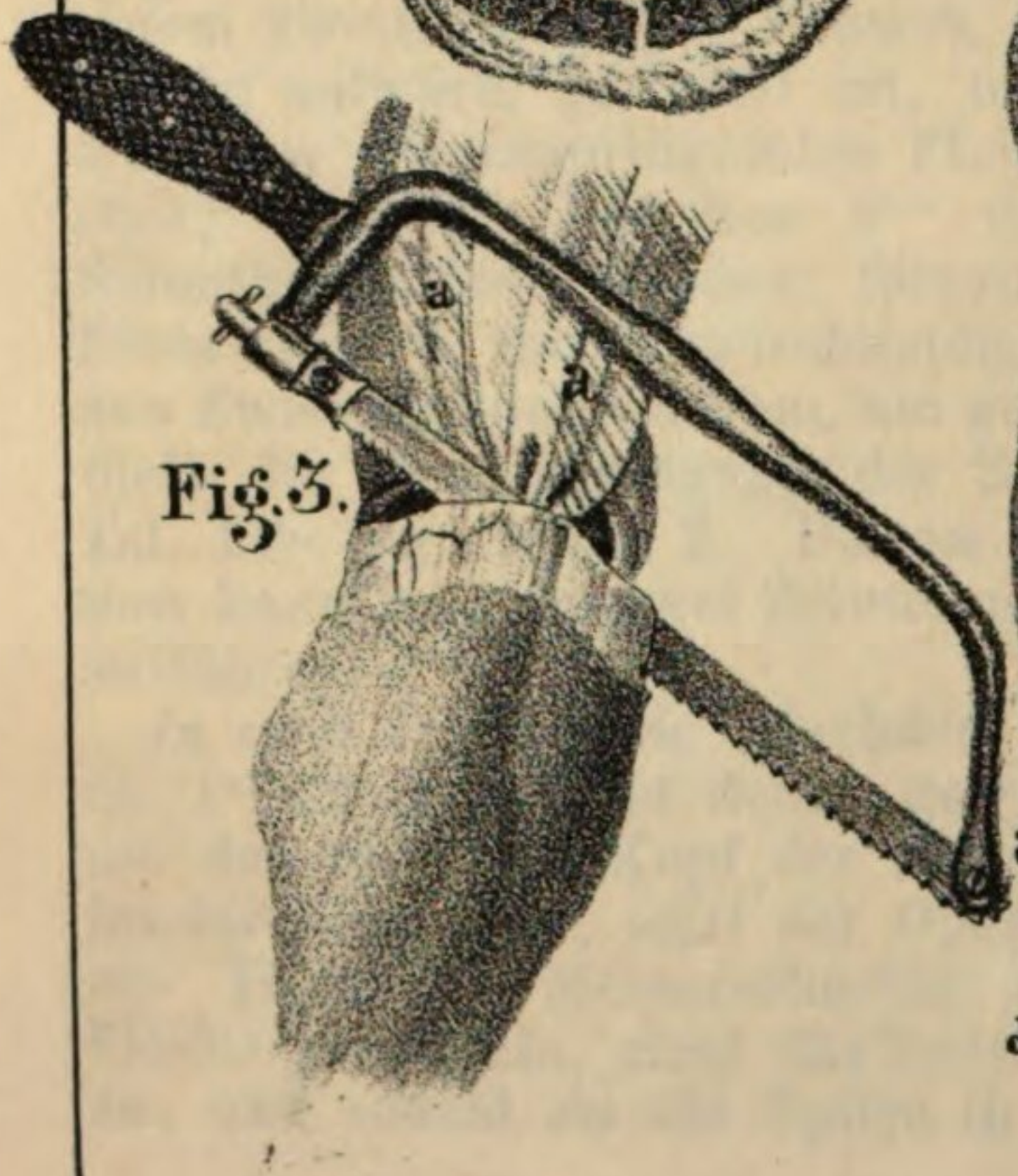

Zwischenknochenraumes gelangt, lässt er dieselbe zwischen die beiden Knochen dringen und senkt abwechselnd die Schneide gegen die tibia und gegen die fibula. Das Messer wird hierauf zurückgezogen, auf die hintere Fläche der fibula gesetzt und unter dem Gliede hin auf gleiche Weise, doch in entgegengesetzter Richtung, in den Zwischenknochenraum eingeführt, um dieselben Bewegungen des Hebens und Senkens vorzunehmen.

In einem Zeitraume. — Lisfranc will, dass das Messer unausgesetzt die ganze Circumferenz der Knochen umlaufe, damit nichts von den Weichtheilen an denselben hängen bleibe. Hierbei hält der Operateur sein Messer wie eine Schreibfeder, die Spitze vertical nach unten gerichtet, er setzt die Schneide auf die hintere und äussere Fläche der fibula, führt das Instrument

---

Taf. LIb. Fig. 1 — 4. Amputation des Unterschenkels an der Wahlstelle. — Zirkelschnitt, gewöhnliches Verfahren. —

Fig. 1 und 2 stellen den Act der Operation dar, in welchem die Zwischenknochenmuskeln und das Zwischenknochenband getrennt werden. Fig. 1. das Zwischenknochenmesser, von c nach d geführt, durchschneidet das Fleisch an der tibia, a, und an der inneren Fläche der fibula, b. Sodann (Fig. 2.) an der anderen Seite des Zwischenknochenraumes eingeführt, nimmt es zu gleichem Zwecke dieselbe Bewegung von c nach d vor.

Fig. 3. Die dreiköpfige Retractionscompresse, aa, ist angelegt und dient zum Schutz der Weichtheile gegen die Säge.

Fig. 4. Amputationswunde. — Die Hand eines Gehilfen, a, hält die Hautmanschette; bbb, Gefässe des Unterschenkels.

Fig. 5. Zirkelschnitt am unteren Theile, nach Lenoir. — Amputationswunde. a, b, Winkelförmige Lappen der vorn gespaltenen Hautmanschette; c, tibia; d, fibula.

gegen sich zu, ohne damit die Knochen zu verlassen, dringt mit der Spitze in den Zwischenknochenraum, zieht die Klinge über die innere Fläche der tibia, indem er das Heft mit voller Hand fasst, nimmt die hintere Fläche der fibia in Angriff, dringt von Neuem in den Zwischenknochenraum ein und beendet dieses Herumführen der Schneide auf dem Punkte, wo er begonnen hatte. LISFRANC empfiehlt, dicht an der Schnittfläche der Muskeln hinzugehen und immer genau die Spitze des Messers zu beobachten, damit sie nicht in die schon durchschnittenen Weichtheile eingestochen werde.

Durchsägung der Knochen. — Der Operateur bildet zuerst mit der Säge eine Furche auf der crista tib., senkt dann das Instrument auf die fibula und durchsägt diesen Knochen eher als die tibia. —

Sabatier (Pallas, Louis, S. Cooper) übte ein Verfahren aus, das aus dem einzeitigen und zweizeitigen Zirkelschnitte zusammengesetzt ist. Er durchschnitt die Haut auf der vorderen Seite des Unterschenkels (von dem äusseren Winkel der fibula bis zum inneren der tibia), präparirte dieselbe los und liess sie zurückziehen. Hierauf machte er, an der Grenze der zurückgezogenen Tegumente, einen Zirkelschnitt, welcher mit der Haut der hinteren Seite des Unterschenkels zugleich sämmtliche Muskeln trennte.

Betrachtungen über die Amputation des Unterschenkels, an der Wahlstelle, durch den Zirkelschnitt.

Hautschnitt. Man kann denselben entweder in *einem* Kreiszuge machen, wie es LISFRANC wollte, wobei man den Messergriff in der rechten Hand dreht („le tour de maître"), oder besser man

zieht den Schnitt von der crista tibiae bis zur inneren Kante dieses Knochens herum und vereinigt dann die beiden Wundwinkel, indem man das Messer über die innere Fläche der tibia hinführt. Ein Umstand, der unsere Aufmerksamkeit weit mehr verdient, als jenes „tour de maître“, ist, dass die Haut auf der hinteren Seite des Gliedes nach dem zweiten Acte der Operation, durch die beträchtliche Retraction der mm. gastrocnemii, nach der Kniekehle zu fortgezogen wird und somit die Schnittfläche sich nicht mehr senkrecht zur Achse des Gliedes verhält. Die Folge davon ist: 1) dass die Wunde mehr ein Oval bildet, dessen schmales Ende auf der tibia liegt; 2) dass die Knochen mangelhafter von der Haut bedeckt werden, diese aber sich während der Vernarbung mit Gewalt gegen die tibia stemmt und hier endlich ulcerirt. Lisfranc, der diese Retraction für einen grossen Uebelstand hält, giebt den Rath, um sich dagegen zu schützen, die Haut an der hinteren Seite des Unterschenkels ca. 8‴ weniger hoch los zu präpariren und umzuschlagen, als vorn, oder auch den kreisförmigen Hautschnitt dergestalt zu führen, dass er auf der hinteren Fläche weiter vom Kniegelenk abgelegen ist, als auf der vorderen. Sedillot, weit davon entfernt, diese Retraction der Haut als ein übles Ereigniss anzusehen, meint im Gegentheil, dass die Beugung des Stumpfes ein Hautpolster hervorbringe, was vermieden werden müsse. Dieser Chirurg giebt folgender Modification den Vorzug: „Bildung einer ovalen Wunde mit vorderem stumpfen Winkel; das Messer durchschneidet, schräg von vorn nach hinten

und von unten nach oben über die äussere Seite des Unterschenkels geführt, die Haut, geht hierauf an der hinteren Seite herum und über die innere, von hinten nach vorn und von oben nach unten, zurück. Ein Querschnitt vollendet die Trennung der Haut und stumpft den vorderen Winkel der Wunde ab.“ Demnach nimmt das Oval dieses geschickten Chirurgen gerade die umgekehrte Richtung des LISFRANC'schen ein. SEDILLOT sieht das Vortheilhafte seines Verfahrens darin, vorn mehr Haut zu erhalten, als hinten, LISFRANC dagegen sucht dies gerade zu vermeiden.

2) *Lostrennung der Haut.* — Wenn das Glied über dem Schnitte weit stärker ist, als unter demselben, so lässt sich die Haut schwer zurückziehen; LISFRANC giebt in diesem Falle die Vorschrift, hinten einen longitudinalen Einschnitt zu machen. Der Nutzen dieses Einschnittes liegt klar am Tage, wenn ein Missverhältniss hinsichtlich des Umfanges zwischen der oberen Partie des Gliedes und derjenigen obwaltet, wo man die Haut durchschneiden muss, besonders sobald man letztere umstülpen will; aber es ist auch nicht zu übersehen, dass die Wahlstelle fast immer auf den stärksten Theil des Unterschenkels fällt, man müsste denn einen Kranken vor sich haben, dessen Wade nahe an der Kniekehle läge. Was nun das Umstülpen der Haut anlangt, so nehmen wir darin keinen Vortheil wahr und bekennen uns zu der Ansicht SEDILLOT's, welcher glaubt, dass nicht allein die verschiedensten Unannehmlichkeiten aus diesem Manoeuvre erwachsen: das beschwerliche und langwierige Lostrennen; die Gefahr, die Haut theils beim Abpräpa-

riren, theils während des Muskelschnittes durchzuschneiden (faire des boutonnières); sondern dass es auch weit nützlicher sei, die Haut von einem Assistenten mit den flach angelegten Fingern beider Hände*) zurückziehen zu lassen und demgemäss die hemmenden Zellgewebstreifen zu durchschneiden.

Muskelschnitt. Es wurde schon erwähnt, dass sich die mm. gastrocnemii stark zurückziehen und, gleich nach ihrer Trennung, aus der Schnittfläche entweichen. SEDILLOT richtet die Scheide des Messers schief aufwärts nach der ALANSON'schen Methode, und führt den ersten Schnitt durch die halbe Dicke der Wade, den zweiten, im Niveau der retrahirten oberflächlichen Schicht, durch die tiefer gelegenen Muskeln. LISFRANC schreibt vier bestimmte Zeiträume für den Muskelschnitt, bis auf die Knochen, vor; hierauf trennt er die tiefen Muskeln 1'' über der Spitze des hervorspringenden Kegels und erhält auf diese Weise eine sehr regelmässige Wunde.

Durchsägung der Knochen. Fast alle Chirurgen stellen sich an die innere Seite des Gliedes; steht man an der äusseren, so ist man genöthigt, bei der Trennung der Knochen der Säge eine fast verticale Richtung zu geben, weil die fibula nach hinten von der tibia liegt; hierdurch wird

---

*) Das Zurückziehen der Haut wird vom Assistenten nicht nur leichter, sondern auch gleichmässiger verrichtet, wenn derselbe um das Glied eine breite, angefeuchtete Longuette legt und auf dieser die beiden Hände applicirt.
Der Uebersetzer.

das Durchsägen jenes Knochens ungemein erschwert. Derselbe lässt sich dann nicht mit der tibia zugleich in Angriff nehmen, und wenn man ihn zuletzt durchsägen wollte, so läuft man, theils wegen der Schwere des Gliedes, theils hauptsächlich wegen der dem Instrumente nicht hinreichend dargebotenen Resistenz, Gefahr, ihn abbrechen zu sehen, bevor er noch gänzlich durchsägt worden ist.

Beclard kam darauf, den vorderen Winkel der tibia (damit er nicht die Haut durchbohre und diese sich besser anlege) abzusägen und zwar in der Richtung zweier Linien, die vorn auf der tibia vereinigt sind und nach innen und aussen schief herabsteigen. Velpeau schreibt diese Vervollkommnung (welche übrigens auch Guthrie, Hey, S. Cooper, Boyer, Rust etc. anwendeten) dem Assalini, und Blandin dem Marjolin zu. Man kann diesen Winkel vor oder nach der queren Durchsägung des Knochens abtragen: Ersteres ist vorzuziehen *).

Da nach Beclard (welcher erst in der angegebenen Richtung das vordere Drittel der tibia schräg durchsägte, dann das Instrument zurückzog, um an der gewöhnlichen Stelle den queren Sägeschnitt zu führen und so den Winkel der tibia zu trennen) ein fast ebenso ungünstiger innerer Winkel entsteht, so setzte Sanson die Säge

---

*) Chelius, Textor, Hutchinson und Jäger haben nie eine Perforation der Haut durch den betreffenden Winkel, wohl aber Necrose nach dem schiefen Absägen beobachtet.

Der Uebersetzer.

schräg nicht auf die crista, sondern auf die innere Fläche der tibia.

LISFRANC beschränkte sich darauf, durch den Verband die üblen Folgen dieses Knochenwinkels zu vermeiden. ROUX (GUTHRIE, RUST) ertheilte den Rath, die fibula $^1/_2$'' höher, als die tibia, zu durchsägen, um Muskeln und Haut vor der Hervorragung dieses Knochens zu schützen; die fibula aber nähert sich der tibia nach der Amputation, verwächst sogar zuweilen mit derselben, nach LENOIR's Beobachtungen, so dass der Stumpf eine conische Form erhält, wie bei einem Gliede, das nur mit einem einzigen Knochen versehen ist.

2) *Lappenschnitt.*

a) *Einfacher.*

α) *Hinterer Lappen. Verfahren nach* VERDUIN.

Dieser Chirurg stellte sich an die innere Seite des Gliedes, durchstach, dicht an der tibia und fibula, die hinteren Weichtheile, und schnitt, von oben nach unten, einen 4'' langen Lappen. Hierauf machte er den halben Kreisschnitt durch die Haut und Muskeln der vorderen Seite und durchsägte die Knochen.

Man hat seitdem dieses Verfahren modificirt, indem man zuerst den halben Kreisschnitt ausführte, wie GARENGEOT anrieth, und sich, um nicht zwischen die Knochen zu gerathen, den Ein- und Ausstichspunkt bestimmte. Man legt zu diesem Zwecke die linke Hand auf die vordere Seite des Unterschenkels, setzt den Daumen auf die innere Kante der tibia und den Zeigefinger auf den äusseren und hinteren Rand der fibula. Hierauf bringt man das Messer in den inneren Winkel des halben Kreisschnittes und führt es,

hinter der tibia und fibula vorbei, durch den äusseren Wtnkel desselben Schnittes nach aussen. Der Lappen wird auf dieselbe Weise, wie beim VERDUIN'schen Verfahren, schrägkantig geschnitten und die tiefe Muskelschicht nach ALANSON's Methode durchtrennt.

GRAEFE lässt, damit die Haut länger als das Fleisch wird, den Fuss stark biegen; LANGENBECK HEY, BELL und GUTHRIE operiren nach LOWDHAM und bilden den hinteren Lappen von unten nach oben und von aussen nach innen.

β) Aeusserer Lappen. — Verfahren nach SEDILLOT. Man sticht das Messer $^3/_4$'' (18 millim.) von der crista tibiae nach aussen entfernt ein, etwas unterhalb der Durchsägungsstelle, geht um die äussere Fläche der fibula und dringt hinten an der Wade heraus. Hierauf schneidet man, dicht an der fibula herabsteigend, einen ca. 3'' (8 centim.) langen, nach unten convexen Lappen, löst die Muskeln mit voller Schneide, bis 4''' über die Lappenbasis, vom Knochen ab, so dass der vordere Wundwinkel bis zur crista tibiae reicht. Die beiden Winkel werden nun durch die halbkreisförmige Durchschneidung der inneren Hautpartie vereinigt, die Muskeln nach ALANSON's Methode getrennt und die Knochen durchsägt. Taf. LII. Fig. 1.

Dieses Verfahren liefert ein sehr schönes Resultat. Damit der äussere Lappen seiner ganzen Länge nach von der Haut bedeckt werde, muss der Operateur seine Hand flach auf die Aussenseite des Unterschenkels legen und die Haut, vor der Ablösung des Lappens, stark nach oben ziehen. Der 9''' von der crista tibiae entfernte Ein-

Taf. LII.

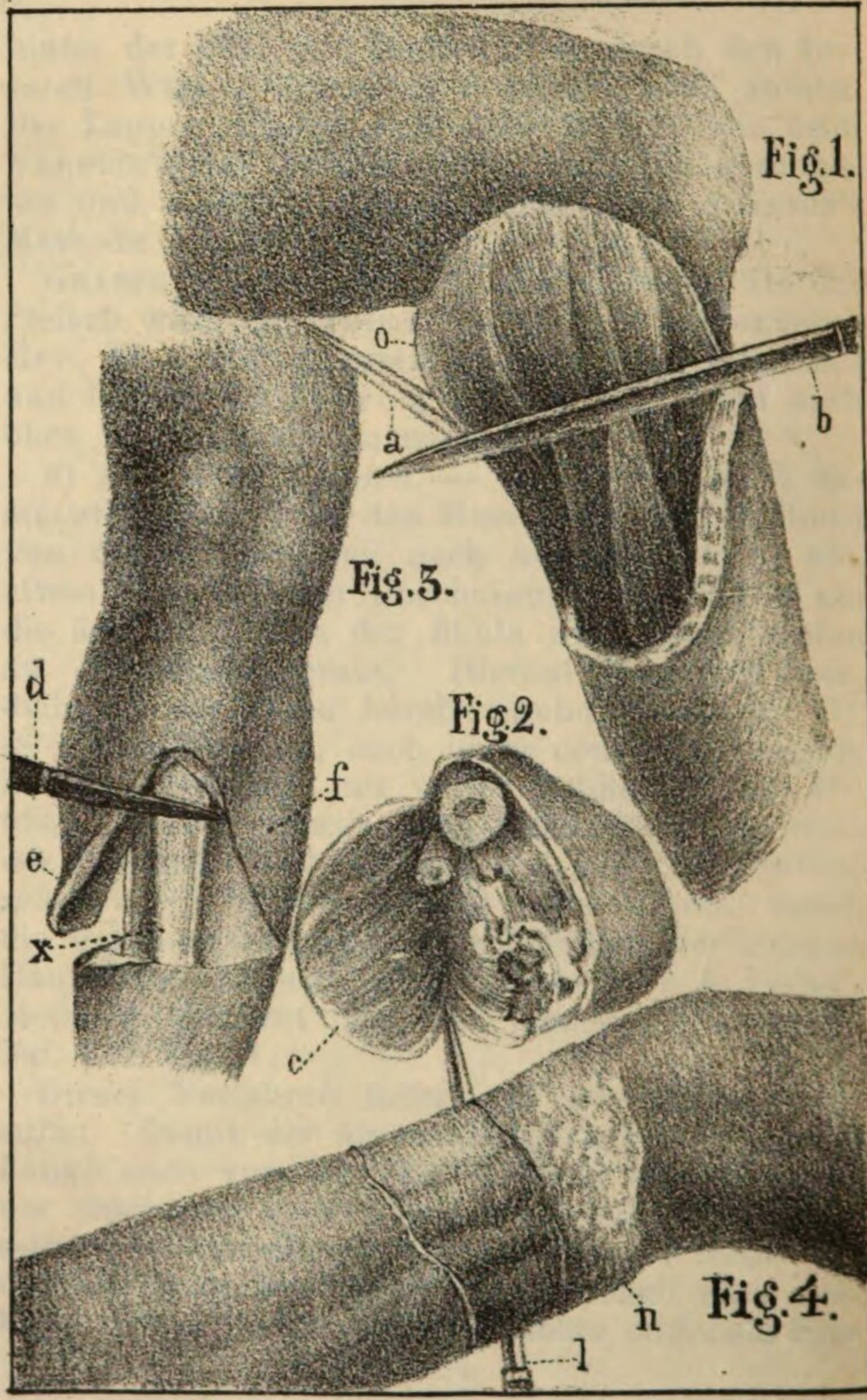

stich bezweckt, das Vorbeiführen des Messers an der fibula zu erleichtern. Die Basis des Lappens verliert dabei keineswegs an Breite, denn sie erhält durch die anderweitige Entblössung der Knochen und den 7‴ oberhalb ausgeführten Muskelschnitt eine grössere Ausdehnung.

b) *Doppelter Lappenschnitt.*

Verfahren nach RAVATON. DUPUYTREN übte stets nur den Zirkelschnitt aus, doch gab er folgendes Verfahren zur Bildung zweier Lappen an: Man macht 7‴ (14 millim.) von der crista tibiae entfernt einen Längenschnitt, der ein wenig unter der Durchsägungsstelle beginnt; ein zweiter, dem ersten paralleler Schnitt geht durch die hintere Partie der Wade. Die Enden der beiden Schnitte werden durch einen kreisförmigen vereinigt, die Lappen losgetrennt und die Knochen durchgesägt.

Verfahren nach VERMALE. ROUX macht zuerst

Taf. LII. Amputation des Unterschenkels an der Wahlstelle. Fig. 1. Einfacher Lappenschnitt nach Sedillot. o, Aeusserer Lappen, zurückgeschlagen. b, Zweischneidiges Messer, das die Basis des Lappens regelmässiger macht und den Schnitt bis zur crista tibiae verlängert. a, Das Messer führt auf der Innenseite des Unterschenkels den halben Kreisschnitt von dem einen Winkel der Lappenbasis zum anderen.

Fig. 3. Doppelter Lappenschnitt nach Vermale, modificirt. Rechtes Bein. e, Aeusserer Lappen. d, Zweischneidiges Messer, welches den inneren-hinteren Lappen, f, schneidet. x, Innere Fläche der tibia.

Fig. 2. Operationswunde nach dem vorigen Verfahren. — c, Aeusserer Lappen.

Fig. 4. Zirkelschnitt. Linkes Bein. — n, Hautmanschette. l, Zweischneidiges Messer, zum Muskelschnitt angesetzt.

von oben nach unten einen schrägen Schnitt über die innere Fläche der tibia, der von der inneren Kante zur crista geht und mit der Achse des Knochens einen Winkel von 30° bildet; hierauf sticht er das Messer durch den hinteren Winkel des schrägen Schnittes und schneidet aus der Wade einen inneren-hinteren Lappen. Der äussere-vordere Lappen wird auf dieselbe Weise, nach Einstechen des Instrumentes durch den vorderen Winkel des ersten Schnittes, gebildet. Nach der Durchsägung der Knochen berühren sich die beiden Lappen mit ihrer Basis. Taf. LII. Fig. 3.

3) *Ovalärschnitt.*

Gemischtes Verfahren nach BAUDENS. — *Erster Act.* Der Hautschnitt beginnt fünf Querfinger breit unter der tuberosit. tibiae und zieht sich auf beiden Seiten von unten nach oben gegen die Wade hin. Derselbe hat die Form eines Ovals, dessen breites Ende hinten ca. $1^1/_2$'' (34 millim.) höher, als der Ausgangspunkt des Schnittes liegt. Die Haut wird in einer Strecke von ca. 3'' (8 cent.) abpräparirt und als Manschette umgeschlagen.

Zweiter Act. Man bildet durch Einstechen einen vollen inneren Lappen von ca. 2'' (45 millim.) und einen äusseren von gleicher Länge, schlägt dieselben zurück, durchsägt die Knochen, trägt dabei den Winkel der tibia nach SANSON's Methode ab und torquirt die Arterien. BÉRARD trennte die Muskeln durch den Zirkelschnitt im Niveau der umgestülpten Haut.

Beurtheilung. Der einfache Lappenschnitt findet seine Anwendung, wenn die Haut an der Innenseite des Unterschenkels so alterirt ist, dass man an den kreisförmigen Schnitt nicht denken

kann. SEDILLOT's Lappen bedecken die Wunde am besten. Die Bildung eines hinteren Lappens hat das Unangenehme, dass sich derselbe, wegen seiner Schwere, nur mit grosser Mühe in der Vereinigung erhalten lässt; doch begünstigt dieses Verfahren ebenso wie der doppelte Lappenschnitt den Abfluss des Eiters, sobald man das Glied, nach dem Verbande, auf die äussere Seite lagert. Schneidet man zwei Lappen, so verhindert der Umfang der tibia, dass man denselben die gehörig regelmässige Form geben kann; um dies Hinderniss zu umgehen, erdachte Roux seinen Schrägschnitt auf der inneren Fläche der tibia. Nicht weniger Schwierigkeit bietet die Bildung zweier Lappen durch Einstechen dar; der doppelte Lappenschnitt nach DUPUYTREN verdient den Vorzug vor den übrigen.

Der grösste Theil der Chirurgen erklärt sich, die Ausnahmsfälle abgerechnet, mit Recht für den Zirkelschnitt.

Malgaigne ist geneigt, den ovalären Schnitt von Baudens mit der Berard'schen Modification selbst dem Zirkelschnitte vorzuziehen.

Amputation des Unterschenkels im unteren Drittel.

1) *Zirkelschnitt.* — *Verfahren nach* LISFRANC. — Hautschnitt wie an der Wahlstelle, doch wenigstens 1″ vom Fussgelenke entfernt. Die Haut wird ca. 1 — 1½″ (4 centim.) zurückgezogen, bevor man den Muskelschnitt macht. Die tieferen Muskeln durchschneidet man mit einem Bistouri. Die Durchsägung des Knochens findet **ca. 2½″ (7 centim.) oberhalb des Fussgelenkes**

statt. Nach dem Verbande wird das Glied in der Extension gelagert.

Verfahren nach VELPEAU. Der Chirurg, an der Aussen- oder Innenseite des Beines stehend, macht den Hautschnitt so nahe als möglich an den Knöcheln, bildet eine vorn ca. $1^1/_2$'' (4 cent.) breite Manschette, durchschneidet die Achillessehne und die übrigen Sehnen an der Basis der umgestülpten Haut und durchsägt die Knochen, ohne den Winkel der tibia abzutragen.

Verfahren nach LENOIR. Taf. LI. Fig. 5. *Linkes Bein.* Der Operateur macht ca. $1^1/_2$'' (4 centim.) unter der Stelle, an welcher die Knochen durchsägt werden sollen, einen kreisförmigen Hautschnitt bis auf die Aponeurose und führt dann auf denselben einen ca. $1^1/_2$'' (4 centim.) langen Verticalschnitt, längs der inneren Kante der tibia, herab. Die beiden Winkel werden lospräparirt und zurückgeschlagen, wodurch die Wunde eine ovale Form erhält. Man durchschneidet nun (dieser Form gemäss), genau der schiefen Richtung der Hautmanschette folgend, die oberflächlichen Muskeln, lässt dieselben mit der Haut bis an die Durchsägungsstelle der Knochen zurückziehen und trennt hier sodann die tiefe Muskelschicht durch einen Kreisschnitt. — Der Verband besteht aus einer mässig angezogenen Expulsivbinde, einer Naht, welche die Ränder des verticalen Schnittes zusammenheftet, und aus einigen Heftpflasterstreifen zur Vereinigung der nun circulären Amputationswunde, in deren Grund eine Wieke von feiner Leinwand eingelegt wird.

2) *Lappenschnitt.*

a) *Einfacher. Verfahren nach* SALEMI. Man

zieht über die vordere Fläche des Unterschenkels, ca. 3″ (8 centim.) oberhalb der Knöchel, einen halben Kreisschnitt, dessen beide Winkel auf die Enden des transversalen Durchmessers des Gliedes fallen. Hierauf wird das Messer, von dem einen Winkel dieses Schnittes zum anderen, durch die Weichtheile gestochen, ein ca. 2″ (5 centim.) langer hinterer Lappen gebildet und schliesslich die Durchsägung der Knochen vorgenommen. Garavel giebt den Rath, den Lappen zuerst zu bilden, damit nicht etwa der halbe Kreisschnitt auf die Partien falle, welche die Basis des Lappens abgeben müssen.

b) *Doppelter. Verfahren nach* Ravaton. Derselbe liess auf den durch Haut und Sehnen geführten Kreisschnitt zwei perpendiculäre Schnitte fallen, von denen der eine am inneren Rande der tibia, der andere am äusseren Rande der fibula herabstieg, präparirte sodann die Lappen hinauf, liess sie zurückschlagen, trennte die noch an den Knochen adhärirenden Muskeln und durchsägte jene so hoch als möglich.

Verfahren nach Blandin. Auf den durch Haut und Aponeurose gemachten Zirkelschnitt werden zwei verticale $1^1/_2$″ lange Schnitte (der eine auf dem mittleren Theile der inneren Tibialfläche, der andere mitten durch die Achillessehne) herabgeführt. Man trennt hierauf die beiden Lappen los, durchschneidet die noch übrige Muskelschicht kreisförmig und durchsägt die Knochen.

Beurtheilung. Unter allen Amputations-Verfahren, die man im unteren Drittel des Unterschenkels angewendet hat, scheint uns das von Lenoir das leichteste und rationellste zu sein;

es accommodirt sich vollkommen der anatomischen Disposition der Theile; die methodische Compression des Gliedes und die eingebrachte Wieke verhindern die Zurückhaltung des Eiters und Blutes, sowie die Eitersenkungen in dem interstitiellen Zellgewebe der Wadenmuskeln.

Amputation über der Wahlstelle (au-dessus du lieu d'élection).

Larrey verrichtete mehrmals die Amputation über der Wahlstelle (drei Querfinger breit unter der Kniescheibe) mit gutem Erfolge *); allein er warnte, die tibia über ihrer Tuberosität zu durchsägen, weil man im Niveau der letzteren sich noch unter dem Tibio-Fibulargelenk befindet; indessen giebt er den Rath, wenn man sich diesem Gelenke sehr nähere, das Köpfchen der fibula mit hinwegzunehmen. Velpeau zieht ebenfalls diese Amputation, selbst wenn sie 1'' unter dem Gelenke verrichtet würde, der des Oberschenkels vor.

Man kann den *Zirkelschnitt*, sowie den *einfachen* (hinteren) *Lappenschnitt* anwenden.

Betrachtungen über die Amputation des Unterschenkels an der Wahlstelle, im unteren Drittel und im Kopfe der tibia.

Bei der Beantwortung der Frage, ob an der Wahlstelle oder am Orte der Nothwendigkeit (lieu

---

*) Ebenso de la Motte, Bromfield, Eschenbach, Percy, Garigues, Richerand, Rust, Guthrie, Bona und Jaeger.

de nécessité) zu amputiren sei, muss man die Anatomie der betreffenden Theile, die Gefahr des Kranken und die künstlichen Ansätze (moyens prothétiques) in Erwägung ziehen. Die obere Amputation führt in Folge der Durchsägung des voluminösen Knochens eine breite Wundfläche herbei, die immer, wegen der ungleichen Vertheilung des Fleisches um die Knochen herum, schwer zu decken ist; übrigens würde man dabei ein ganzes Glied auch wegen eines Leidens opfern, das nur den unteren Theil desselben einnimmt. Was die Gefahr anlangt, so macht der Unterschenkel keine Ausnahme von der allgemeinen Regel: die Gefahr steigert sich, je näher die Operation dem Rumpfe vorgenommen wird.

Künstliche Glieder. Man nahm zur Amputation an der Wahlstelle nur seine Zuflucht, weil man einen längeren Stumpf nicht benutzen konnte. Dieser Grund mag für eine Zeit gültig gewesen sein, wo man noch keine so vollkommenen Apparate erfunden hatte, dass sie dem Stumpfende als Stütze dienen konnten und dem Kranken das Gehen gestatteten, ohne sein Knie auf ein hölzernes Bein zu stemmen. Indessen amputirte SOLINGEN stets unmittelbar über dem Sitze des Uebels und liess dann einen Schuh gebrauchen, der mit zwei Stahlschienen befestigt wurde. RAVATON construirte auf eine sehr geniale Weise einen Stiefel, welcher keineswegs die von SABATIER bezeichneten Nachtheile hat; das Ende des Stumpfes ruht auf einer Spiralfeder und der Mechanismus selbst besitzt die grösste Einfachheit.

In neuerer Zeit haben MILLE und MARTIN ein künstliches Bein erfunden, welches alle früheren

Mechanismen der Art weit übertrifft. Vermag der Kranke sich dasselbe anzuschaffen, so muss man unbedingt den Unterschenkel nahe über den kranken Partien abnehmen *).

Was ferner die Amputation über der Wahlstelle betrifft, so läuft man theils dieselbe Gefahr, wie bei der Ablösung des Oberschenkels (welche man scheut), theils wagt man die Oeffnung des Tibio-Fibulargelenkes, das mit dem Tibio-Femoralgelenke communicirt. Auf der einen Seite droht Gefahr, weil man dem Rumpfe näher operirt, auf der anderen, wegen der Nähe eines grossen Gelenkes und wegen der möglichen phlebitis und Eiterresorption. Wenn ich dies Alles in Erwägung ziehe, so scheint mir die Amputation des Unterschenkels *im Kopfe der tibia* mehr Gefahr zu bringen, als die Amputation im unteren Theile des Oberschenkels oder die Auslösung im Tibio-Femoralgelenke.

Man entschloss sich früher aus weniger trifti-

---

*) Es könnte leicht der Irrthum entstehen (den auch manche Autoren theilen,) dass der Operirte mittelst des Martin' (Charrière') schen Beines sich beim Gehen auf das Stumpfende zu stützen vermöchte. Dieser Druck aber ist, so weit meine Erfahrungen reichen, für die Dauer nicht auszuhalten; es entsteht darnach bald Entzündung und Ulceration der Haut, oder gar Entzündung der Knochenhaut, und der Operirte muss das künstliche Bein einige Zeit bei Seite legen. Das Ende des Stumpfes muss immer durch die an Wade und am Knie angebrachten Stützpunkte in der Schwebe fixirt bleiben. Berührt das Stumpfende beim Gehen die Sohle des Stiefels (mag auch hier das weichste, nachgiebigste Marterial eingelegt sein) so währt es nicht lange und der Operirte ist genöthigt, den Apparat anders zu schnallen.

Der Uebersetzer.

gen Gründen die Totalität des Unterschenkels zu opfern, wenn auch die Krankheit auf den unteren Theil desselben beschränkt war. Die Erfolge Larrey's beweisen wohl, dass die Operation glücken kann, keineswegs aber, dass sich der Kranke nicht in einer grösseren Gefahr befand, als wenn man die Amputation im Oberschenkel verrichtet hätte*).

Amputation des Oberschenkels.

Anatomie. Die Oberschenkelmuskeln sind dergestalt vertheilt, dass sie zwei Lagen, eine oberflächliche und eine tiefe bilden. Jene umfasst die Muskeln welche vom Becken zum Unterschenkel gehen. Dies sind: vorn, der rectus femor. und das obere Drittel des sartorius, innen die zwei unteren Drittel des sartorius, der gracilis,

---

*) Jaeger ist der Ueberzeugung, dass die Einwürfe gegen die Amputation im Kopfe der tibia (über dem Orte der Wahl) durch Larrey factisch widerlegt worden sind. Die Vortheile dieser Operation beständen in der geringeren Gefahr und schnelleren Heilung als bei der exarticulat. genu oder amputat. femoris, in der Erhaltung des Kniegelenkes und eines zwei Finger breiten Stumpfes zur Anlegung einer Stelze. Die breite Fläche des Knochens werde durch hinreichende Ersparung von Haut, und wenn dies nicht hinreichen sollte, durch Exarticulation des Köpfchens der fibula gedeckt. Caries entstehe nicht, vielmehr sei der spongiöse Bau des Knochens zur baldigen Schliessung mit einer Callusschicht sehr geeignet. Doch warnt Jaeger ebenfalls vor der Ueberschreitung der tuberos. tibiae, weil man sonst die Insertion des Kniescheibenbandes trennt, den unter ihm gelegenen Schleimbeutel und selbst seitlich das Gelenk öffnen und somit die Zurückziehung der Kniescheibe und Entzündung des Gelenkes herbeiführen würde.

Der Uebersetzer.

und hinten der semimembranosus, semitendinosus und der lange Kopf des biceps. Die tiefe Lage besteht aus den Adductoren und dem triceps. Alle diese Muskeln vermögen sich zu retrahiren und zwar im Verhältniss zu ihrer Länge und zur Isolirung der Muskelbündel. So ziehen sich die oberflächlichen Muskeln desto mehr zurück, je näher man dem Knie amputirt; die tiefen Muskeln sind selbst wieder mit oberflächlichen Fasern versehen, die sich stärker als die tieferen retrahiren; diese Differenz kann bis auf 1″ steigen. MALGAIGNE bemerkt deshalb, dass man bei der oberen und unteren Amputation den gleichen Abstand zwischen dem Hautschnitt und der Durchsägung der Knochen lassen müsse, um dem Stumpfe hinreichende Muskelmasse zu geben; im ersten Falle wegen der Grösse der Wundfläche, im zweiten wegen der Retraction der Muskeln.

Die art. crural. liegt am unteren Theile des Gliedes hinten; am mittleren, nach innen; am oberen, vorn: den sie begleitenden dünnen Zweig des n. crural. (n. saphenus) muss man bei der Unterbindung vermeiden. Die Compression der ven. crural. mit der Arterie giebt zuweilen zu einer heftigen Blutung Veranlassung, doch steht dieselbe schon, wenn man einige Minuten lang den Finger auf das Lumen des Gefässes aufsetzt.

Zuweilen steht der n. ischiadic. aus der Amputationswunde hervor: man schneide ihn am Fleische ab, um dem Kranken die consecutiven, durch die Verbände hervorgerufenen Schmerzen zu ersparen.

Amputirt man in der Höhe des kleinen Trochanter, so durchschneidet man die fascia lata

und die untere Insertion des m. pectinaeus. An dieser Stelle ist das Glied conisch und sehr umfangreich, weshalb häufig der Verticalschnitt durch die Haut nöthig wird, damit man dieselbe zurückziehen kann. Die Haut ist ziemlich mobil, ausser vor den Rändern der Kniekehle. Die für das Zusammenhalten der Muskeln bestimmte Schenkelfascie darf man nicht mit der Haut zugleich durchschneiden, weil es erstens sehr schwer halten würde, die Fascie bis zu der Stelle heraufzuziehen, wo der Muskelschnitt verrichtet werden soll, sodann auch, weil der Druck, den sie auf die Muskeln ausübt, viel zur regelmässigeren Durchschneidung derselben beiträgt. Betrachtet man die Stumpfe der Amputirten nach der Heilung, so findet man häufig an der inneren und hinteren Seite des unteren Endes einen merklichen Eindruck; derselbe rührt von dem Zuge der contrahirten Adductoren her.

Von den Arterien sind zu unterbinden: die cruralis, die profunda femoris, welche zwischen dem adductor long. und brev. liegt und weiter unten durch den letzteren Muskel hindurchgeht; die Unterbindung derselben ist zuweilen kaum möglich, wenn man nicht die Muskelfasern durchschneidet; endlich die aa. perforantes.

Operation. Die Amputation des Oberschenkels ist als Typus für alle diejenigen genommen worden, die man durch den Zirkelschnitt verrichtet: auf dieselbe beziehen sich die meisten Regeln, die wir bei den Betrachtungen der Amputationen im Allgemeinen aufgestellt haben. Die Ablösung dieses Gliedes ist mit grosser Gefahr verknüpft, und diese Gefahr steigert sich, je näher man dem

Stamme kommt. Man amputirt stets so tief unten als möglich; niemals über dem kleinen Trochanter. Die Breite der Hautmanschette richtet sich nach dem Umfange des Gliedes; auch macht man den Hautschnitt gehörig weit unten, damit der Abstand zwischen ihm und der Absägungsstelle des Knochens den halben Durchmesser des Gliedes beträgt.

Bei der Amputation des Oberschenkels sind alle Methoden in Anwendung gekommen. Die Lage des Kranken bleibt sich bei allen Verfahren gleich.

Den Apparat bilden: ein grosses Amputationsmesser, ein Bistouri, eine Säge, anatomische Pincetten, Nadeln, gewichste Fäden, eine zweiköpfige Retractionscompresse, Heftpflasterstreifen, Charpie, Binden und Compressen.

Der Kranke liegt auf einem Tische, mit dem Kopfe auf einem Kissen; das Becken befindet sich am Tischrande; das gesunde Bein wird in der Beugung von einem Assistenten gehalten, ein zweiter comprimirt die Arterie, ein dritter besorgt die Anlegung der Ligaturen.

1) *Zirkelschnitt.*

a) *Einfacher. (S. von den Amputationen im Allgemeinen.)*

b) *Doppelter. Gewöhnliches Verfahren.* — Der Operateur steht an der Aussenseite des Gliedes; ein Assistent umfasst den Oberschenkel mit beiden Händen und zieht die Haut stark zurück. *Erster Act.* Hautschnitt bis auf die Fascie; die Haut wird vom Assistenten zurückgezogen oder als Manschette umgestülpt. *Zweiter Act.* Senkrechter Muskelschnitt bis auf den Knochen, dicht an der umgestülpten Haut. Sodann Durchschnei-

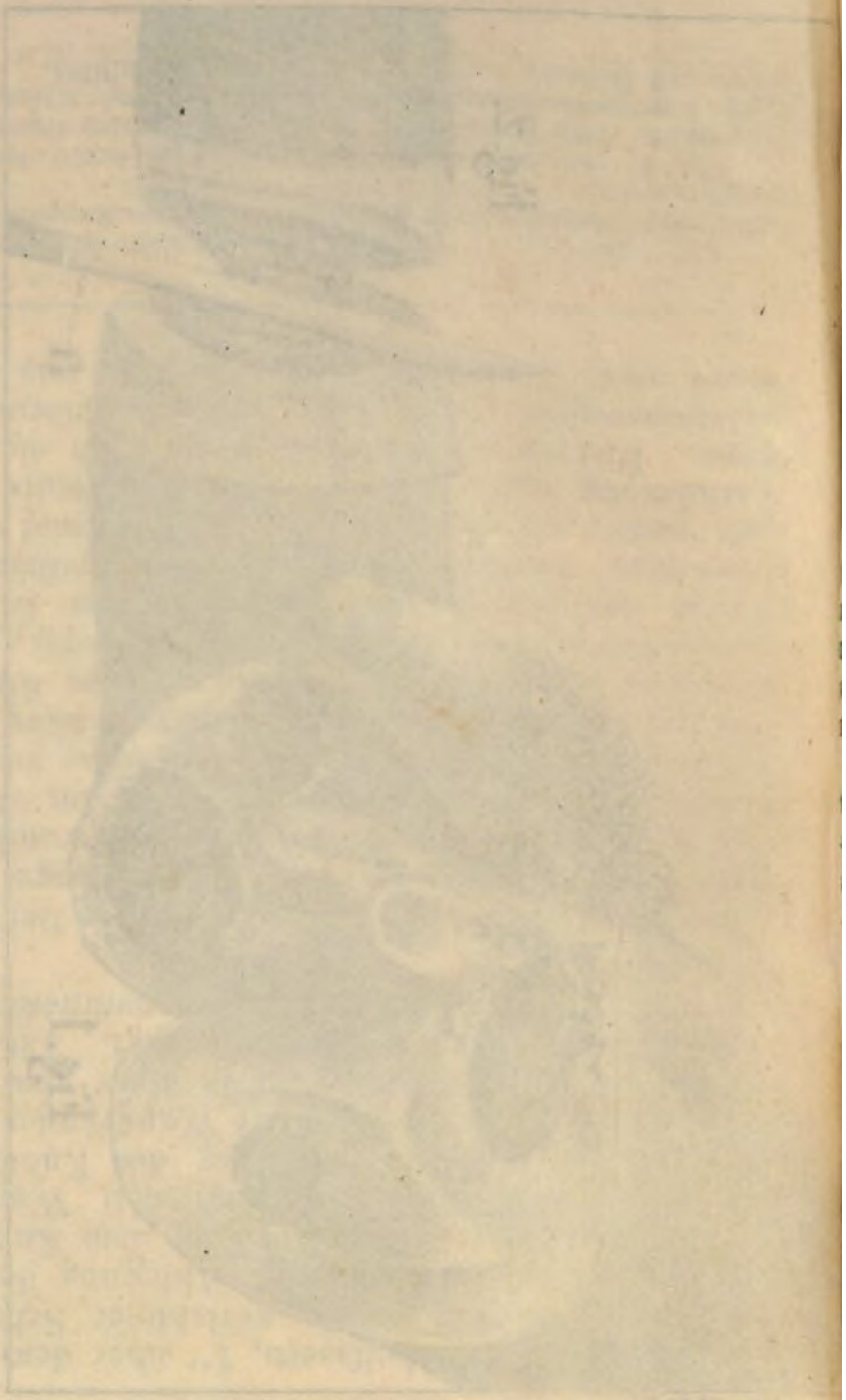

Taf: LIII.

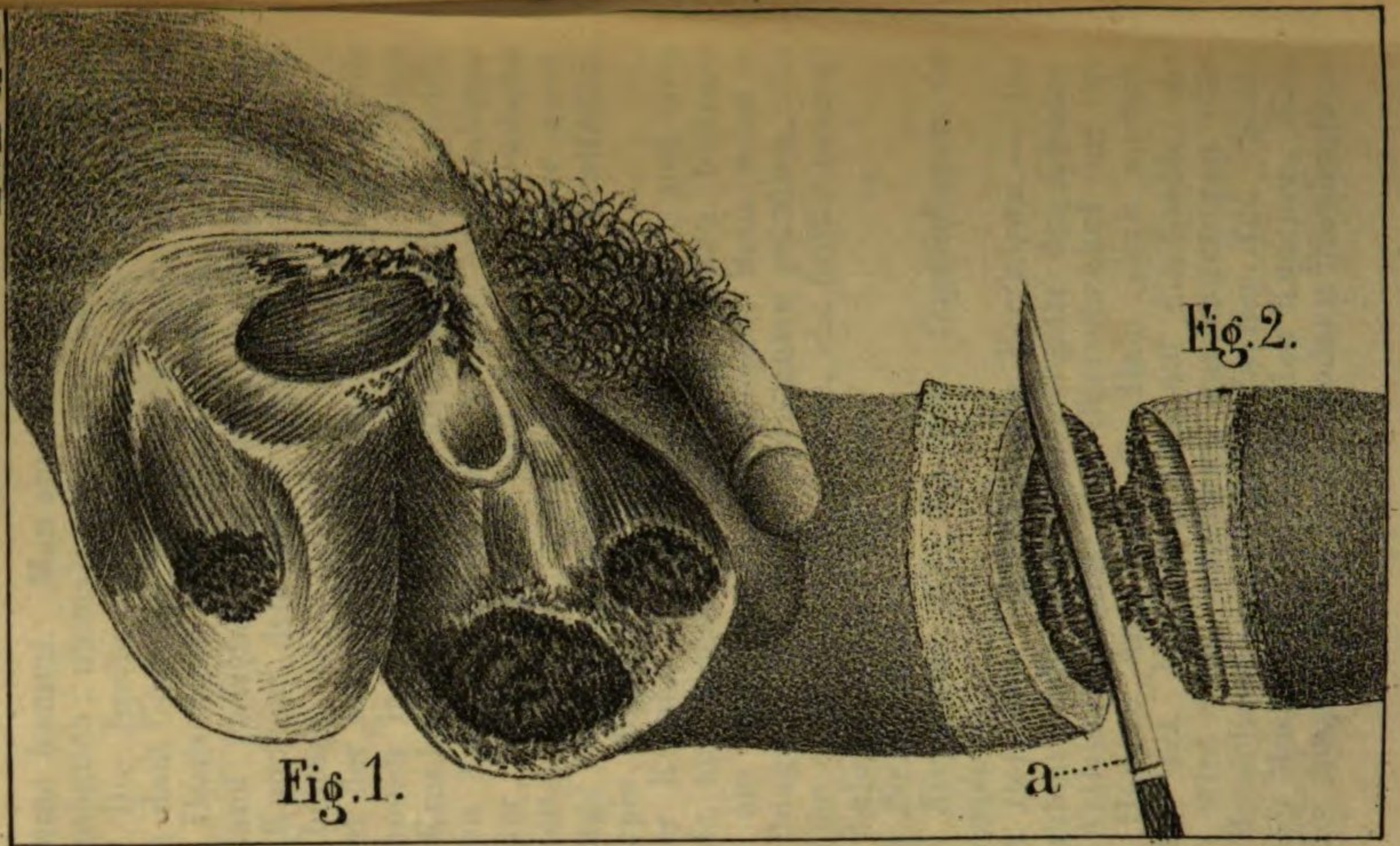

Fig.2.

Fig.1.

a

dung der tiefen Muskelfasern, 1'' über dem letzteren Schnitte, mit schräg gerichteter Schneide (nach ALANSON). *Dritter Act.* Anlegung der Retractionscompresse, Trennung der dem Knochen adhärirenden Muskelfasern, um den Weg für die Säge zu bahnen; Absägung des Knochens. Unterbindung der Arterien; die Wundränder werden durch Heftpflasterstreifen in einer von vorn nach hinten gehenden Linie vereinigt. Taf. LIII und LIV. Fig. 1. (S. *von den Amputationen im Allgemeinen.)*

Betrachtungen über den Zirkelschnitt. — Der Knochen kann schon seiner anatomischen Lage nach sich nicht im Centrum der Amputationswunde befinden. Das Hervorstehen desselben im oberen Wundwinkel kommt theils durch seine vordere Convexität, theils durch das Herabsinken der schweren Fleischmasse (beim Liegen) zu Stande. Ausserdem kommt dabei noch in Betracht, dass die an der Innen- und Hinterseite des Gliedes gelegenen Muskeln, weil sie nicht adhäriren, sich mehr, als die übrigen verkürzen und diese Verkürzung noch primitiv oder consecutiv sein kann. Hieraus erhellt, dass, wenn auch die Amputationswunde regelmässig conisch geformt ist, wenn auch die erfolgende Entzündung uns nicht

---

Taf. LIII. Fig. 1. Operationswunde nach der Exarticulation des Oberschenkels durch den doppelten Lappenschnitt Lisfranc's.

Fig. 2. Amputation des Oberschenkels durch den Zirkelschnitt. Der Moment der Operation, wo der Operateur, nach Durchschneidung der oberflächlichen und tiefen Muskeln, das Messer, a, um den Knochen herumführt.

zur Entfernung des Verbandes zwingt, der Oberschenkelknochen dennoch unaufhörlich die Neigung hat, einen Vorsprung zu bilden; dass ferner nach der Heilung die Narbe nach der inneren und hinteren Seite gezogen wird. Um dem letzteren Uebel vorzubeugen und stets einen gut bedeckten Stumpf zu erhalten, hat man verschiedene Modificationen mit dem Zirkelschnitte vorgenommen.

Hennen und Guthrie durchschneiden die Haut mit der Fascie.

Roux trennt die Haut nicht von den Muskeln.

Lisfranc giebt, um die erfolgende Unregelmässigkeit des Stumpfes zu vermeiden, den Rath, die Tegumente nach vorn und innen 4‴, und nach hinten 8‴ weniger hoch, als an der vorderen und äusseren Seite zurückzudrängen.

Hey trennte die hinteren Muskeln 7‴ und die vorderen 10‴ oberhalb des ersten Schnittes.

Bell (Malgaigne, Boyer) trennte die Muskeln um den Knochen 1″ höher ab.

Van Onsenoort durchschneidet mit *einem* Zuge die Haut und alle Weichtheile der inneren und hinteren Schenkelseite bis auf den Knochen und hierauf die der äusseren und vorderen im Niveau der zurückgezogenen.

Graefe's Trichterschnitt.

Neuerlich hat Lesauvage vorgeschlagen, den in der Wunde hervorspringenden Knochenwinkel von vorn nach hinten schräg abzutragen. Malgaigne meint, dass dieses Verfahren sehr nützlich werden könnte, wenn man auch den dadurch entstandenen hinteren Winkel resecirte.

Verfahren nach Boyer. Der Operateur durchschneidet die Haut schräg von vorn nach hinten und von oben nach unten (um so schräger, je

Taf. LIV.

Fig. 4.

Fig. 3.

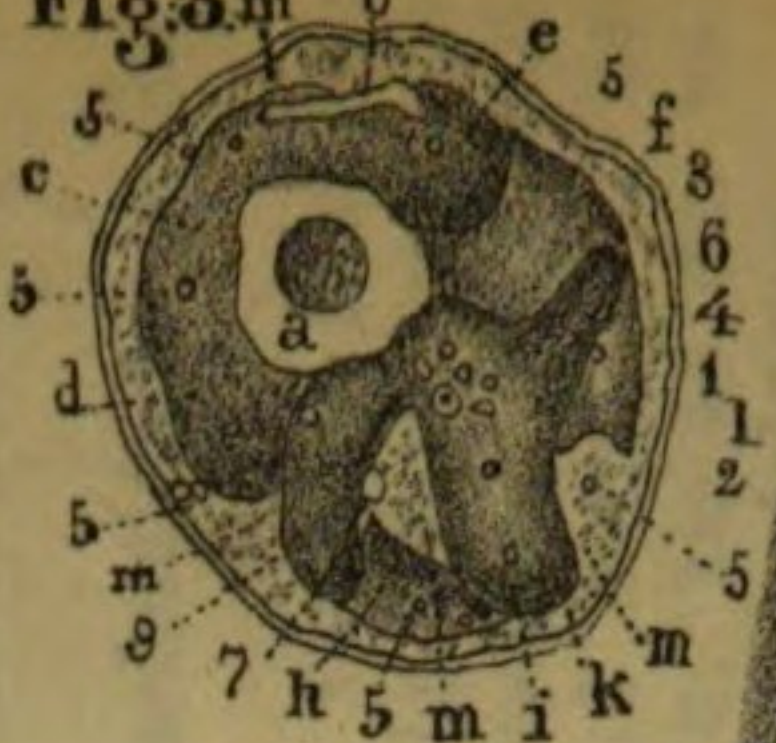

Fig. 1.

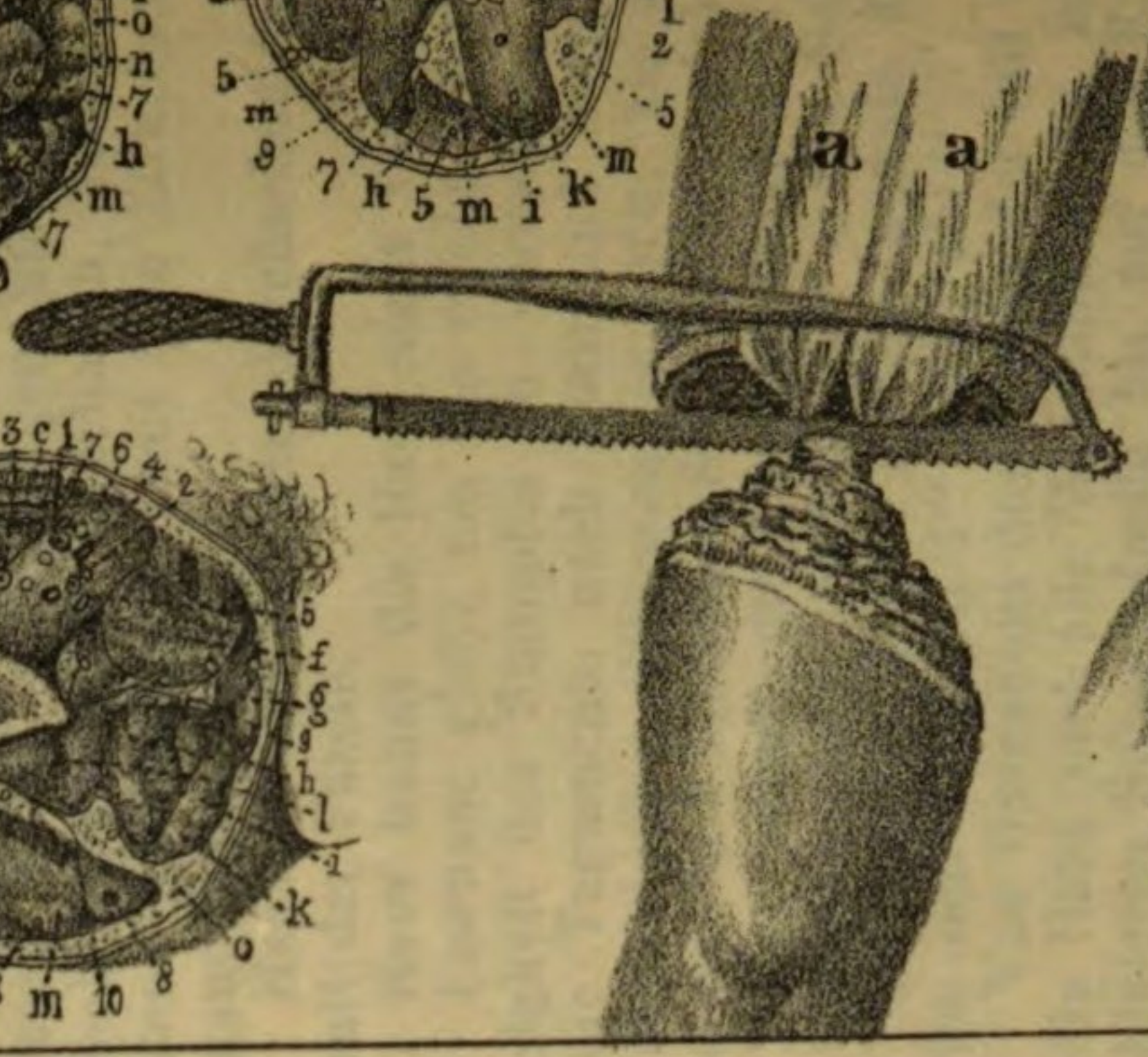

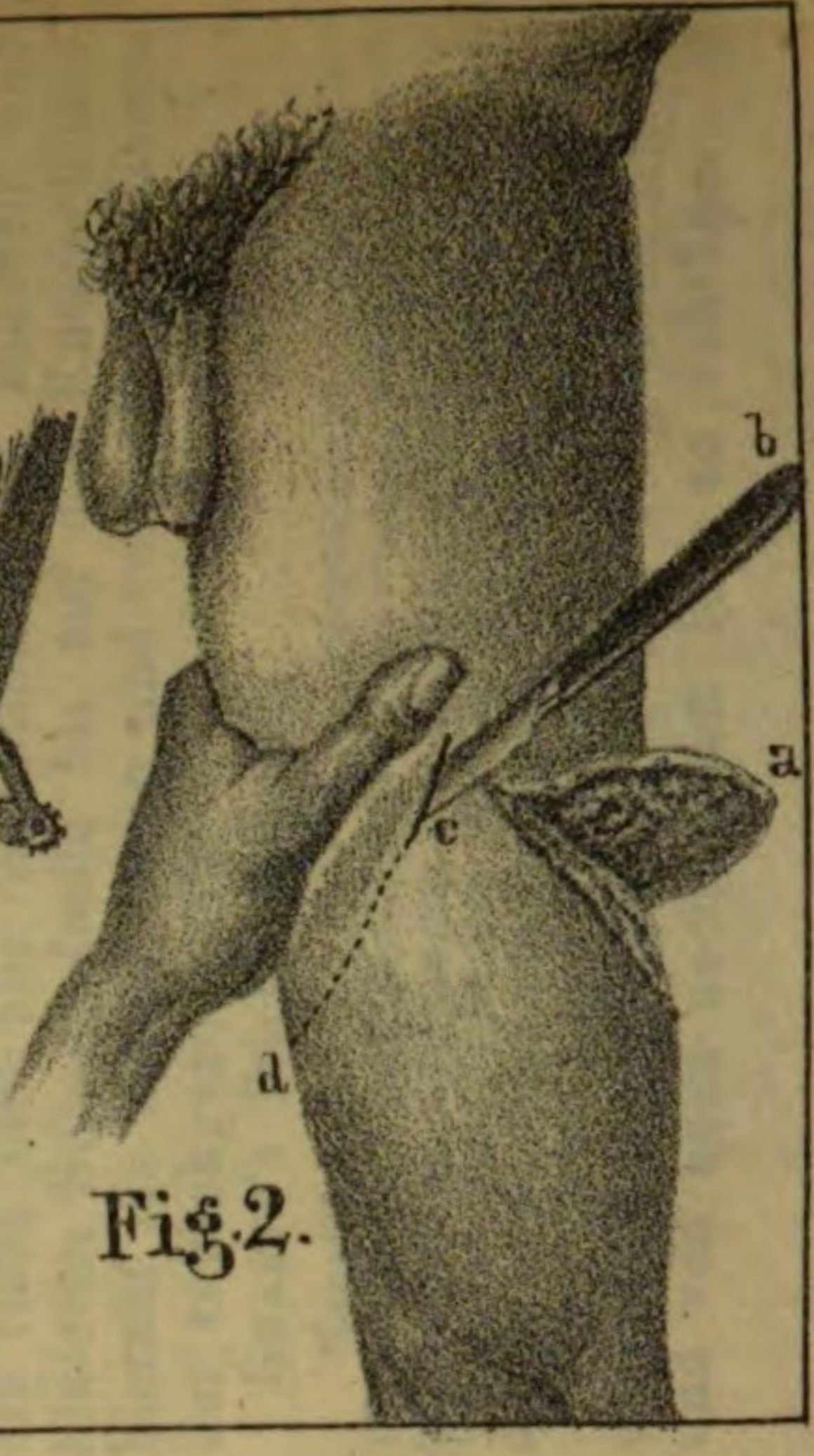

Fig. 2.

Fig. 5.

muskulöser das Subject ist) präparirt sie los, *ohne dass der Assistent dieselbe zurückzieht*, bildet eine Manschette, trennt hierauf die oberflächlichen, dann die tiefen Muskeln, löst das adhärirende Fleisch ab, legt die Retractionscompresse an und durchsägt den Knochen.

Taf. LIV. Fig. 1. Zirkelschnitt. — Die Muskeln sind bis auf den Knochen durchschnitten; eine gespaltene Compresse, aa, dient zur Zurückziehung des Fleisches und zum Schutze desselben gegen die Säge.

Fig. 2. Doppelter Lappenschnitt nach Sedillot. — Der erste Lappen, a, ist zurückgeschlagen; das Messer, b, dringt schräg ein, um den zweiten Lappen, im Verlaufe der Linie cd, zu schneiden.

Fig. 3. Durchschnittsfläche des Oberschenkels $4^1/_4$" unterhalb der Mitte (aus Fritze's Abbildungen). a, os femor.; b, Sehne des m. rectus femor.; c-d, Fleischpartien des m. vastus ext.; e-f, Fleischpartien des m. vastus int.; g, m. semimembranos.; h-i-k, m. semitendinos. und biceps.; l, m. gracilis; m-m-m, Fett und Zellgewebe. 1, art. cruralis; 2, ven. crural.; 3, ein Ast derselben; 4, v. saphena magna.; 5.5.5. Arterienäste; 6, nerv. cruralis; 7, n. ischiadicus.

Fig. 4. Durchschnittsfläche in der Mitte des Oberschenkels. — a, os femor.; b, m. rectus femor.; c-d-e-g, m. vastus ext. und kurzer Kopf des biceps; f, vast. int.; h, m. semimembranos.; i, grosser Kopf des adductor; k, sartorius; l, langer Kopf des biceps; m, semitendinos.; n, gracilis; o-o-o, Fett und Zellgewebe. 1, art. crural.; 2, profunda femor.; 3, ven. crural.; 4, ein Ast derselben; 5, venae profund.; 6, ven. saphen. magn.; 7, Muskeläste; 8, nerv. crural.; 9, n. ischiadicus.

Fig. 5. Durchschnittsfläche $6^1/_2$" über der Mitte des Oberschenkels. — a, os femor.; b, m. rectus femor.; c, sartorius; d, Fleischpartien des vast. ext. und tens. fasc. lat.; e, vast. int.; f, adduct. long.; g, gracilis; h-i-k-l, Fleischpartien des adduct. magn., brev. und des semimembranos.; m, biceps; n, semitendinos.; o, Fett und Zellgewebe. 1, art. crural.; 2, profund.; 3, circumflex.; 4, ven. crural.; 5, venae profund.; 7, v. saph. magn.; 8, Arterienmuskeläste; 6,9. Aeste des nerv. crural.; 10, n. ischiadicus.

Durch dieses Verfahren erhält man eine grössere Partie Weichtheile an der hinteren Seite des Gliedes, und der Stumpf (an welchem kein Knochenvorsprung zu bemerken ist) hat nach Verlauf von einigen Wochen eine ganz regelmässige Form.

Verfahren von Sanson *bei der Amputation in den Condylen.* — Ein Assistent zieht die Haut zurück; der Operateur führt den Kreisschnitt unter der Kniescheibe durch die Weichtheile, als wollte er in das Gelenk eindringen, schlägt hierauf den mit der Synovialhaut noch versehenen Lappen zurück, indem er die Kniescheibe an demselben lässt, um sie, nach der Amputation, über das Ende des Schenkelbeines zu legen.

2) *Lappenschnitt.*

a) *Einfacher.* Der Lappen kann aus der *äusseren* (Benedict, Textor, Jaeger), aus der inneren (Zang, Textor), aus der hinteren (Hey) oder aus der *vorderen Seite* (Bell, Fouilloy, Legros) gebildet werden.

Die zuletzt genannten Chirurgen bilden einen 6'' langen *vorderen* Lappen und trennen dann die Weichtheile der hinteren Seite durch den halben Zirkelschnitt.

Sedillot hat ebenfalls neuerdings ein Verfahren angegeben, demzufolge man aus zwei Dritteln der Circumferenz des Gliedes einen *vorderen* Lappen schneidet und das hintere Drittel, im Niveau der Winkel des Lappens, quer durchtrennt. Der Knochenwinkel wird mittelst der Säge abgetragen. Taf. LV.

Velpeau schlägt vor, ausser dem vorderen,

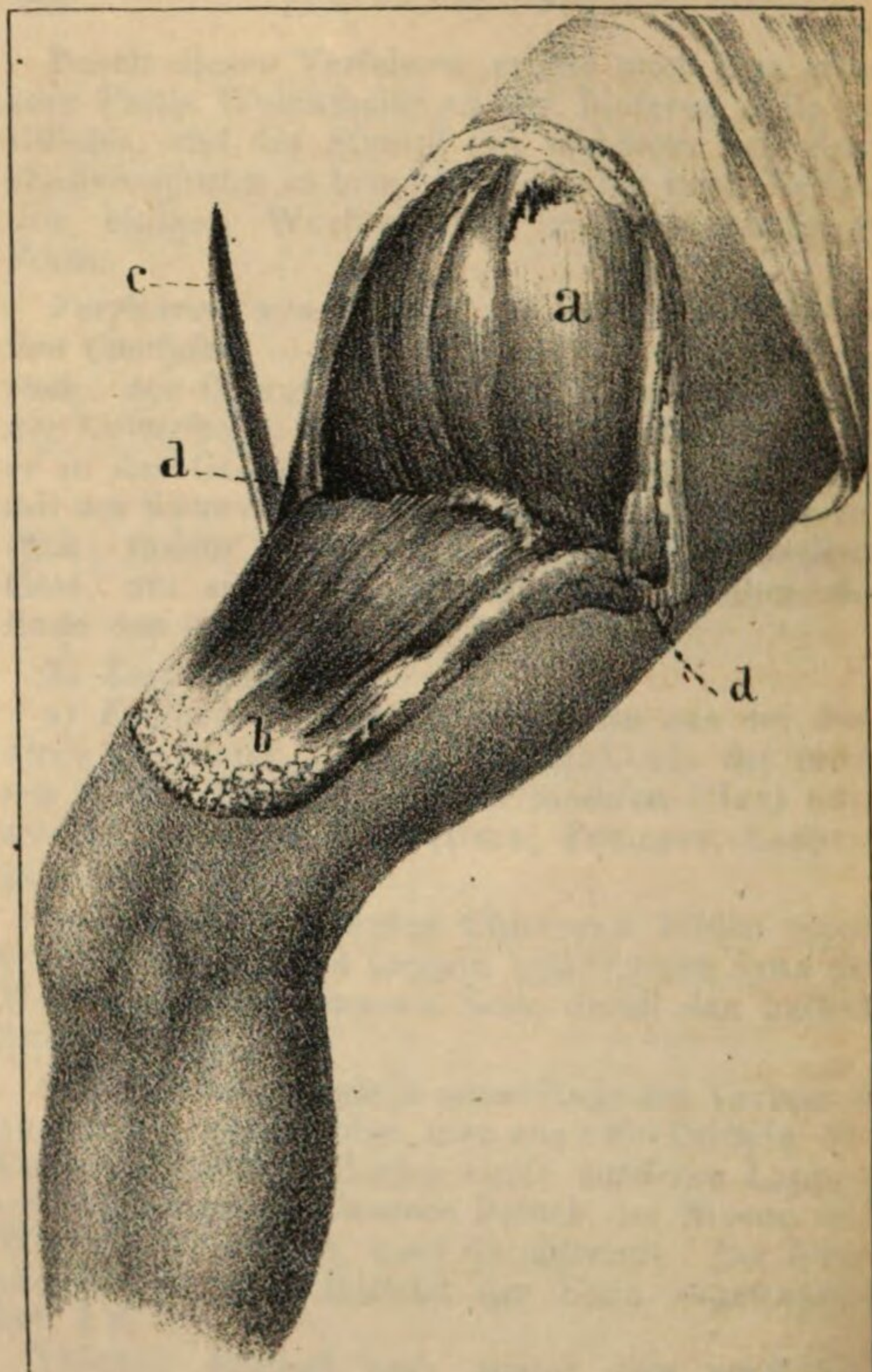
c
a
d
b
d

wenn es angeht, noch einen kleineren hinteren Lappen zu schneiden.

b) *Doppelter. Verfahren nach* VERMALE. *Rechtes Bein.* Der Chirurg, an der äusseren Seite des Gliedes stehend, fasst die Weichtheile der äusseren Schenkelseite und zieht sie gegen sich zu, sticht dann ein zweischneidiges Messer auf den vorderen und mittleren Theil des Knochens ein, geht aussen an demselben herum und lässt die Spitze des Instrumentes dem Einstichspunkte diametral entgegengesetzt heraustreten. Der äussere Lappen ist 3'' lang und länger, je nach der Dicke des Schenkels; das Messer wird nun durch den vorderen Wundwinkel, innen am Knochen vorüber, zu dem hinteren geführt und ein innerer Lappen von gleicher Länge gebildet. Nachdem der Assistent beide Lappen zurückgeschlagen hat, wird der Knochen vom anhängenden Fleische entblösst und durchsägt.

VERMALE bildet den inneren Lappen, der Arterie wegen, zuletzt.

LISFRANC beginnt mit der Bildung des inneren Lappens, um dem äusseren mehr Stärke geben zu können, da es auf diese Weise leichter fällt, eine grössere Partie Weichtheile nach aussen zu ziehen.

BAUDENS modificirte das Verfahren von VER-

Taf. LV. Amputation des Oberschenkels durch den einfachen Lappenschnitt nach Sedillot. Linkes Bein. — a, Zurückgeschlagener vorderer Lappen. b, Wunde in Folge der Trennung des Lappens. d, d, Winkel der Lappenbasis; das Messer c, vereinigt dieselben durch den hinteren halben Zirkelschnitt.

MALE dahin, dass er, sobald es sich um einen complicirten Bruch handelt, das Messer bis 1 — $1^1/_2$'' unter die gebrochene Stelle herabzieht; die Lappen enthalten die Haut und die oberflächliche Muskelschicht. Vor der Ablösung des inneren wird die Arterie in der Dicke desselben comprimirt. Schliesslich führt man den Zirkelschnitt durch den von den tiefen Muskeln gebildeten Kegel.

SEDILLOT fasst, statt mit dem Messer dicht am Knochen herabzugehen, nur wenig Muskeln, bildet zuerst den äusseren, dann den inneren Lappen (beide convex und nicht so lang), welcher die Arterie nicht zu enthalten braucht. Hierauf werden die Weichtheile an der Basis der Lappen mit schräg aufwärts gerichteter Schneide kreisförmig getrennt. Taf. LIV. Fig. 2.

HENNEN giebt den Rath, einen vorderen und hinteren Lappen zu bilden.

Hinsichtlich der Verfahrungsweisen von RAVATON und LANGENBECK s. das „Allgemeine" von den Amputationen.

Gemischtes Verfahren nach BAUDENS. Derselbe verrichtete 1836 die Amputation *in den Condylen* auf folgende Weise: Nachdem er sich den Weg, den das Messer nehmen sollte, mit dem aus der Wunde dringenden Blute vorgezeichnet hatte, liess er auf beiden Seiten von einem 1'' unter der Insertion des lig. patellae gelegenen Punkte aus nach dem mittleren Theile der Kniekehle einen Schnitt gehen, präparirte die Haut los und schlug die Manschette bis über den oberen Rand der Kniescheibe zurück, wo er mit voller Klinge in das Gelenk eindrang. Hierauf liess er die art.

poplitaea comprimiren und führte das Messer dicht an der tibia hin, um einen die Knochenflächen deckenden Lappen zu bilden. Die Beschaffenheit der Verletzung machte die Wegnahme eines Theiles der Condylen nöthig.

Das Verfahren scheint nur bei Amputationen an dieser Stelle der Nachahmung werth; die Narbe kommt dabei nach hinten zu liegen und man umgeht das höchst schwierige Lospräpariren der in der Umgebung der Kniekehle sehr fest angehefteten Haut.

Beurtheilung. Bourgery bemerkt sehr richtig, dass der Bau des Oberschenkels die Anwendung des Zirkelschnittes erfordert, und dass letzterer, sobald er noch nicht existirte, für dieses Glied eigens erfunden werden müsste. Der Lappenschnitt hat leicht das Hervorstehen des Knochens zur Folge.

Sedillot adoptirte das schon von Fouilloy und Plantade angegebene Verfahren, weil man sich darnach aller gebräuchlichen Contentivmittel enthalten könnte. Einestheils gewährt dies den Vortheil, dass der Stumpf immer in Augenschein genommen werden kann, ohne dem Kranken durch einen Verband Schmerzen zu verursachen; anderntheils bleiben die Weichtheile von jedem Zuge und, in Folge dessen, vor jeder mechanischen Reizung verschont. Endlich sichert die eingebrachte Wieke den gehörigen Abgang der Flüssigkeiten.

Um kurz zu sein, das Verfahren von Dupuytren, sowie das von Louis hat leicht das Hervorstehen des Knochens zur Folge, während das gewöhnliche Verfahren treffliche Resultate liefert.

Das Umstülpen der Haut zur Manschette scheint uns leicht Mortification zu veranlassen. Das Verfahren von PH. BOYER bezweckt, ebenso wie das von SEDILLOT, das Aneinanderziehen der Weichtheile gänzlich zu vermeiden. Die Erfahrung wird lehren, ob das Verfahren SEDILLOT's zur allgemeinen Methode erhoben werden müsse.

Sechster Abschnitt.

Von der Resection der Gelenke.

CAP. I. Von den Resectionen im Allgemeinen.

Man bezeichnet mit dem Namen, Resection, die partielle oder totale Trennung eines oder mehrerer Knochen mit Erhaltung der Weichtheile oder Glieder, welchen dieselben zur Stütze dienen sollen.

Diese Operation hat den Zweck, dem Kranken grössere Verstümmelungen zu ersparen, welche die Amputation der Glieder hervorbringt und letzteren einen Theil ihrer Functionen zu erhalten. Die Resection eines Knochens bildet bald einen untergeordneten Theil einer anderweitigen Operation, (wie bei complicirten Luxationen und Fracturen), bald macht sie die ganze Operation allein aus.

Man theilt die Resectionen in diejenigen, welche in der Continuität und die, welche an den Gelenkenden langer Knochen verrichtet werden. Breite Knochen werden auch zuweilen der Resection unterworfen, doch soll dieselbe dann weniger oft die kranken Partien entfernen, als vielmehr ein Mittel abgeben, um durch die in den Knochen gemachte Oeffnung hindurchzudringen; derartige Resectionen machen den Knochen nicht kürzer, noch führen sie zu einer vollkommenen Trennung der Continuität. Wir werden uns nur

mit den Resectionen der langen Knochen beschäftigen.

In geschichtlicher Hinsicht genüge es, zu erwähnen, dass die Resectionen erst seit den Abhandlungen von CHAUSSIER, PARK, VERMANDOIS einen Rang in der operativen Chirurgie eingenommen haben, obgleich man derartige Operationen schon dem GALEN, PAULUS VON AEGINA etc. zuschreibt *).

Trotz der Untersuchungen, welchen die Resectionen unterworfen wurden, lassen sich diese Operationen doch nicht in so bestimmte Regeln bringen, als die Amputationen, weil das operative Verfahren sich nach der Beschaffenheit und Ausdehnung der Gewebsalteration richtet.

§. 1. Indicationen und Contraindicationen.

A. *Traumatische Störungen.*

1) *Comminutivbrüche:* Wenn man trotz Erweiterung der Wunde ein durch die Weichtheile hervorgetretenes Knochenstück nicht zurückbringen oder seine Erhaltung, weil es vom periosteum entblösst ist, nicht erwarten kann. Ausserdem geben

---

*) Thomas machte zuerst die Operation 1740 am Oberarmkopfe, Wainmann 1760 am unteren Ende des Oberarmes, Filkin 1762 im Kniegelenke. Ihnen folgten White, Bent, Orred; später Moreau, Sabatier, Percy, Champion, Dupuytren, Larrey, etc. In der neueren Zeit haben englische und deutsche Aerzte, namentlich Syme, Textor und Jaeger viel zur Erweiterung des Gebietes der Resectionen beigetragen; in den letzten Jahren, B. Langenbeck und L. Stromeyer.

D. Uebers.

die durch Projectile hervorgebrachten Comminutivbrüche der Gelenkenden häufig Veranlassung zu dieser Operation.

Contraindicirt ist sie hier jedoch bei grosser Ausdehnung der Knochenzerschmetterung, sehr bedeutender Verwundung der Weichtheile, Zerreissung der Nerven und Arterien.

2) *Complicirte Luxationen:* Wenn die Weichgebilde zerrissen, der Gelenkkopf hervorgetreten ist und nicht reponirt werden kann.

3) *Hervorstehen des Knochens nach Amputationen.*

4) *Pseudarthrosen:* Wenn man auf keine Weise die Callusbildung herbeiführen, noch dem Gliede die gerade Stellung uud Festigkeit mittelst eines Arm- oder Beinharnischs geben kann; man lässt die beiden Knochenenden durch einen gemachten Einschnitt hervortreten, sägt sie ab, bringt sie sodann zurück und verfährt wie bei einer complicirten Fractur.

B. *Organische Störungen:* Caries, Necrose, Krebs und anderweitige Entartungen der Knochenenden. Epidemien, Greisenalter, Scorbut, krebsige oder syphilitische Dyskrasie sind als Contraindicationen zu betrachten, abgesehen von denjenigen, welche die Beschaffenheit der Krankheit und die Gefahr der Operation darbieten.

§. 2. Vortheile und Nachtheile in Vergleich mit denen der Amputationen.

Operative Ausführung. Die Resectionen sind stets langwierige und schwierige Operationen, mühsam für den Operateur und sehr schmerzhaft für den Kranken. Am Leichnam freilich lassen

sich die Schwierigkeiten des manuellen Verfahrens und die Hindernisse, denen man begegnet, nicht absehen. Es ist ungemein leicht, a priori zu sagen: Man muss die Verletzung der Nerven und Gefässstämme vermeiden, gewisse Muskelinsertionen erhalten; in der Praxis aber ist es oft unmöglich im Voraus zu wissen, ob dieselben geschont werden können, ob sich die vorhandenen Störungen nicht weiter erstrecken, da man im Grunde der Wunde, wo das Blut allen organischen Gebilden eine gleiche Färbung giebt, nichts unterscheiden kann; auch war schon mehr als ein geschickter Chirurg genöthigt, die Operation zu unterbrechen und die Amputation des Gliedes vorzunehmen.

Man vergisst gar zu oft, dass die Resectionen, welche man am Leichnam übt, in gesunden Theilen ausgeführt werden, an Knochen, die ihre vollkommene Integrität besitzen, während bei dem Kranken der wegzunehmende Gelenkkopf in eine Menge Stücken zerschmettert sein kann, welche man mühsam in der Wunde aufsuchen und einzeln isoliren muss; da giebt es Bänder und Sehnen zu durchschneiden oder zu schonen, je nachdem sie die zu extrahirenden Splitter zurückhalten oder nicht. Die Amputationen hingegen sind geregelte, leicht ausführbare Operationen, bei denen Alles im Voraus wahrgenommen und das Verfahren selbst noch während des Operirens modificirt werden kann. Der Schmerz schwindet nach der Operation, die Wunde ist regelmässig, es findet weder ein Zerren der Weichtheile (Nerven) noch eine Zerreissung derselben statt. Mit einem Worte, es besteht hinsichtlich der Aus-

führung zwischen den Amputationen und Resectionen hauptsächlich der Unterschied, dass die ersteren in gesunden Partien, die letzteren dagegen in organischen Theilen verrichtet werden, welche in ihrer Structur und anatomischen Lage Veränderungen erlitten haben.

Gefahren der Operation. Schon dadurch, dass die den Resectionen vorhergehenden Schnitte selten regelmässig sind, führen diese Operationen manchmal zu unversiegbaren Eiterungen, fistulösen Gängen, Necrose etc., zu deren Heilung die volle Energie der besten Constitution kaum ausreicht. Deshalb muss der Chirurg, bevor er eine Resection unternimmt, den physischen und moralischen Zustand seines Kranken wohl berücksichtigen. Wäre der letztere durch eine vorhergegangene oder durch die bestehende Krankheit schon entkräftet, so schreite man lieber zur Amputation. Wenn die Resectionen in den Augen mancher Chirurgen, zu denen JAEGER zu zählen ist, für weniger gefahrbringend gelten als die Amputationen, und wenn SYME wieder ungünstig darüber urtheilt, so liegt dies in dem Standpunkte, den jene Männer eingenommen haben. Die ersteren zählten nur diejenigen Resectionen, die wegen traumatischer Uebel angestellt wurden; während SYME nur die ungünstigen Erfolge in Fällen von organischen Leiden aufzeichnete.

DUPUYTREN (leçons orales) stellt 48 Resectionen auf, die an grossen und kleinen Gelenken, wegen mannichfacher Uebel, von verschiedenen Chirurgen ausgeführt wurden. Die Zahl der günstigen Erfolge beträgt 34, die der ungünstigen 14. Die Resection des Oberarmkopfes glückte am häu-

figsten, unter zehn Fällen acht Mal; die des Tibio-Femoralgelenkes zählt unter sieben Fällen fünf ungünstige Ausgänge.

Die üblen Ereignisse sind bei den Amputationen dieselben, wie bei den Resectionen, doch erreichen sie bei den letzteren einen höheren Grad. Hierzu gehören: Blutung, Entzündung, Caries, Necrose, Brand, Eiterstagnation, Eitersenkungen, Fistelgänge, Venenentzündung und Tetanus, der ganz besonders in Folge von Resectionen auftritt.

Ohne Zweifel muss jedes Stück, das die mehr conservirenden Resectionen vom Gebiete der Amputationen an sich reissen, als ein Fortschritt der Chirurgie betrachtet werden und die chirurgische Academie äusserte mit Recht, dass die Gefahr einer Operation mit der Masse, die man von einem Gliede wegschneidet, zunehme. Wenn man aber die Erfolge der Amputationen und die der Resectionen nach der Zahl der geheilten Fälle abwägen will, so müssen wir doch bemerken, dass die Resectionen nur bei besonderen Ausnahmsfällen angewendet werden, und dass es ungerecht sein würde, die Resultate derselben auf eine absolute Weise mit denen der Amputationen zu vergleichen, welche man bei den ungünstigsten Umständen in Gebrauch zieht.

Vortheile die aus der Operation entspringen. Der Kranke, welcher nach einer Resection den erwähnten Gefahren entrinnt, erlangt, gleichsam zur Entschädigung, den bedeutenden Vortheil, dass ein Glied erhalten wird, das er nahe daran war zu verlieren; zuweilen erfolgt auch die Heilung sehr schnell. Die Operation findet besonders an

den oberen Extremitäten ihre Anwendung, weniger an den unteren; hier ist nicht nur die Gefahr grösser und die Indication seltener, sondern es handelt sich auch um Theile, die zur Aufrechthaltung des Körpers bestimmt sind. Führt die Operation eine beträchtliche Verkürzung, Verkrümmung oder unnatürliche Beweglichkeit herbei, so ist das Glied unnütz und nur im Wege. Kommt man einem grossen Gelenk zu nahe, wie dem Hüft- oder Kniegelenk, so steigern sich die Gefahren und Complicationen bedeutend. Schliesslich sei nochmals erwähnt, dass eine gesunde und kräftige Constitution als eine Hauptbedingung vom Chirurgen betrachtet werden muss, wenn er sich zu Gunsten der Resection entscheiden soll, während Schwäche urd Marasmus die Amputation indiciren.

Die Heilung kann nach Resection der Gelenkenden auf folgende Arten zu Stande kommen: 1) Durch Ankylose, besonders wenn beide Gelenkenden weggenommen werden und die Knochen nicht weit von einanderliegen; seltener, wenn blos ein Gelenkende resecirt wird und die Gelenkfläche des andern Knochens sich abstösst. 2) Durch Bildung eines neuen vollkommen freien Gelenkes. Man will dies nach der Resection des Oberarmkopfes beobachtet haben, wenn der humerus von den Muskeln gerade gegen die cavitas glenoidal. gezogen wird. 3) Durch Bildung eines unvollkommenen Gelenkes, wenn der resecirte Knochen gegen eine andere Stelle gezogen wird, oder die resecirten Knochen sich allmälig abglätten und berühren. 4) Der resecirte Knochen geht mit dem zunächst liegenden gar keine Verbindung ein und bleibt isolirt in den Weichtheilen hängen.

§. 3. Apparat.

Die erforderlichen Instrumente sind: Gerade, krumme und geknöpfte Bistouris, eine Hohlsonde,

anatomische und Torsions-Pincetten, Liston's Knochenzange, Sägen von verschiedener Form, vor Allem aber eine kleine Messersäge und die Säge von Jeffray, ein Hammer von Blei, platte

---

Taf. LVI. Fig. 1. Scheibensäge (scie à molette) von Thomson und Charrière. — Dieses Instrument besteht aus zwei Metallplatten, die an einem Hefte befestigt sind. Die Platten haben vier Räder zwischen sich, deren Zähne in einander greifen. Das grösste, b, steht in Verbindung mit einer Kurbel, c, durch welche es in eine kreisförmige Bewegung versetzt werden kann, die sich bis zur Scheibe a, fortpflanzt. Die Scheibe a, besitzt eine doppelte Reihe von Zähnen, welche durch bestimmte Zwischenräume (zum Eingreifen des Rades) unterbrochen sind. Dieselbe kann durch andere kleinere oder grössere Scheiben ersetzt werden, je nachdem der betreffende Knochen mehr oder weniger tief liegt. (Eigentlich liegt noch ein Rad dicht an der Scheibe an, in welches das untere eingreift und so die Scheibe dreht. — D. Uebers.)

Fig. 2. Trepansäge. — Sie besteht aus einer Spindel, an der sich oben ein Ansatz mit der Spitze p, befindet; derselbe trägt die stellbare Trepankrone b. Das Instrument kann an dem Rade o, mittelst einer Kurbel (wie bei Fig. 1) in Bewegung gesetzt werden.

Fig. 3. Kettensäge von Aitken, von Jeffray 1784 beschrieben. — Dies Instrument ist aus einer Reihe gezähnter Glieder zusammengesetzt, die mit einander durch Stifte articulirt sind. Beide Enden sind mit elfenbeinernen Griffen versehen, von denen der eine abgenommen und mit einer krummen Nadel vertauscht werden kann, wenn man die Kette unter die Knochen und in die Zwischenknochenräume führen will.

Fig. 4. Osteotom von Heine. — Obgleich diese Resectionssäge complicirt erscheint, so lässt sie sich doch leicht handhaben. Sie besteht in einer ununterbrochenen Kettensäge, die um zwei gezähnte Räder gezogen ist; das eine derselben s, wird mittelst der Kurbel m, in Bewegung gesetzt, das andere liegt an der Spitze des Instrumentes. Will man die Säge im Grunde einer Wunde wirken lassen, so drückt man die Weichtheile durch den Hebel l, bei Seite und schützt sie so vor jeder Verletzung. Die Schraube u, befestigt einen anderen beweglichen Hebel, der von einem Stahe mit halbmondförmigem oder spitzem Ende gebildet

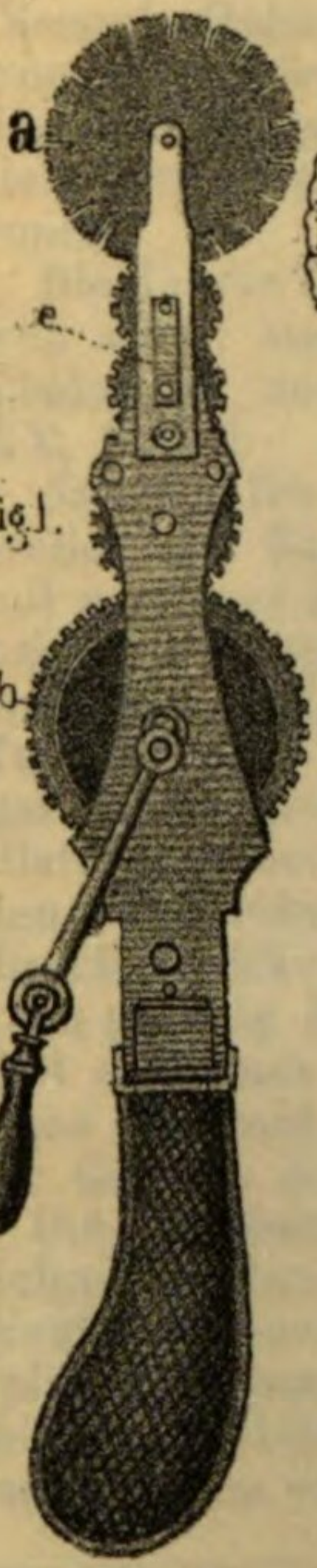

Fig.1.

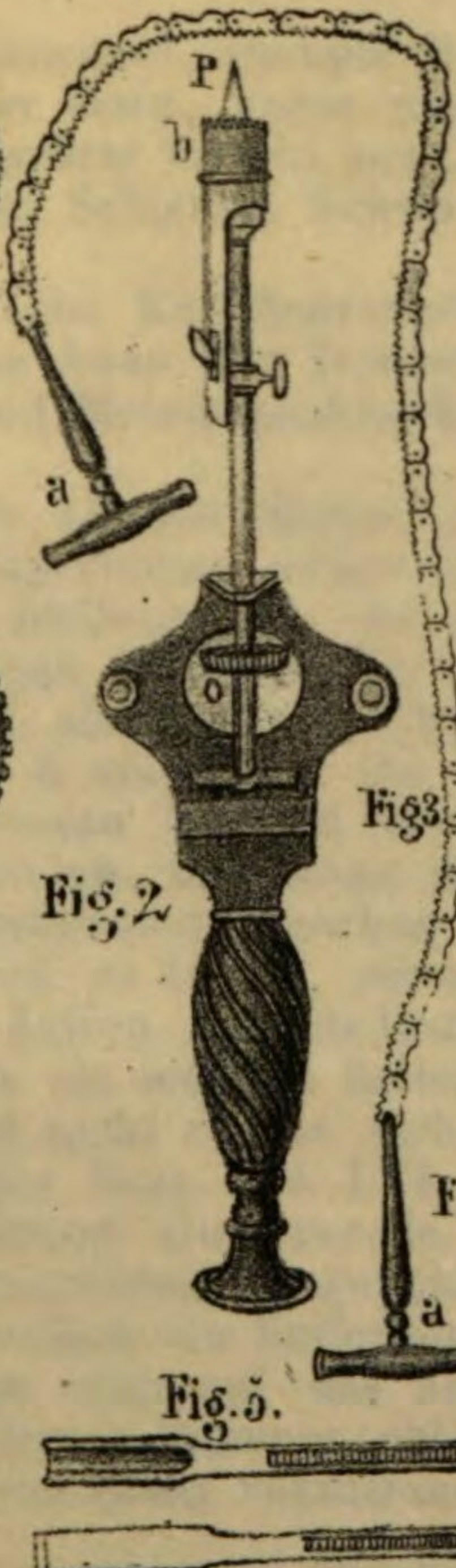

Fig.2

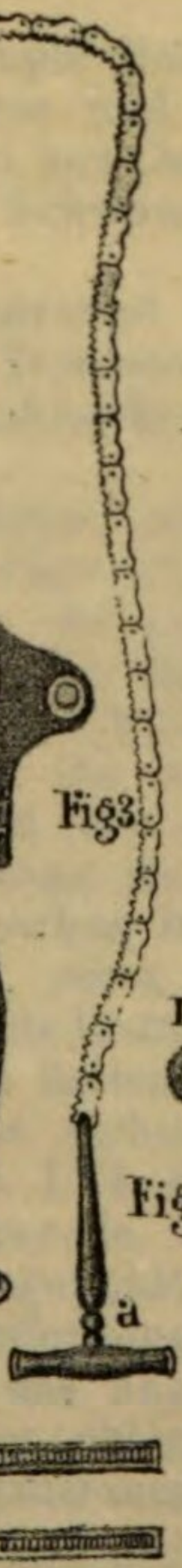

Fig3

Fig.4.

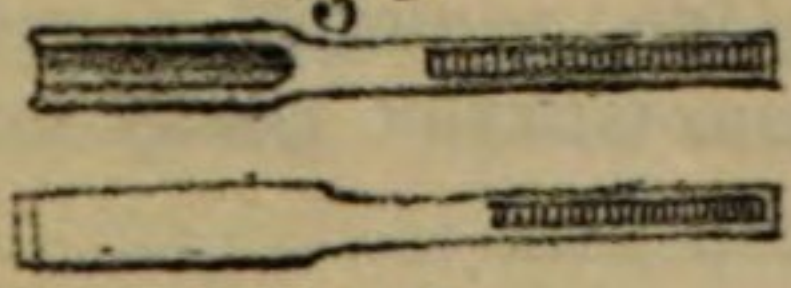

Fig.5.

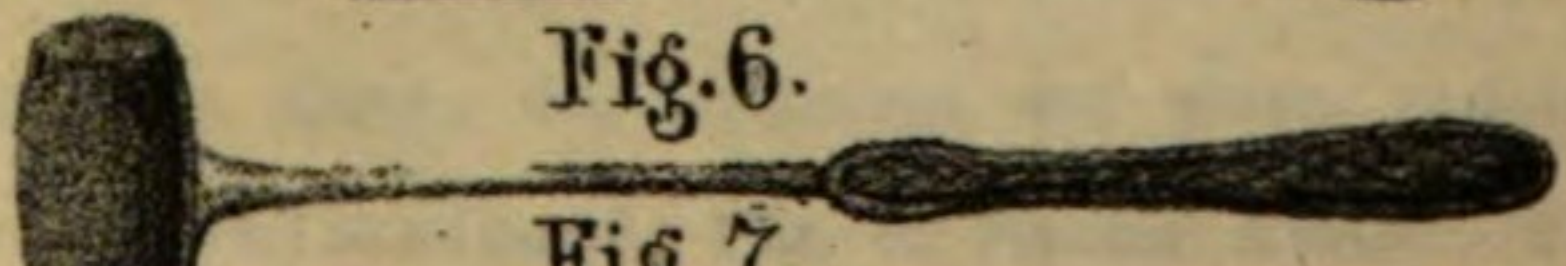

Fig.6.

Fig.7.

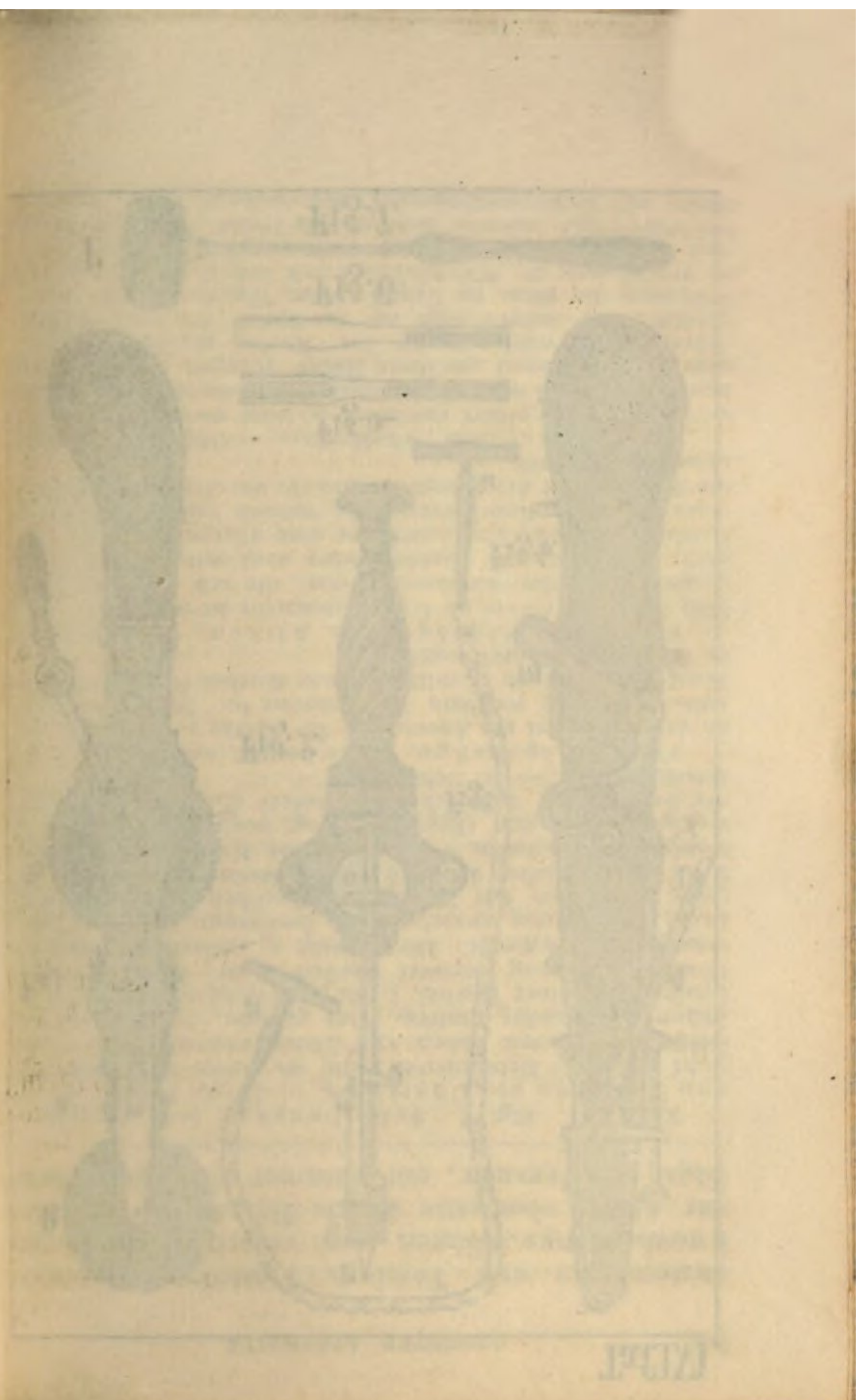

Meissel, Hohlmeissel, stumpfe Haken, ein Spatel von Holz oder Horn, kurze und starke Messer. Der übrige Apparat besteht aus Compressen, Binden, biegsamen Schienen, Schwämmen und Ligaturen.

Die Liston'sche Knochenzange ist die stärkste von allen; sie kann zur Trennung der Rippen, Phalangen und Metacarpusknochen dienen. Taf. XX, Fig. 9.

Sägen. Die kleinen Sägen, welche man zuweilen bei Resectionen anwendet, haben Zähne mit convexer Stellung. Sie sind schwer zu handhaben, weil man die Zähne der Mitte nicht tiefer einführen darf, als die an den Enden des Blattes. Taf. XX. Fig. 6 und 7. — Die *articulirte Säge* hat einen grossen Vortheil vor den aus *einem* Blatte bestehenden, man kann sie nämlich unter den zu durchsägenden Knochen hinführen. Um dieselbe wirken zu lassen, muss man den Knochen gehörig fixiren und das Instrument gespannt und so gerade als möglich halten. Wendet man diese Vorsicht nicht an, so zerbricht man leicht die Gelenke der Säge. Taf. LVI. Fig. 3.

Die *Hohlmeissel* sind gerade Meissel, deren Schneide rinnenförmig ausgehöhlt ist; man bedient sich derselben zur Entfernung der Knochensplitter, indem man auf das abgeplattete Ende mit einem bleiernen Hammer schlägt; dieser Hammer ist dem von Eisen vorzuziehen, weil er nicht

---

wird und dazu dient, das Osteotom auf einen resistenten Theil zu stützen.

Fig. 5. Hohlmeissel. Fig. 6. Platter Meissel. Fig. 7. Hammer von Blei.

vom Kopfe des Meissels zurückprallt und keine Erschütterung des Gliedes, sobald man dieses gehörig fixirt, verursacht. Taf. LVI. Fig. 5, 6 u. 7.

§. 4. Allgemeine Regeln für die Resection.

Der Kranke muss wie bei den Amputationen liegen. Gewöhnlich unterlässt man die Compression der Arterienstämme. Ein Assistent wird besonders darauf angewiesen, die Wunde mit einem feinen Schwamme abzutupfen, damit der Operateur jeden Augenblick die Färbung der Weichtheile und Knochen beurtheilen kann. Der Chirurg muss sich eine klare Einsicht über die Beschaffenheit und Ausdehnung der vorhandenen Alteration zu verschaffen suchen.

Schnitt. — 1) Die Schnitte müssen lang sein, parallel der Achse des Knochens und entfernt von den Gefässen und Nerven. An den Kreisgelenken schneidet man auf der äusseren Seite des Gliedes ein, an den Ginglymoidalgelenken auf den Seiten. Sollte der Schnitt nicht ausreichen, um gehörig untersuchen und zum Knochen gelangen zu können, so befolge man den Rath Malgaigne's, welcher an den Wundwinkeln einen kleinen Schnitt perpendiculär auf den ersten führt, so dass sich der eine Wundrand wie ein Lappen umschlagen lässt. Wenn eine Trennung der Continuität der Weichtheile vorhanden ist, so benutze man dieselbe, um nicht die Verletzungen zu vermehren. 2) Man schone die Nerven, Arterien, Venen und die nützlichen Sehnen und Muskelinsertionen.

Chassaignac glaubt, dass man bei Gelenkresectionen sich 1) mit einem einfachen, geraden und zuweilen krummen Schnitte begnügen könne; 2) dass es vortheilhaft sei, die Durchsägung der zu exarticulirenden Knochen der Exarticulation vorausgehen zu lassen; 3) dass man immer dasjenige Knochenende zuerst entfernen müsse, welches am leichtesten zu exarticuliren sei, mögen nun zwei oder drei Knochen an der Gelenkbildung Theil nehmen.

Durchsägung der Knochen. — 1) Sobald man zum Knochen kommt, muss man sich über den Zustand desselben mittelst der Sonde die genaueste Kenntniss verschaffen. Vor dem funfzehnten Lebensjahre kann man zuweilen das periosteum abtrennen, welches sich in der Umgebung der pathologischen Veränderungen gewöhnlich sehr verdickt. Die Erhaltung dieser fibrösen Haut ist für die Reproduction des Knochens von grosser Wichtigkeit, oder legt wenigstens den Grund zu einem neuen fibrösen Gewebe.

2) Man entferne nicht nur sorgfältig alle cariösen Partien und Splitter, sondern nehme auch die etwaigen Fistelgänge und von den Synovialkapseln so viel als möglich weg.

3) Um die Knochenenden der Säge zugänglicher zu machen, kann man sich der stumpfen Haken bedienen.

Wenn zwei Knochen zu reseciren sind, so löst man sie in derselben Höhe ab; entfernt man nur *ein* Knochenende, so sägt man dasselbe dergestalt ab, dass es der nächsten Gelenkfläche angepasst werden kann.

4) Es versteht sich von selbst, dass man vor

dem Durchsägen ein starkes Kartenblatt, einen hölzernen oder bleiernen Spatel zwischen Knochen und Muskeln einführt; auch kann man die Weichtheile mit einer durch die beiden Schnitte hindurchgeführten Compresse emporheben.

Verband. 1) Wenn man am Beine operirt, so muss man die Knochenenden aneinander bringen, um dem Gliede eine gerade Stellung und Festigkeit zu verschaffen; man legt dasselbe in eine Bruchlade und bedient sich der SCULTET'schen Binde. Beim Arm nützt dieses Aneinanderbringen weniger; man bezweckt hier die Bildung eines falschen Gelenkes, nie die Callusbildung.

2) Wenn man ein falsches Gelenk herbeiführen will, so nimmt man mit den Knochen anfangs leichtere, später stärkere Bewegungen vor.

3) Man vereinigt die Weichtheile mit einigen umwundenen Nähten, Knopfnähten oder Heftpflasterstreifen und lässt stets am niedrigsten Theile der Wunde eine Oeffnung zum Ausflusse des Eiters, dessen Bildung unvermeidlich ist.

Jaeger umgiebt das Glied bis zum Eintritt der Eiterung (4—5 Tage) mit einer in kaltes Wasser getauchten Compresse und legt es auf ein Spreukissen. Chelius findet dieses Verfahren zweckmässiger, weil in dieser Zeit der Scultet'sche Verband nie so fest angelegt werden dürfte, dass man davon das Zusammenhalten der Knochen hoffen könnte.

Nachbehandlung. Dieselbe hat sich besonders gegen die entzündlichen Erscheinungen und den gehinderten Abfluss des Eiters zu richten; man wendet dagegen antiphlogistische Mittel, Gegenöffnungen etc. an. Nicht selten entstehen fistulöse Oeffnungen, die ihren Grund in fortdauern-

der Absonderung von Synovie durch eine noch vorhandene Gelenkfläche, oder in träger Granulation des verdickten Gewebes, oder in zurückgebliebenen cariösen Stellen, oder endlich in oberflächlicher Necrose der Knochenränder haben; man bedient sich dann der Injectionen von Althä- oder Chinaaufgüssen, der aromatischen Umschläge etc.

CAP. II. Von den Resectionen im Besonderen.

§. 1. Resectionen der oberen Extremitäten.

Resection der Phalangen.

A. *Resection des Phalangenkörpers.* — Man führt den Schnitt an einem Rande der Strecksehne hin, isolirt den Knochen und durchtrennt denselben (nachdem unter die Phalanx ein Holzspatel gebracht worden ist) mit der Säge, wenn man nämlich die Knochenscheere Liston's nicht bei der Hand hat. Zwei seitliche, der Fingerachse parallele Schnitte erleichtern die Bloslegung des Knochens. Die Durchsägung desselben nehme man nicht zu nahe am Gelenk vor und schone die Sehnen.

B. *Resection des Phalangenendes.* — Zwei Seitenschnitte, deren Mitte in das Niveau des Gelenkes fällt. Wenn man die beiden Gelenkenden wegnehmen will, so präparirt man die beiden Ränder jeden Schnittes bis zum Sehnenrande los, durchschneidet die seitlichen Gelenkbänder,

luxirt den Knochen und nimmt davon die kranke Partie hinweg *).

Resection der Mittelhandknochen.

A. *Mittlerer Theil.* Dorsalschnitt längs der Sehne, über die Grenzen des zu entfernenden Knochentheiles hinausgehend, Lostrennung der Wundränder, Durchsägung des Knochens mit der Kettensäge, die man mittelst einer halbzirkelförmigen Nadel unter den Knochen bringt. Die beiden kleinen supplementären Schnitte MALGAIGNE's sind sehr häufig zur Bloslegung des Knochens unentbehrlich. Was die LISTON'sche Knochenscheere betrifft, so kann sie nur beim ersten, zweiten und fünften Mittelhandknochen in Gebrauch gezogen werden.

B. *Gelenkenden.* Man kann das bei der Resection der unteren Enden der Metacarpal-Phalangen beschriebene Verfahren anwenden.

Bei Resection der oberen Enden des ersten, zweiten und fünften Mittelhandknochens setzt man die erwähnten kleinen Schnitte MALGAIGNE's hinzu, damit man den einen Wundrand, wie einen viereckigen Lappen, zurückschlagen kann.

C. *Resection des Metacarpal-Phalangengelenkes.* Man führt von der Dorsalseite des Mittel-

---

*) Die Gelenke zu reseciren, welche die Phalangen unter sich eingehen, könnte nur Nachtheil bringen, da die eintretende Ankylose den Finger ganz unbrauchbar machen würde. Man kann nur den Gelenkkopf der ersten Phalanx recesiren, der sich mit dem Mittelhandknochen verbindet; hier bleiben nach der Ankylose immer noch zwei bewegliche Glieder.

D. Uebers.

handknochens, $^1/_2$‴ über der Stelle, wo man den Knochen durchsägen will, zwei Schnitte in divergirender Richtung nach der Commissur. Die Basis des durch diesen V-Schnitt umschriebenen Lappens liegt nach unten. Den letzteren präparirt man, unter Schonung der Strecksehne, los, schlägt ihn zurück, befreit die Knochen von den Zwischenknochenmuskeln und Weichtheilen, öffnet auf beiden Seiten das Gelenk, luxirt den Phalangenkopf und recesirt denselben mittelst einer kleinen Säge oder der Liston'schen Scheere; auf gleiche Weise verfährt man mit dem Kopfe des Mittelhandknochens, wobei man die Beugesehnen schont. Beim Zeige- und Ohrfinger muss der Lappen, um die Sehne zu vermeiden, aus der freien Seite gebildet werden.

D. *Totale Resection des ersten Mittelhandknochens.* Der erste Schnitt geht am Radialrande des ersten Mittelhandknochens hin und überragt beide Knochenenden um 8‴. Sollte dieser Schnitt nicht ausreichen, so lässt man noch senkrecht auf die Winkel desselben die Schnitte Malgaigne's fallen. Man schlägt den Lappen auf den Handrücken um, präparirt vorsichtig die Weichtheile ab (so dass man die Sehne des m. extens. long. und brev., sowie die des flexor schont, die sich an den Mittelhandknochen ansetzende Sehne des m. abduct. long. aber durchschneidet), trennt die Gelenkverbindung der Handwurzel und hebt den Knochen mittelst der Finger in die Höhe. Das Bistouri wird nun an der inneren Seite des Knochens eingeführt, um denselben, von oben nach unten, bis zum Metacarpal-Phalangengelenke frei zu legen; dabei muss der m. abduct. brev.

und flex. brev. geschont werden, die sich an die äussere Seite der ersten Phalanx inseriren, ebenso der abductor, der sich an die innere Seite desselben Knochens anheftet.

Man kann ebenfalls mit der Exarticulation im Metacarpal - Phalangengelenke beginnen und die Gelenkverbindung mit dem os multang. maj. zuletzt lösen.

Man vermeide die art. radialis und unterbinde, wenn sie verletzt würde. Die Wunde wird durch Heftpflasterstreifen vereinigt, die Hohlhand mit Charpie ausgefüllt; hierauf legt man Compressen dergestalt an, dass der Daumen in der gehörigen Richtung erhalten wird.

Troccon schlug im Jahre 1816 diese Operation vor; seitdem wurde sie von Roux und Blandin mit glücklichem Erfolge verrichtet. Der verkürzte Daumen ist nach der Heilung noch längere Zeit nicht zu gebrauchen, erlangt aber allmählig fast alle früheren Bewegungen.

Resection des Handgelenkes.
Taf. LVII. Fig. 1, 2 u. 5.

Verfahren nach Dubled. — Die Hand befindet sich in Pronation; man macht einen ca. $1\frac{1}{2}$'' langen Verticalschnitt längs des äusseren Randes des radius bis zum proc. styloid. herab, und einen ähnlichen längs des inneren Randes der ulna, indem man die Hand auf die Radialseite legen lässt; man luxirt hierauf den Kopf der ulna, resecirt ihn mit der Kettensäge, wendet dann die Hand auf die Ulnarseite, exarticulirt den radius, und führt die Resection auf dieselbe Weise und in gleichem Niveau wie an der ulna aus.

Verfahren nach Roux. — Roux macht eben-

falls zwei seitliche Schnitte; dieselben liegen aber etwas weiter vorn. Von ihrem unteren Ende werden zwei Querschnitte von 8‴ über die Dorsalfläche des Handgelenkes geführt, die von beiden Seiten im Niveau der Gelenklinie bis zu den Strecksehnen gehen. Die Schnitte bilden zusammen die Form von zwei ⌊⌋. Man präparirt die beiden dreieckigen Lappen los, schlägt sie zurück und beendet die Operation wie beim Verfahren Dubled's.

Verfahren nach Velpeau. — Man macht am inneren Rande der ulna und am äusseren des radius einen Längenschnitt, der vom oberen Ende des ersten Mittelhandknochens und dem des fünften 2″ (6 centim.) aufwärts steigt; diese beiden Schnitte werden durch einen über die Dorsalfläche des Gliedes geführten Querschnitt dergestalt in Verbindung gesetzt, dass man einen viereckigen Lappen von oben nach unten umschlagen kann; man legt nun die Knochen blos, exarticulirt und sägt die Enden des radius und der ulna ab. Taf. LVII. Fig. 1.

Verfahren nach Bourgery. — Die Hand wird in der Pronation fixirt; man mache auf jeder Seite des Gelenkes einen Längenschnitt von $1^1/_2$″ (7—8 centim.), der 8‴ unter dem unteren Ende beider Knochen beginnt; biege die Hand gegen den Vorderarm zurück, um die Strecksehnen zu erschlaffen; entblösse die Knochen bis zur Mitte des Zwischenknochenraumes, wobei man die Muskeln in die Höhe heben lässt, verfahre sodann ebenso auf der vorderen Seite, um die Knochen vollständig frei zu legen; doch nehme man sich am unteren Theile des radius vor der art. radia-

lis in Acht. Nun ziehe man unter die hintere Fleischbrücke eine Longuette, eine zweite, nachdem die Hand flectirt und supinirt worden ist, unter die vordere Brücke; ziehe endlich die Muskeln mittelst der beiden Longuetten ab, und entferne die Knochenenden mittelst der Kettensäge.

Man vereinigt die Wunde durch Nähte, indem man dem Eiter einen Ausweg frei lässt, bringt den Carpus nahe an die Knochen des Vorderarmes und umgiebt das Glied mit der SCULTET'schen Binde.

Beurtheilung. Das Verfahren DUBLED's ist unter den drei erwähnten das einfachste; das von ROUX enthält zwei Schnitte mehr, das von VELPEAU einen Querschnitt, welcher die Durchsägung erleichtert; so kann man zum zweiten seine Zuflucht nehmen, wenn das erste ungenügend erschiene, und zum dritten, wenn die Operation zu grosse Schwierigkeiten darböte oder caries der Handwurzelknochen vorhanden wäre. Stets ist es besser, die Exarticulation der ulna zuerst vorzunehmen.

Resection des Ellbogengelenkes.

Taf. LVII. Fig. 3 u. 4.

PARK empfahl diese Operation im Jahre 1781; sie wurde zum ersten Male am Lebenden von MOREAU, 1782, und seitdem von sehr vielen Chirurgen ausgeführt *).

In den schleswig-holsteinischen Feldzügen von 1848—1851 ist die Resection im Ellbogengelenke 40 Mal vorgenommen worden. Von den Operirten starben nur sechs (während von 54 am Oberarm Amputirten 19 starben,); bei sieben-

Park machte einen Längenschnitt von 4″, dessen Mitte auf das olecranon fiel und rieth, weil er bei seinem Verfahren auf grosse Schwierigkeiten stiess, unmittelbar über dem Gelenk noch einen Querschnitt durch den ersten zu ziehen.

Simpson fügte dem Längenschnitte von Park über jedes Ende noch einen Querschnitt (I) bei, und präperirte die Lappen zurück, wobei er den nerv. ulnar. schonte.

Verfahren nach Moreau. — Der Patient liegt auf dem Bauche, der kranke Arm dergestalt auf dem Tischrande, dass dem Operateur die hintere und innere Seite des halbgebogenen Ellbogengelenkes dargeboten wird. Die art. brachial. wird durch ein Tourniquet comprimirt, ein Gehilfe hält den Oberarm, ein anderer den Vorderarm. Der Operateur macht zu beiden Seiten, auf dem Kamme des Knochens bis zu den Condylen, einen Längenschnitt von 3″ und vereinigt diese beiden Schnitte durch einen unmittelbar über dem ole-

---

zehn stellte sich wieder eine grössere oder geringere Beweglichkeit des Armes ein; bei dreizehn erfolgte vollständige oder unvollständige Ankylose. Die schleswig-holsteischen Generalstabsärzte B. Langenbeck und L. Stromeyer haben überhaupt das Verdienst, die Resection des Ellbogengelenkes in die Militärpraxis eingeführt und die Grenzen dieser Operation erweitert zu haben. Sie resecirten sowohl wenn ein oder zwei, als wenn alle drei Knochen des Gelenkes verletzt waren. Es wurden, wie Esmarch berichtet, 4—5“ lange Stücke vom humerus, von der ulna und dem radius, welche durch die Kugel abgesplittert waren, aus den Weichtheilen herausgelöst, ja sogar ein Stück von 4“ Länge aus der ganzen Dicke des humerus entfernt, und die Erfolge waren günstig.

cranon geführten Querschnitt, der die Haut und die Sehne des m. triceps trennt (⌴). Der so umgrenzte viereckige Lappen wird vom Knochen lospräparirt und zurückgeschlagen. Hierauf wird aussen, innen und vorn der m. brachialis vom Knochen losgelöst, zwischen diesen und die Weichtheile der spatelförmige hölzerne Retractor geschoben und der Knochen schliesslich abgesägt. Wenn die ulna und der radius erkrankt sind, so verlängert man, um dieselben blos zu legen, die beiden Seitenschnitte (H) und schlägt den neugebildeten viereckigen Lappen nach unten zurück. Man befreit die Knochen aus ihren Verbindungen, und sägt jene, nach Unterlegung einer Longuette, ab, indem man so viel als mög-

---

Taf. LVII. Fig. 1. Resection des Handgelenkes. — Verfahren nach Velpeau. — abcd, viereckiger Hautlappen, aus der Dorsalfläche des Gelenkes geschnitten.

Fig. 2. Resection des unteren Endes der ulna. — a, zurückgeschlagener dreieckiger Hautlappen; b, unteres Ende der ulna; c, Spatel zur Deckung der Weichtheile unter den Knochen geschoben; d, Säge.

Fig. 3. Resection des Ellbogengelenkes. — Verfahren nach Moreau. — Die Hand a, eines Assistenten schlägt den viereckigen Lappen zurück und entblösst so die Dorsalseite des Gelenkes; b, Spatel, unter dem unteren Ende des humerus; die Säge c, hat bereits den Knochen zum grössten Theile getrennt.

Fig. 4. Der bei dieser Methode gebildete viereckige Lappen abcd, ist nach vollendeter Operation durch umschlungene Nähte vereinigt worden.

Fig. 5. Exstirpation des radius. — ab, ein grosser Schnitt längs der äusseren Seite des radius, zur Freilegung des Knochens; die linke Hand c, des Chirurgen hebt das untere Ende des radius empor, während das Bistouri d, die Exarticulation vornimmt; e, art. radialis, vom nerv. radialis begleitet.

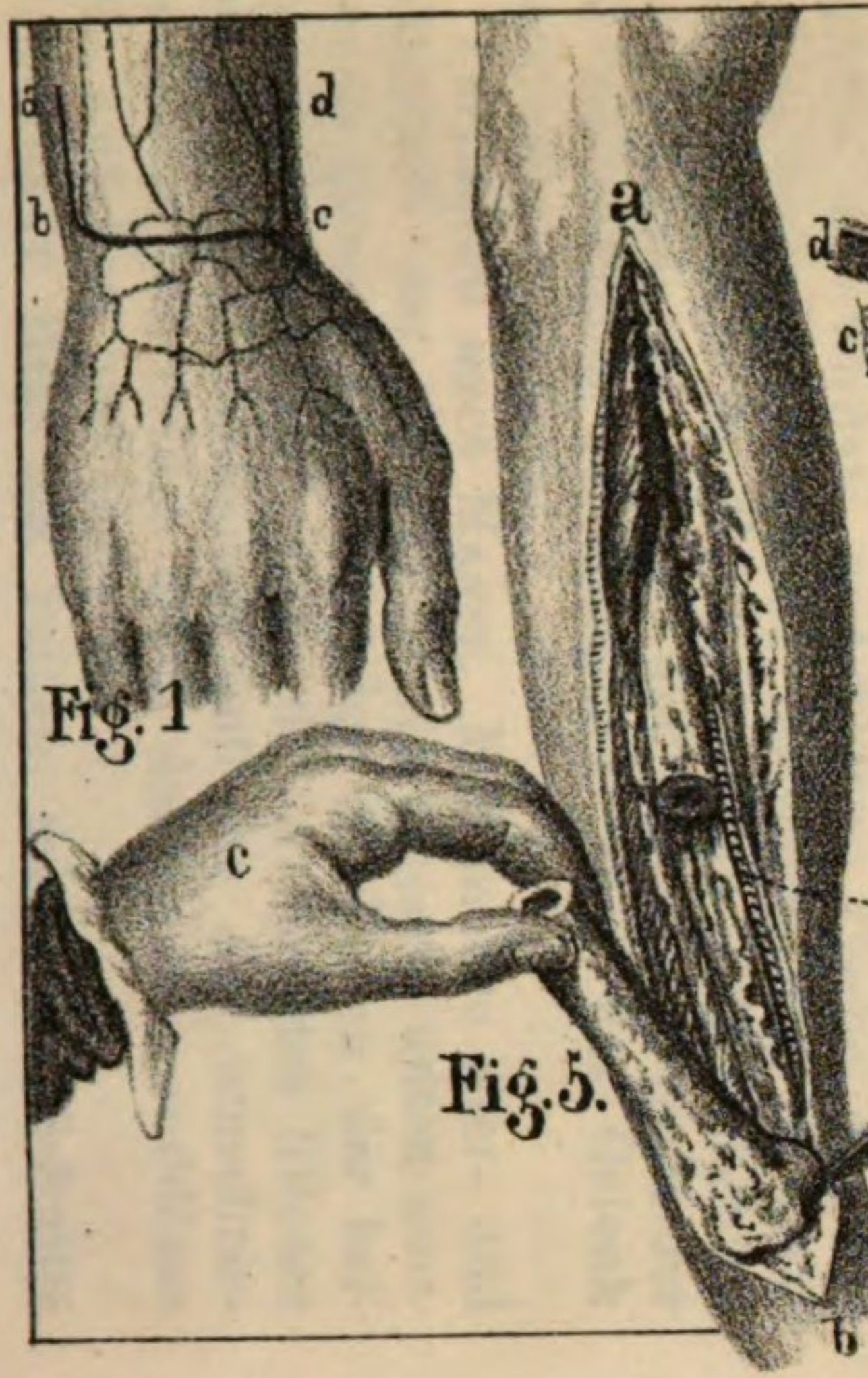

Fig. 1

Fig. 2

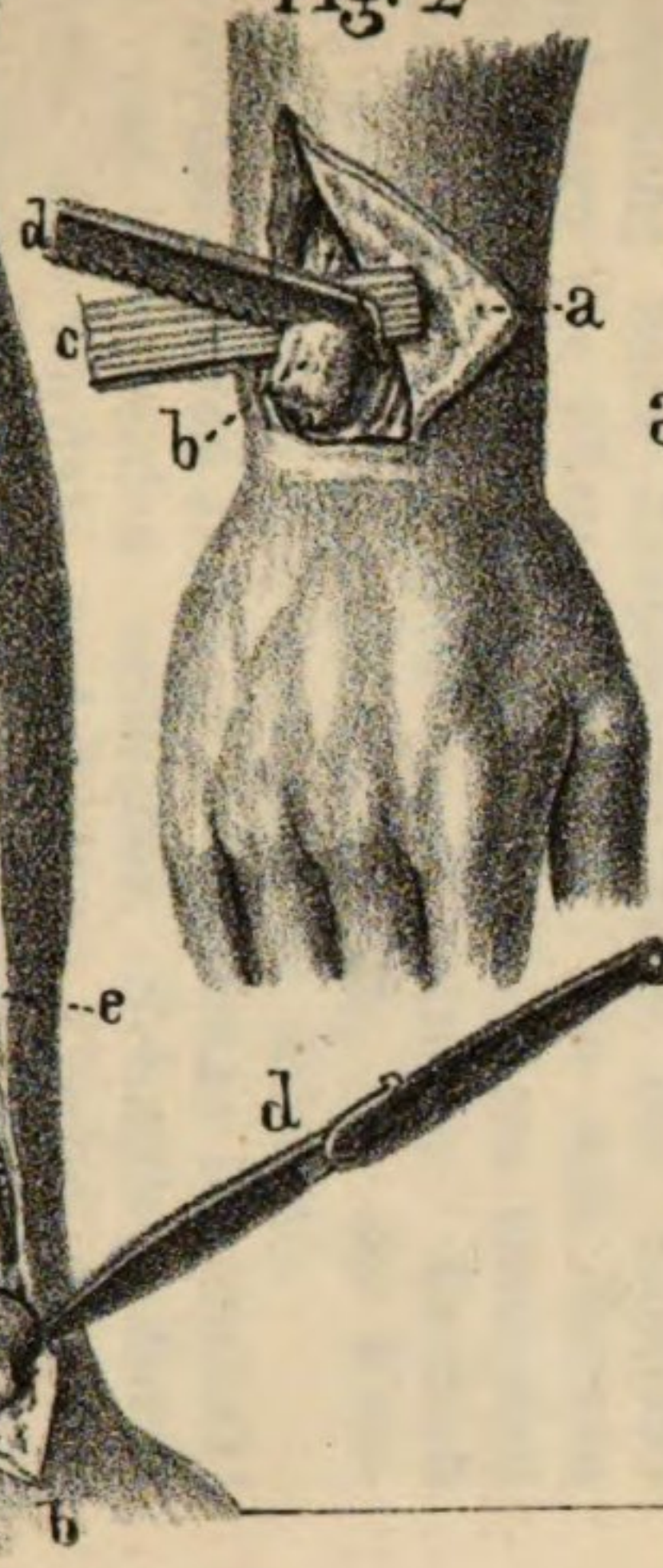

Fig. 4.

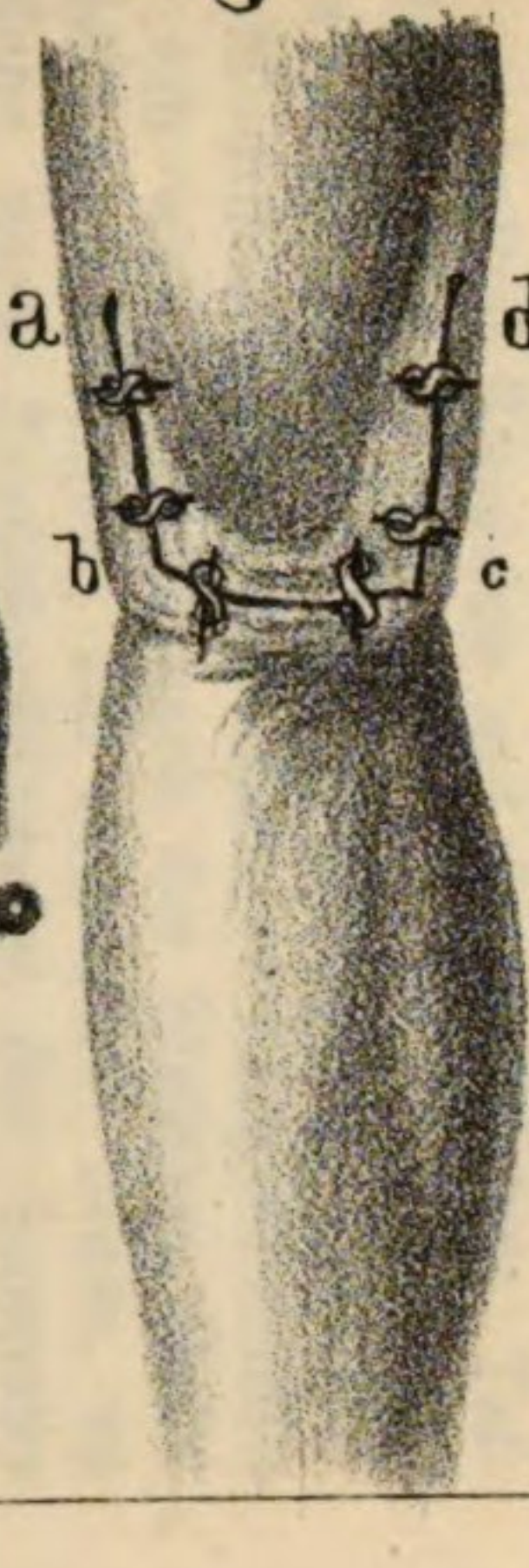

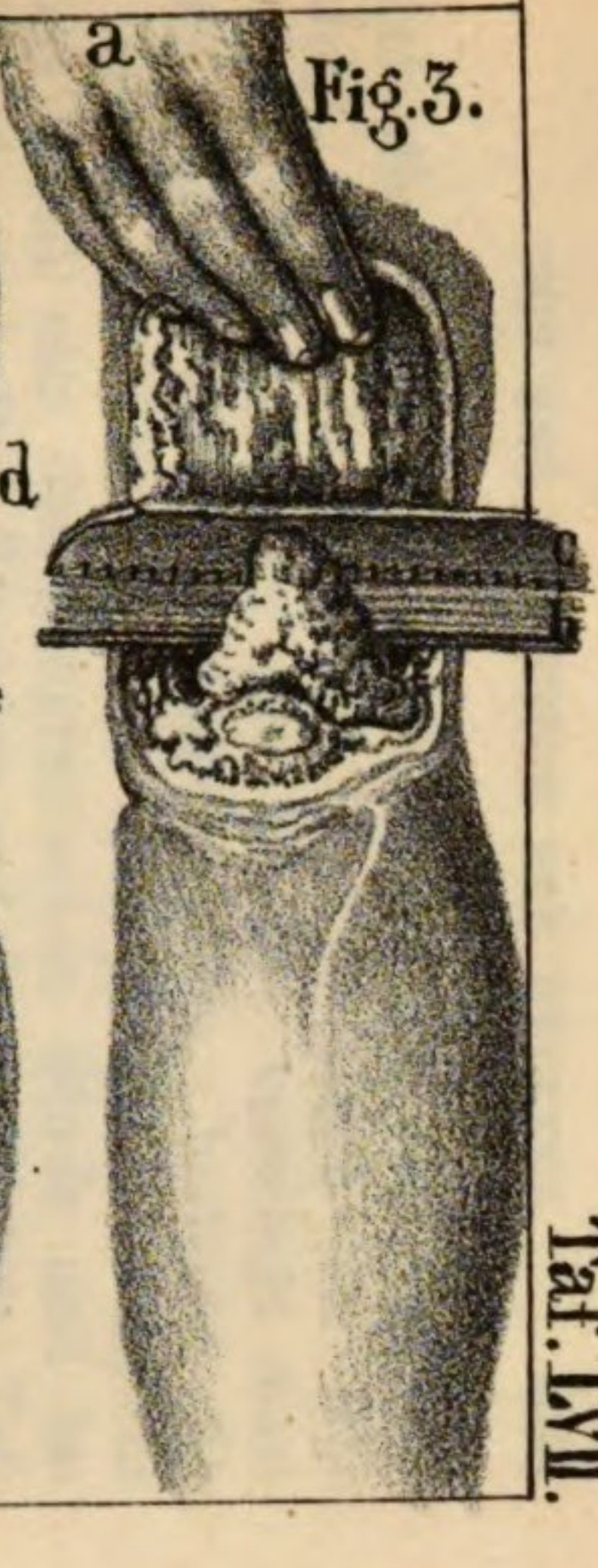

Fig. 3.

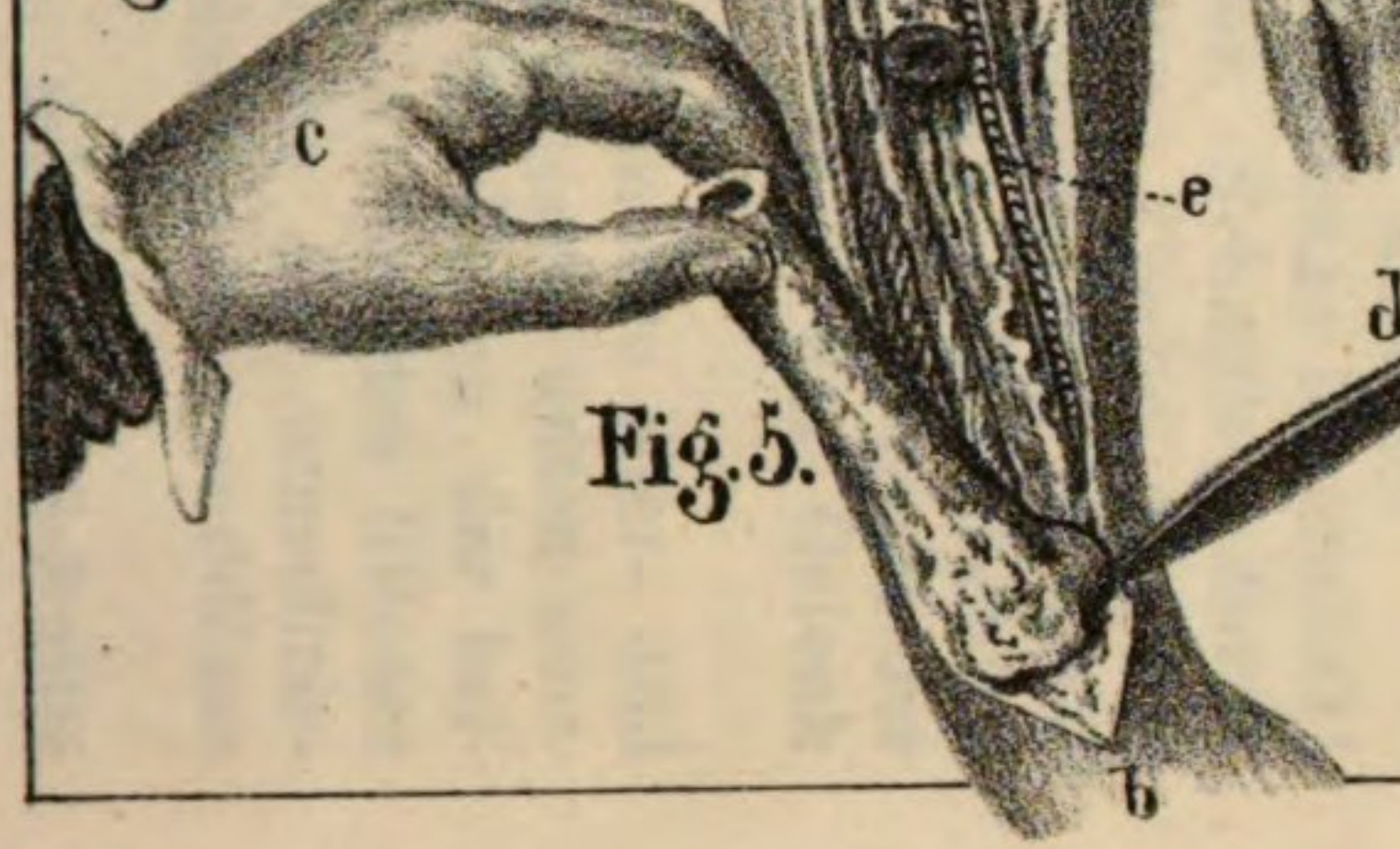

Fig. 5.

Taf. LVII.

lich die Insertionen der Muskeln (biceps und brachial. int.) schont. Nach Unterbindung der Gefässe und Reinigung der Wunde vereinigt man die Lappen mittelst einiger Nähte, bedeckt die Wunde mit Charpie und Compressen, umgiebt das Glied mit der SCULTET'schen Binde und lagert es in halber Beugung auf einem Kissen. Taf. LVII. Fig. 3 und 4.

DUPUYTREN adoptirte dieses Verfahren mit folgenden Modificationen: Der innnere Längenschnitt kommt ein wenig mehr nach der hinteren Seite des Gelenkes zu liegen, um den nerv. ulnar. zu vermeiden; nach Zurückschlagung des Lappens öffnet man die fibröse Scheide, die den Nerven umhüllt und lässt denselben mit einem stumpfen Haken nach innen und vorn bringen. Endlich sägte DUPUYTREN das olecranon ab, um die Knochenenden besser hervorheben zu könnnn.

Verfahren nach JEFFRAY. — JEFFRAY beschränkt sich auf die beiden seitlichen Schnitte, durch welche die vordere und hintere Fläche des humerus freigelegt werden. Er schont den n. ulnaris und bringt die Kettensäge um den Knochen, hierauf um den radius und die ulna; nach der so verrichteten Durchsägung wird das Gelenk „en masse" entfernt.

Verfahren nach MANNE. Man mache ober- uud unterhalb des olecranon einen nach unten convexen Querschnitt, vereinige die Enden der beiden Schnitte durch zwei der Achse des Gliedes parallele Seitenschnitte, entferne den umschriebenen Lappen dringe durch das Gelenk, entblösse die Knochen und resecire.

SEDILLOT lässt die beiden seitlichen Schnitte

zusammen, so dass die Wunde eine ⌣ förmige Gestalt erhält.

In Fällen, wo nur das Ende des humerus weggenommen werden soll, macht dieser Chirurg einen einzigen Querschnitt, dessen untere Convexität auf das olecranon zu liegen kommt.

Verfahren nach JAEGER. Nachdem der Operateur sich von der Lage des n. ulnaris überzeugt hat, macht er im Verlaufe desselben, zwischen olecranon und condyl. int., durch die Haut einen Längenschnitt von 3'', dessen Mitte auf den Condyl fällt, isolirt den Nerven und lässt ihn durch einen stumpfen Haken aufheben und nach innen ziehen; hierauf beugt er den Arm, um den m. triceps zu spannen, schneidet diesen $^1/_4$'' über dem olecranon vom condyl. int. bis zum ext. durch, dringt mit voller Schneide quer in das Gelenk ein, führt das Messer, unter verstärkter Beugung des Armes, zu den Seitenbändern und trennt diese und die Haut an den Condylen immer mehr. Ist caries des ganzen processus cubitalis zugegen, so macht man auf den Kämmen der Condylen, von diesem Querschnitte aus, zwei Längenschnitte nach oben ⊦, (oder verlängert nur den ersten, wenn blos ein condylus cariös ist) und zwei Längenschnitte von $1^1/_2$—2'' Länge nach unten (H), etc.

Beurtheilung. Nach der Resection des Oberarmkopfes zählt die im Ellbogengelenke unter allen Resectionen, welche in grossen Gelenken ausgeführt wurden, die meisten glücklichen Erfolge. Roux machte diese Operation dreimal; er liess den inneren Längenschnitt MOREAU's weg, um die Wunde schneller zur Heilung zu bringen (⅃).

THORE wiederum modificirte das Verfahren von ROUX dergestalt, dass er auf den geführten Querschnitt einen Längenschnitt herabzog, und zwar auf die Mitte (I), nicht auf das äussere Ende desselben. Dies erleichtert weit mehr das Lostrennen der Weichtheile, die Resection der Knochen und die Schonung des n. ulnaris; auch wird darnach der Eiter nicht in der Wunde zurückgehalten.

VELPEAU zählt 60 Resectionen des Ellbogengelenkes bis zum Jahre 1839, von denen ungefähr vierzig günstigen Erfolg hatten. THORE hat hundert Fälle von dieser Operation gesammelt und gefunden, dass sich das Verhältniss der Todten zu den Geheilten wie 1: 5 verhält, während es sich bei den Amputationen wie 1: $2^1/_2$ herausstellt. In allen Fällen, bei denen der Erfolg günstig war, erhielt die Hand ihre Kraft und Beweglichkeit wieder und der Arm konnte in einem sehr mässigen Grade gebeugt und gestreckt werden. Bei einem Kranken ROBERT's erlangte der Oberarm wieder seinen früheren Umfang, und ein dichtes, flexibles Gewebe gestattete dem Vorderarme eine grosse Beweglichkeit nach allen Richtungen. Bei der Beugung verminderte sich das Intervall zwischen den Knochenenden durch das Aufsteigen des Vorderarmes.

Das Verfahren von MOREAU mit der DUPUYTREN'schen Modification ist das einfachste und gebräuchlichste. Man kann die Acte der Operation umkehren und mit dem Querschnitte beginnen, oder die beiden seitlichen Schnitte aufwärts und abwärts vom olecranon verlängern, indem man denselben eine Hförmige Gestalt giebt. Die

grösste Schwierigkeit der Operation besteht in dem Wegziehen des nerv. ulnaris, besonders wenn seröse oder entzündliche Infiltration vorhanden ist.

Roux versichert, dsss die Resection des Ellbogengelenkes, welche immer eine langwierige und schwierige Operation ist, selbst bei bedeutender Eiterung die schnelle Vereinigung nicht ausschliesse; dass ferner nur selten gefährliche Zufälle entständen und die Amputation des Oberarmes grössere Gefahr brächte. Derselbe Chirurg zieht die geraden Schnitte, in Hinsicht auf die Schonung des nerv. ulnaris, den krummen vor. Mehrmals beobachtete man, wie der Nerv, nachdem er durchschnitten worden war, seine frühere Function später wieder erhielt.

Stromeyer und Langenbeck operirten im schleswig-holsteinischen Feldzuge von 1849, um den jüngeren Aerzten das leichteste Verfahren zu zeigen nach der Methode von Jaeger (H); die beiden viereckigen Hautlappen wurden nach oben und unten zurückpräparirt, der n. ulnaris, nach Eröffnung seiner Scheide, zur Seite gezogen und im Uebrigen das unten angegebene Verfahren befolgt. Später wurde nur die Liston'sche Methode (im Ganzen 27 Mal), mit einigen Modificationen, auf folgende Weise verrichtet*):

„Man macht längs der Aussenseite des Ulnarnerven einen 3" langen Schnitt, welcher die Haut bis auf die Fascie trennt; dieser Schnitt muss dicht oberhalb der Spitze des olecranon an der Innenseite der Sehne des m. triceps beginnen und hart am inneren Rande des olecranon hin verlaufend, unterhalb desselben, entsprechend der Richtung der crista ulnae, ein wenig mehr nach aussen geführt werden. Der zweite Schnitt verläuft von der Gegend des Humero-

---

*) „Ueber Resectionen nach Schusswunden. Beobachtungen und Erfahrungen aus den schleswig-holsteinischen Feldzügen von 1848 bis 1851" von Dr. F. Esmarch. Kiel 1851.

Radialgelenkes quer über das olecranon bis zur Mitte des ersteren, auf den er im rechten Winkel trifft.“ (Das nun folgende Freilegen und Abziehen des nerv. ulnar. wurde gemeiniglich jüngeren Aerzten empfohlen; es erleichtert wesentlich die Operation und setzt selbst minder geübte Chirurgen nicht in Gefahr, den Nerven zu verletzen. Doch ist dabei eine Zerrung desselben unvermeidlich. Nach Langenbeck wurde der Nerv vom condyl. int., wie folgt, abpräparirt, so dass man ihn gar nicht zu Gesicht bekommt.)

„Nach Vollendung der Hautschnitte lässt man den Vorderarm etwas flectiren und spaltet sogleich an der Innenseite des olecranon die Gelenkkapsel. Nun fasst man entweder mit einer Hakenpincette den Schnittrand der Kapsel, oder zieht mit dem Daumen der linken Hand den Wundrand so nach innen, dass der Nagel des Daumens zugleich den abgeschnittenen Theil der Kapsel anspannt. Dann führt man parallel mit dem inneren Rande des olecranon einen Schnitt nach dem anderen senkrecht auf den condyl. int. humer., wodurch man die Weichtheile ganz rein vom Knochen abtrennt; diese Schnitte müssen aber höchstens $^1/_2$‘‘‘ weit von einander geführt werden und die Schneide des Messers muss jedesmal bis auf den Knochen dringen, weil man nur auf diese Weise das periosteum, welches den inneren Condylus bedeckt, mit der Gelenkkapsel in Verbindung lassen und alle Weichtheile, welche darauf liegen, unversehrt zurückpräpariren kann.“ (Diese Art der Schnittführung ist überhaupt bei allen Resectionen erforderlich, wenn man die Weichtheile so wenig als möglich verletzen und die Knochenhaut erhalten will.)

„Hat man auf diese Weise den condyl. int. bis zu seiner Spitze frei präparirt, so schiebt man die Weichtheile mit dem linken Daumen auf die Vorderfläche desselben und trennt auch hier in derselben Weise die Knochenhaut ab.“

„Nun geht man zum dritten Acte der Operation, zur vollständigen Eröffnung des Gelenkes, über. Zuerst durchschneidet man das starke innere Seitenband, welches bereits durch den zweiten Act freigelegt ist, in seiner Mitte. Dann trennt man bei stark flectirtem Arm die Sehne des m. triceps von der Spitze des olecranon ab und führt den Schnitt sogleich an der Aussenseite des olecranon bis zum Köpfchen des radius hinunter, wodurch der musc. anconaeus quart. von der ulna abgetrennt und die Gelenkkapsel auch hier geöffnet wird. Durch einen Querschnitt wird das lig. lateral. ext. sammt dem lig. annular. radii getrennt und das Köpfchen des radius kommt zum Vorschein. Das ganze Ellbogengelenk klafft jetzt weit

auseinander und wenn man den Vorderarm nun so stark flectiren lässt, dass er gegen den Oberarm anliegt, dann mit der Hand das olecranon fasst und das Gelenkende der ulna von der des humerus abzieht, so kann man gewöhnlich schon mit einem Messer an die Vorderseite des Gelenkes gelangen und auch hier das Kapselband abtrennen. Lassen sich die Gelenkenden noch nicht mit Leichtigkeit von einander abziehen, so liegt das daran, dass man die Seitenbänder noch nicht völlig durchgeschnitten hat; in diesem Falle muss man mit dem Zeigefinger der linken Hand untersuchen, ob sich an der inneren oder äusseren Seite Fasern finden, welche sich spannen, und diese sogleich mit dem Messer trennen. Will man ein grösseres Stück der ulna reseciren, so muss man natürlich den Ansatz des musc. brachial. int. vom process. coracoid. ulnae abschneiden; es ist dabei Vorsicht nöthig, weil die art. brachial. in der Ellbogenbeuge verletzt werden könnte, und man bedient sich daher lieber zu diesem Acte des Langenbeck'schen geknöpften Scalpells."

„Die Gelenkenden der drei Knochen können jetzt so weit aus der Wunde hervorgedrängt werden, dass man mit einer gewöhnlichen Amputationssäge dieselben mit Bequemlichkeit abtragen kann."

Nachbehandlung. — Stromeyer sah vor Allem auf ruhige und bequeme Lagerung des Armes, er liess ihn auf eine mit Watte gepolsterte Holzschiene legen, die in der Gegend des Ellbogengelenkes in einen stumpfen Winkel von 140^0 gebogen war und vom oberen Drittel des Oberarmes bis zu den Fingerspitzen reichte. Der Arm durfte während der Behandlung durchaus nicht von der Schiene gehoben werden. Bei Eiteransammlungen in der Tiefe wurde alles Drücken nach der Wunde hin vermieden; Cataplasmen und frühzeitige Incisionen. Erst nachdem Granualationen die Wunde ausgefüllt haben, hebt man den Arm vorsichtig von der Schiene und umgiebt ihn mit einer Rollbinde. Es versteht sich von selbst, dass die frühzeitigen passiven Bewegungen von der grössten Wichtigkeit für die Brauchbarkeit des Armes sind. Man kann mit ihnen, jedoch nur mit grosser Vorsicht, schon den Anfang machen, ehe die Wunde vollständig vernarbt ist.

Resection des Oberarmkopfes.

Taf. LVIII.

Diese Operation wurde von White in London 1769 zuerst ausgeführt. Er machte einen Län-

genschnitt von 4″, vom acromion bis zur unteren Insertion des m. deltoideus. Taf. LVIII Fig. 2. Bent führte einen Schnitt vom Schlüsselbein bis zur Insertion des m. deltoideus, war aber genöthigt, weil er den Gelenkkopf nicht isoliren konnte, noch einen Theil von der Clavicularinsertion dieses Muskels und unten die sich an den humerus anheftende Portion des m. pectoralis maj. zu trennen. Sabatier machte an der vorderen und oberen Partie des Oberarmes zwei 4″ (12 centim.) lange, oben 1″ von einander entfernte Schnitte, die sich unten Vförmig vereinigten und extirpirte hierauf die von diesen Schnitten umschriebenen Fasern des m. deltoideus mit der Haut. Seit dieser Zeit wurde die Resection des Oberarmkopfes in unzähligen Fällen mit mehr oder minder glücklichem Erfolge verrichtet, und zwar bei Comminutivbrüchen mit Verletzung der Haut, bei im Gelenkkopfe steckken gebliebenen Kugeln, bei complicirten Brüchen des coll. humeri, bei Necrose, Caries und anderen organischen Leiden *).

---

*) Esmarch stellt in dem angeführten trefflichen Werke den Grundsatz auf, dass man bei allen Verletzungen der Knochentheile des Schultergelenkes durch Schusswaffen sofort die Resection desselben vornehmen müsse, wenn nicht etwa andere Complicationen vorhanden wären, welche eine Exarticulation dringend erforderlich machten. Zu den letzteren werden die Fälle gerechnet, wo die Kugel das Gelenk an der inneren Seite traf und zugleich die grossen Gefässe und Nerven der Achselhöhle verletzte; ausserdem, wo durch schweres Geschütz die Weichtheile an der Aussenseite der Schulter weggerissen und zugleich das Schultergelenk in bedeutendem Grade verletzt wurde. — arrey und Guthrie beschränken

Was die verschiedenen Operations-Methoden betrifft, so werden sie entweder mit einem einfachen Schnitte oder mit einem Lappenschnitte vollzogen, abgesehen davon, dass das Verfahren durch besondere Fälle zu eignen Modificationen Veranlassung geben kann.

A. *Einfacher Schnitt.*

Verfahren nach Larrey. Man macht einen mit den Fasern des m. deltoideus parallel gehenden Schnitt, der sich vom acromion aus $3^1/_2$—4″ (10—12 centim.) herabzieht. Hierauf lässt man die Wundränder auseinanderziehen, öffnet die Kapsel, durchschneidet mittelst eines geknöpften Bistouris die Sehnen des m. supra- und infraspinatus, subscapularis und teres minor, führt den Oberarmkopf nach aussen und sägt ihn, nachdem man die Weichtheile durch einen Pappenstreifen gedeckt hat, ab.

Verfahren nach Malgaigne. Derselbe dringt mit Einem Zuge bis auf den Knochen, indem er einen 3—$3^1/_2$″ (9—10 centim.) langen Verticalschnitt macht, der $^1/_2$″ nach aussen vom proc.

---

die Resection nur auf Fälle, in denen der Oberarmkopf allein verletzt ist, während sie, wenn die Zerschmetterung sich bis auf die Markhöhle der Diaphyse erstreckt oder sogar bei Fissuren, die bis in die Diaphyse hineingehen, die Exarticulation als nöthig erachten.

Auch hier haben die schleswig-holsteinischen Militärärzte die abgesteckten Grenzen der Resection erweitert. Die meisten Verletzungen, bei denen diese Operation mit glücklichem Erfolge ausgeführt wurde, erstreckten sich vom Oberarmkopfe noch auf ein mehr oder minder grosses Stück der Diaphyse, in einigen Fällen sogar betrug die Länge des resecirten Knochenstückes 4—5″.

D. Uebers.

coracoid. und auf der Höhe des coraco-acromialen Dreiecks beginnt. Man vermag nun mit Leichtigkeit (die Wundränder werden auseinandergezogen) den Oberarmkopf zu isoliren, ihn herauszuheben und schliesslich die Resection vorzunehmen.

Verfahren nach Baudens. — Man macht in der Furche zwischen m. pectoral. maj. und deltoid. einen Verticalschnitt von 4'' (12 centim.), der unmittelbar aussen am proc. coracoid. beginnt und sogleich bis in's Gelenk eindringt. Wird das Herausheben des Oberarmkopfes aus der Wunde durch Muskelfasern gehemmt, so schneide man dieselben im oberen Winkel auf jeder Seite $^2/_3$'' quer durch, ohne jedoch die Haut zu verletzen. Hierauf trennt man mit einem geknöpften Bistouri die Sehne des cap. long. bicipitis, des m. supra- und infraspinatus und teres min. vom tubercul. maj. und den m. subscapularis vom tubercul. min.

Verfahren nach Robert. — Robert, um leichter in das Gelenk zu dringen, fängt seinen Schnitt am vorderen Rande der clavicula, ca. 2'' (5 cent.) vom äusseren Ende derselben, an und lässt ihn parallel mit der Achse des Gliedes herabsteigen. Das Messer trennt auf diese Weise (in der Mitte des coraco-acromialen Dreiecks herabgeführt) die Haut, den m. deltoid., das lig. acromio-coracoid. und die Kapsel in Einem Zuge, und legt das Gelenk bis zur cavit. glenoidal. blos.

Bei allen Methoden mit dem einfachen Schnitte beruht der schwierigste Act der Operation auf der Trennung der Muskeln, die den Oberarmkopf umgeben; man muss hierbei durch Bewegungen,

die man mit dem Oberarme vornimmt, die Sehnen der Reihe nach dem Messer entgegenführen. Macht man vorn einen Verticalschnitt, so muss der Arm stark nach aussen rotirt werden, damit man mit Einem Zuge die Haut und die Insertion des m. subscapular. trennt, der sich von allen Muskeln am schwersten treffen lässt. Hierauf bringt man den Ellbogen nach hinten, nachdem der Arm in die Rotation nach innen versetzt worden ist, um den m. teres min., infra- und supraspinat. zu durchschneiden, wobei man die Schneide eines kurzen, starkklingigen Messers so über den Gelenkkopf hinführt, als ob man denselben in zwei Hälften theilen wollte. Man bewegt nun in dem Maasse, als sich das Instrument dem vorderen Theile nähert, den Ellbogen nach vorn. Zuweilen ist es auch nothwendig, dass man den Arm, um alle betreffenden Sehnen zu trennen, nach seiner Achse dreht. Dieses Verfahren lässt sich, wenn der Gelenkkopf in Splitter gebrochen oder vom Körper des Knochens abgetrennt ist, im Grunde eines Schnittes nicht anwenden; in solchen Fällen gebührt alsdann den folgenden Methoden der Vorzug.

B. *Lappenschnitt.*

Verfahren nach MOREAU. — Man führt einen Längenschnitt von ca. 4″ (11 centim.) an der vorderen, einen anderen an der hinteren Seite des Oberarmes und verbindet beide durch einen Querschnitt unterhalb der oberen Insertion des m. deltoideus *). Der umschriebene, ca. 3″

*) Auf diese Weise wird ein ⊓ förmiger Lappen gebildet, der sich von dem Lafaye'schen (bei der Exarticula-

(8 centim.) breite Lappen wird lospräparirt und abwärts geschlagen. Der übrige Theil der Operation bietet weiter keine Schwierigkeiten dar; man muss sich nur, wenn man um den Kopf des humerus herumgeht, vor Verletzung der art. axillar. in Acht nehmen, ein unglückliches Ereigniss, das schon mehr als ein Mal die Abnahme des Gliedes nöthig machte.

Manne bildet den Lappen, wie Lafaye bei der Exarticulation des Oberarmes.

Morel bildet durch einen halbmondförmigen Schnitt einen nach unten convexen Lappen. Sanson und Begin schlagen die Bildung eines äusseren dreieckigen Lappens vor, dessen obere Basis jedoch breiter als beim Vförmigen Lappen Sabatier's ist. Man schlägt ihn, statt wegzunehmen, in die Höhe. Taf. LVIII. Fig. 1.

Syme schneidet aus der äusseren Hälfte des m. deltoid. einen dreieckigen Lappen, dessen Basis oben und hinten liegt. Die vordere Seite dieses Lappens wird durch den White'schen Schnitt dargestellt, während die weit kürzere hintere schief nach oben und hinten zur spina scapulae aufsteigt, so dass der Lappen eine Vförmige Gestalt erhält.

Verfahren nach Buzairies. — Wenn der Längenschnitt von White nicht hinreicht, so ziehe man nach hinten, längs des unteren Randes der

---

tion) nur dadurch unterscheidet, dass bei diesem die Längenschnitte an ihren unteren Enden vereinigt werden (⊔). Letzteren zieht Chelius den übrigen Lappenschnitten bei der Resection vor.

D. Uebers.

spina scapulae, einen zweiten, der vom oberen Ende des ersten ausgeht, und nöthigenfalls noch einen dritten, vorderen, der ebenfalls vom acromion entspringt und nach dem unteren Rande der clavicula hinläuft.

MALGAIGNE will, nach dem Verfahren LISFRANC's bei der Exarticulation des Oberarmes, einen äusseren-hinteren Lappen gebildet wissen.

Verfahren nach BOURGERY. — *Linker Arm.* — *Erster Act.* Der Kranke sitzt, den Kopf nach der gesunden Schulter neigend. Der Operateur ergreift mit der linken Hand den kranken Oberarm und zieht ihn mässig vom Stamme ab; mit der Rechten sticht er ein zweischneidiges Messer $1^1/_2$'' (4 centim.) über dem hinteren Rande der Achselhöhle ein, führt es um die äussere Fläche des humerus und lässt die Spitze unter dem acromion hervordringen. Hierauf geht er mit voller Klinge ca. 3'' (8 centim.) dicht am Knochen herab; auf diese Weise entstehen zwei parallele Schnitte (wie bei der Einziehung eines Haarseiles); an die Stelle des Messers wird nun

---

Taf. LVIII. Resection des Oberarmkopfes. — Fig. 1. Verfahren nach Begin und Sanson. Rechter Arm. Der Lappen, d, ist zurückgeschlagen und wird von der Hand des Assistenten fixirt; c, cavitas glenoidalis; b, Oberarmknochen, von welchem der Kopf abgesägt worden ist.

Fig. 2. Verfahren nach White. — Der Oberarmkopf, a, ist durch den äusseren Längenschnitt gedrängt und von der Kettensäge umgeben.

Fig. 3. Verfahren nach Bourgery. — Hinterseite des rechten Armes. Die beiden Longuetten f, h, ziehen die Weichtheile vom Oberarmknochen, e, ab, unter welchem die Kettensäge, n, durchgeführt worden ist.

Fig. 1.

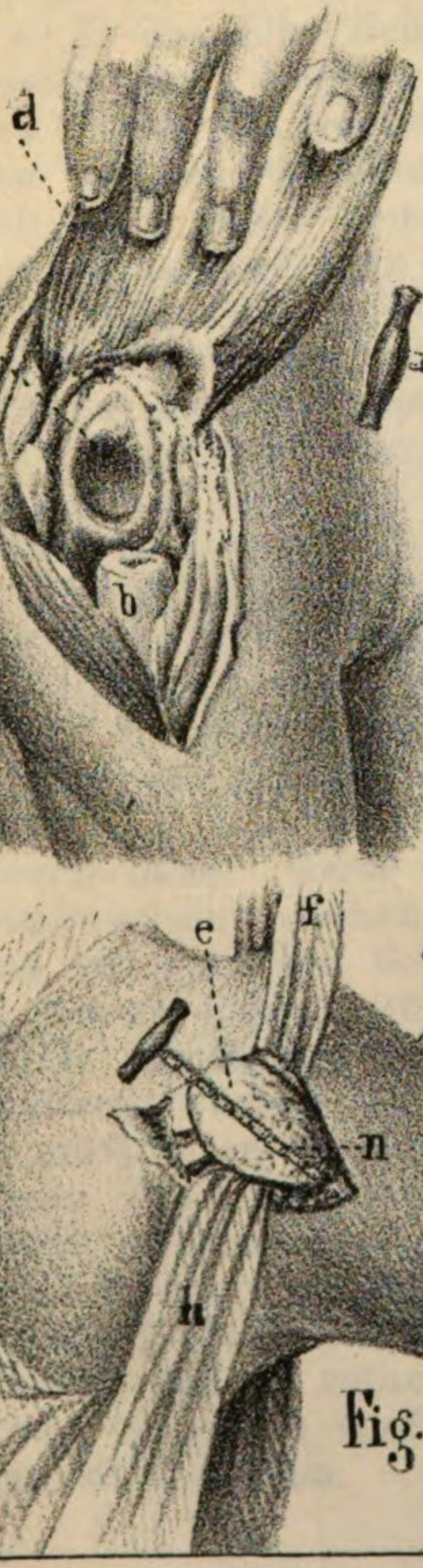

Fig. 2.

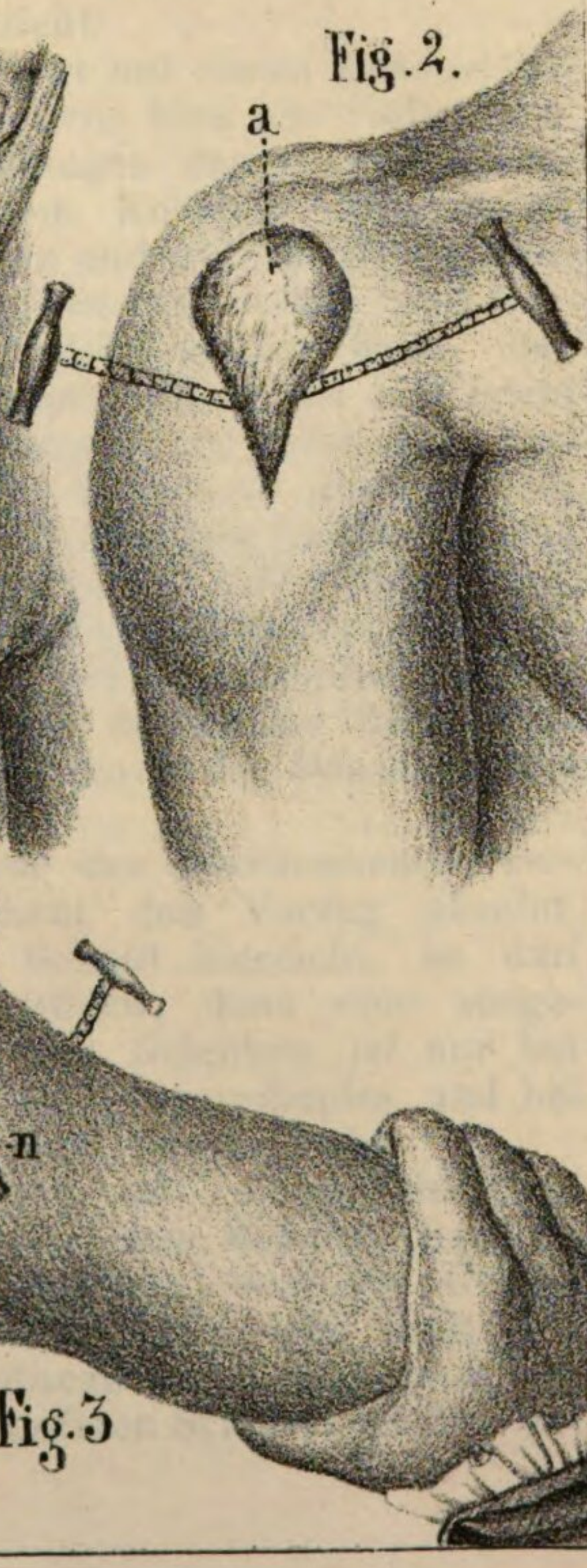

Fig. 3

eine Longuette gebracht, mittelst welcher ein Assistent die aus den Weichtheilen gebildete Brücke in die Höhe zieht.

Zweiter Act. Man legt mit einem Bistouri die innere Fläche des humerus blos und isolirt denselben von den Anheftungen des m. triceps dergestalt, dass unter dem Knochen eine zweite Longuette durchgezogen und die untere und hintere Muskelpartie, welche die Gefässe und Nerven enthält, herabgedrückt werden kann. Der vollständig isolirte Knochen lässt sich nun leicht auf die Kettensäge bringen und recesiren. Erst nach diesem Acte der Operation schreitet man zur Durchschneidung der sehnigen Gebilde, welche den Gelenkkopf zurückhalten. Taf. LVIII. Fig. 3.

Verband. Man vereinigt die Wunde mit einigen blutigen Heften, fixirt den Oberarm, indem man die Knochenflächen aneinander bringt und unterstützt die Schulter durch den DESAULT'schen Apparat.

Beurtheilung. Keine der beschriebenen Verfahrungsweisen verdient den Vorzug absolut. Wenn ein einfacher Schnitt hinreicht, so darf man keinen Lappen bilden, denn eine ausgedehntere Freilegung des Gelenkes ist nur bei Comminutivbrüchen des Oberarmkopfes und bei sehr muskulösen Kranken zweckmässig.

Unter den Methoden mit einem einfachen Schnitte gebührt denen von ROBERT, BAUDENS und MALGAIGNE der Vorrang, weil das Gelenk vorn oberflächlicher liegt, als aussen, und weil die Sehne des m. subscapularis, im Grunde der Wunde, bei einem vorderen Schnitte leichter getrennt werden kann.

Von den Methoden mit Bildung eines äusseren und hinteren Lappens führt die von MALGAIGNE angegebene LISFRANC'sche am schnellsten zum Ziele; auch ist sie die rationellste.

Das Verfahren nach BOUGERY bietet folgende Vortheile: Es ist kein der Mortification unterworfener Lappen vorhanden; die Gefässe und Nerven sind vor jeder Verletzung sicher; alle Insertionen des m. deltoideus werden erhalten; es lässt sich leicht ausführen und gestattet ausserdem die Resection des Oberarmkopfes, ja sogar die der cavitas glenoidalis ebenso gut wie die übrigen Lappenschnitte.

Der Längenschnitt von WHITE hat den Vortheil, dass er (wenn die Zerschmetterung zu weit ausgedehnt angetroffen wird, als dass man die Erhaltung des Gliedes versuchen dürfte) den ersten Act für die LARREY'sche Exarticulation abgeben kann.

In den schleswig-holsteinischen Feldzügen wurden neunzehn Resectionen des Oberarmkopfes gemacht: von den Operirten starben sieben, meist an Pyämie. Man wendete gewöhnlich folgendes Verfahren nach B. Langenbeck an*): „Man macht an der Vorderseite des Gelenkes einen einfachen Längenschnitt, welcher vom vorderen Rande des acromion beginnend, in der Richtung der Sehne des langen Kopfes des m. biceps nach unten verläuft und je nach Umständen 2—4" lang geführt werden muss. (Das Wichtigste bei dieser Methode ist die Conservirung der Sehne des biceps, welche von früheren Operateuren gewöhnlich durchschnitten worden ist.) Nachdem durch diesen Längenschnitt Haut und Deltamuskel getrennt sind, bekommt man sogleich die lange Sehne des m. biceps zu Gesicht. Am Aussenrande derselben eröffnet man ihre Scheide durch einen zweiten Schnitt, welcher hart am inne-

*) Esmarch a. a. O. S. 44.

ren Rande des tubercul. maj. verläuft. Sobald man an der glänzenden silberweissen Farbe erkennt, dass die Sehne freigelegt ist, kehrt man den Rücken des Messers gegen den Knochen und führt die Spitze desselben längs der Sehnenscheide bis in das Schultergelenk hinein, wobei man sich immer dicht an die Aussenseite der Sehne halten muss, um diese nicht zu verletzen; unterhalb des vorderen Randes des acromion sieht man durch den Spalt der Kapsel die Knorpelfläche des Schulterkopfes freiliegen. Nun führt man einen stumpfen Haken unter die Sehne des biceps, luxirt sie aus ihrem sulcus und lässt sie von einem Gehilfen nach innen ziehen. (Die Wundränder müssen mit stumpfen Haken gleichfalls auseinandergezogen werden.) Durch den Assistenten, welcher den Arm hält, lässt man das Glied nach innen rotiren, wodurch das ganze tubercul. maj. in der Wunde zum Vorschein kommt; durch einen einzigen halbmondförmigen Schnitt, welcher von dem Spalt in der Kapsel beginnt, mit seiner Convexität nach aussen gerichtet ist und unten am äusseren Rande des sulcus intertubercularis endigt, umschreibt man das tuberc. maj., wodurch die sehnigen Ansätze der mm. supraspinatus, infraspinatus und teres min. abgetrennt werden. Der Arm wird darauf so weit nach aussen rotirt, dass das tubercul. min. zum Vorschein kommt. Zugleich lässt der Gehilfe die lange Sehne des biceps wieder in den sulcus zurückgleiten, oder er zieht sie gegen den äusseren Wundrand, und man umschreibt nun das tubercul. min. ebenfalls durch einen halbmondförmigen Schnitt, welcher oben vom Kapselspalt beginnend, seine Convexität nach innen kehrt und die Sehne des m. subscapularis vom Knochen abtrennt. Hat man durch diese Schnitte, welche zusammen die Form eines griechischen Ω darstellen, die Gelenkkapsel und alle Sehnen und Bänder, welche sie vorne bedecken, bis auf den Knochen gespalten, so kann man den Oberarmkopf mit Leichtigkeit aus der Wunde hervordrängen, indem man abermals die Sehne des m. biceps nach innen ziehen lässt, und mit der linken Hand das obere Ende des humerus nach vorne, mit der Rechten das untere Ende desselben nach hinten drängt. Darauf durchschneidet man, am besten mit einem geradschneidigen, vorn abgestumpften Scalpell, die hinteren Theile der Gelenkkapsel und löst die Muskeln, welche sie unterhalb der tubercula an die spinae derselben ansetzen, namentlich also Theile der mm. pectoralis maj., latissimus dorsi und teres maj., so weit ab, als man den Knochen absägen will. Bewegt man nun den Ellbogen nach hinten und oben, so kann

das obere Ende des humerus ganz leicht so weit aus der Wunde hervorgedrängt werden, dass man mit einer gewöhnlichen Amputationssäge den Knochen abtragen kann. Dann wird der Arm wieder in seine normale Stellung zurückgebracht und die Wunde vereinigt."

War der Gelenkkopf völlig von der Diaphyse abgetrennt oder in mehre Stücke zertrümmert und folglich die die Operation erleichternde Rotation nicht ausführbar, so machte man vom oberen Ende des Längenschnittes aus einen 2" langen Querschnitt nach aussen und fasste, nach Eröffnung der Gelenkkapsel, die Knochenfragmente mit einer grossen Knochenzange oder dem (für diesen Zweck erfundenen) scharfen Haken von B. Langenbeck, so dass man den Gelenkkopf nach allen Richtungen drehen konnte.

§. 2. Resectionen der unteren Extremitäten.

Resection des ersten Mittelfussknochens.

A. *Partielle. Verfahren nach* Blandin. — Man führe auf der Dorsal- und Plantarseite des Fusses einen Längenschnitt, verbinde dieselben vorn durch einen Querschnitt und schlage den lospräparirten viereckigen Lappen nach hinten zurück; ziehe dann die Wundränder und die Strecksehne ab, öffne das Metatarsal-Phalangengelenk, luxire den Kopf des Knochens, befreie diesen von seinen Weichtheilen nnd trage ihn, nach Unterlegung eines Kartenblattes, mit der Kettensäge ab.

Roux macht an der Innenseite des Mittelfussknochens einen Längenschnitt, hierauf vorn einen Querschnitt (⊢), schlägt die Wundwinkel zurück und resecirt, weil dadurch die Operation erleichtert wird, den Knochen, bevor er denselben auslöst.

Man könnte hier auch das Verfahren Ledran's anwenden. Malgaigne bildet einen ⊔förmigen Lappen.

Barbier führte diese Operation, zu Val-de-Grâce, im Jahre 1795 mit glücklichem Erfolge bei einer irreponiblen Luxation aus.

B. *Totale Resection.* Man macht an der Innenseite des ersten Mittelfussknochens einen Längenschnitt, der vom Kahnbeine bis auf den Rükken der ersten Phalanx reicht; auf die Enden dieses Schnittes werden zwei andere Schnitte senkrecht herabgezogen und helfen so einen viereckigen Dorsallappen umschreiben, den man abpräparirt und auf den Fussrücken in die Höhe schlägt. Man öffnet nun, mit Schonung der Sehnen, das Metatarsal-Phalangengelenk, oder sägt vorher, nach Velpeau, den Knochen in der Mitte durch, zieht denselben, während man die Muskeln loslöst, ab, dringt hierauf durch die Gelenkverbindung mit dem Keilbein und entfernt den Knochen.

Auf gleiche Weise verfährt man bei dem fünften Mittelfussknochen, bei dem hinteren Ende der ersten Phalanx der kleinen und grossen Zehe, sowie, mit einigen Modificationen, auch bei den übrigen Mittelfussknochen. Indessen ist es bei diesen letzteren nicht nur weit einfacher, sondern auch nützlicher, wenn man zugleich die entsprechende Zehe mit hinwegnimmt.

C. *Resection der Hälfte des Würfelbeines mit der Basis des fünften und vierten Mittelfussknochens. — Verfahren nach* Velpeau.

Diese Operation wurde 1836 auf folgende Weise verrichtet: Velpeau machte an der Aussenseite des Fusses einen Längenschnitt, auf welchen er, im Niveau der Verbindung des Tarsus mit dem Metatarsus, einen zweiten, senkrechten Schnitt

herabsteigen liess; hierauf präparirte er den Lappen los und trug mit der MARTIN'schen Scheibensäge die äussere obere Fläche des Würfelbeines und die Basis des fünften nebst einem Theile der des vierten Mittelfussknochens schräg ab.

Resection des Fussgelenkes.

Taf. LIX. Fig. 1 u. 2.

Man kann das untere Ende der beiden Unterschenkelknochen abtragen oder das der fibula allein. Dagegen darf niemals die tibia allein resecirt werden, weil die fibula keine hinreichende Stütze für den Körper abzugeben vermag und zur Drehung des Fusses nach innen Veranlassung geben würde. Die Operation wurde zuerst von MOREAU verrichtet.

Verfahren nach MOREAU *sen.* — *Erster Act. Resection des unteren Endes der fibula.* Der Unterschenkel liegt auf seiner inneren Fläche; man macht, vom unteren Ende des äusseren Knöchels aus, an der Aussenseite der fibula einen Längenschnitt von 3'', und zieht vom unteren Ende desselben durch Haut und Zellgewebe einen Querschnitt bis zum m. peronaeus tertius, löst den umschriebenen dreieckigen Lappen vom Knochen, desgleichen den m. peronaeus primus und secund. und trennt das zu entfernende Knochenstück mit einem Meissel, oder noch besser mit der Kettensäge ab. Den getrennten Theil schlägt man von oben nach unten zurück, während man zugleich die denselben fest haltenden Bänder durchschneidet.

Zweiter Act. Resection des unteren Endes der tibia. — Das Glied wird auf die äussere Seite

gelagert; man macht auf dem inneren Rande der tibia einen Längenschnitt und von ihm aus, unter dem inneren Knöchel hin, einen Querschnitt bis zur Sehne des m. tibial. antic. Hierauf präparirt man den Lappen los und trennt die Weichtheile vom Knochen so, dass man unter demselben einen Pappstreifen einbringen und die Resection vornehmen kann. Das abgetrennte Tibialende macht man nun frei und führt es zur inneren Wunde heraus, nimmt sich dabei aber wohl vor den Sehnen des m. tibial. postic. und flex. digitor. commun. in Acht.

Verfahren nach Roux. — Es unterscheidet sich von dem vorhergehenden nur durch die Resection der tibia; Roux liess die abgelösten vorderen Weichtheile mittelst einer Longuette in Gestalt einer Brücke emporheben, führte darunter von innen her ein Sägeblatt durch, spannte dasselbe dann wieder in den Bügel und trennte den Knochen von vorn nach hinten, nachdem er vorher durch einen Holzspatel die hinteren Weichtheile gedeckt hatte. — Man kann die Resection auch mit einer starken Messersäge oder noch vortheilhafter mit der Kettensäge ausführen. Taf. LIX. Fig. 1 und 2.

Verfahren nach Bourgery. — Der Unterschenkel wird auf die hintere Seite gelegt; ein Assistent umfasst mit der linken Hand die Ferse, während er seine Rechte auf den Fussrücken applicirt. Der Operateur macht zu beiden Seiten, vom unteren Ende der Knöchel aus, einen Längenschnitt von ungefähr $3^1/_2$'' (10 centim.), lässt sodann das Glied nach innen wenden und geht mit dem Messer dicht an der vorderen Fläche der

fibula herab, um alle Weichtheile davon zu lösen. Hierauf wendet man das Bein nach aussen und wiederholt dasselbe an der tibia, bis das dicht auf dem lig. inteross. hingeführte Messer an der Stelle anlangt, wo es von der äusseren Seite aus durchgedrungen war. Man bringt nun zwischen den Weichtheilen und den Knochen eine Longuette ein, mit welcher die Fleischbrücke in die Höhe gehoben wird. Während Letzteres ein Assistent verrichtet, fährt der Operateur fort, die Knochen bis über die Grenze des Uebels zu entblössen. Man schlägt nun zur Freilegung der hinteren Seite der Knochen dasselbe Verfahren ein und zieht hier eine zweite Longuette durch.

Bei der Resection wird der eine Griff der Kettensäge vom Assistenten, der andere vom Operateur geführt. Dieser hält die hintere, der Assistent die vordere Longuette.

Sobald die Knochenenden abgetragen sind, übernimmt der Assistent beide Longuetten, während der Operateur die Ligamente trennt.

BOURGERY vereinigt die Wunde mit 3—4 umschlungenen Nähten, bringt die Knochenflächen aneinander und legt die SCULTET'sche Binde an.

Nach Syme soll das Glied während der Heilung sanft bewegt werden, um Ankylose zu verhindern, weil eine feste, faserige Vereinigung, die einigermassen das ursprüngliche Gelenk zu ersetzen vermag, von grösserem Nutzen sein würde. Malgaigne dagegen lässt während der Nachbehandlung den Fuss durch eine Sohle, die an zwei seitlichen Schienen befestigt ist, unbeweglich erhalten.

Resection des oberen Endes der fibula.

Verfahren nach BOURGERY. BOURGERY bildet einen viereckigen Lappen, dessen Basis hinten

liegt, trennt denselben los, schlägt ihn zurück, legt dann den Knochen frei und resecirt; schliesslich hebt er den getrennten Theil in die Höhe und nimmt die Exarticulation vor. Beim letzteren Acte der Operation vermeide man sorgfältig den n. peronaeus, der sich aussen um das Köpfchen der fibula herumzieht, und ebenso die vorderen Tibialgefässe, welche an der Innenseite liegen.

Resection des Kniegelenkes.

Taf. LIV. Fig. 3.

Verfahren nach Park. — Park machte auf der vorderen Gelenkseite einen Längenschnitt von ca. 4″ (11 centim.), hierauf einen Querschnitt, der den ersteren mitten auf der Kniescheibe kreuzte und das Glied halbkreisförmig umzog. Nachdem die vier Lappen zurückpräparirt waren, entfernte er die Kniescheibe, durchschnitt die Ligamente, führte ein schmales Messer platt, von unten nach oben, dicht hinter den Schenkelknochen, schob einen Holzspatel ein und sägte die Condylen ab; auf dieselbe Weise verfuhr er mit dem oberen Ende der tibia.

Verfahren nach Moreau. — Man führt vom Gelenke aus nach oben zwei 3″ lange, bis auf den Knochen dringende Seitenlängenschnitte, verbindet dieselben unter der Kniescheibe durch einen Querschnitt und schlägt den gebildeten Lappen in die Höhe. Dann lässt man das Knie biegen, trennt vorsichtig die Weichtheile von der hinteren Fläche des Knochens, sägt denselben ab und entfernt die Kniescheibe. Zeigt sich die tibia krank, so verlängere man die Seitenschnitte nach

unten und mache auf dem vorderen Rande der tibia einen Längenschnitt. Die zwei neuen Lappen werden herabgeschlagen, worauf man das Gelenkende der tibia vorsichtig entblösst und absägt.

Das Verfahren von Begin und Sanson unterscheidet sich von dem vorhergehenden nur dadurch, dass die beiden Chirurgen den Querschnitt zuerst ausführen. Derselbe dringt in Einem Zuge durch das Gelenk bis zu den Seitenbändern.

Verfahren nach Syme. — Syme umgiebt die Kniescheibe mit zwei halbmondförmigen Schnitten (⊂), deren Enden an den Seitenligamenten zusammenstossen. Hierauf werden die umschriebenen Weichtheile mit der Kniescheibe entfernt, und nöthigenfalls seitliche Längenschnitte gemacht. Taf. LIV. Fig. 3.

Verfahren nach Jaeger. — Der erste $9^1/_2$'' lange Schnitt wird, bei halber Beugung des Unterschenkels, quer durch das lig. patellae und die Seitenbänder geführt (Sanson und Begin); auf diesen steigen zwei 1'' lange Seitenschnitte senkrecht herab, jeder 1'' vom Ende des ersten ent-

---

Taf. LIX. — Fig. 1. Resection des unteren Endes der fibula. Verfahren nach Roux. — Der Operateur trägt mit Hammer und Meissel den malleol. ext. ab.

Fig. 2. Resection des unteren Endes der tibia. Verfahren nach Roux. — a, Longuette zur Aufhebung der vorderen Weichtheile; ein Holzspatel drückt die hinteren Weichtheile zurück, um dieselben vor der Säge, c, zu schützen.

Fig. 3. Resection des unteren Endes des femur. Verfahren nach Syme. — aa, Retractionscompresse; bb, ein Bretchen zum Schutze der hinteren Weichtheile; die Säge d, trägt das nach vorn luxirte Ende des femur ab.

Bayerische Staatsbibliothek München

Fig. 1.

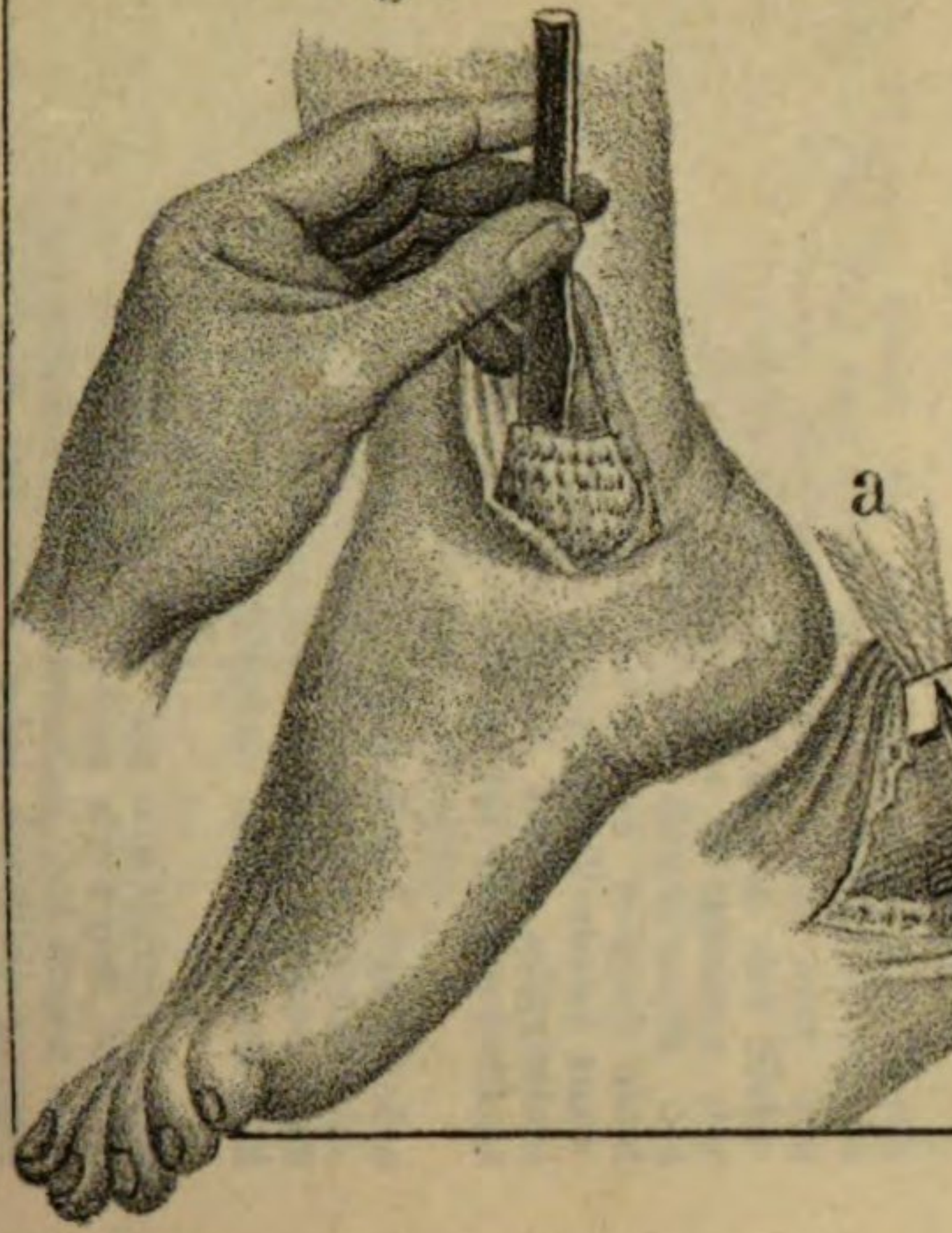

Fig. 2.

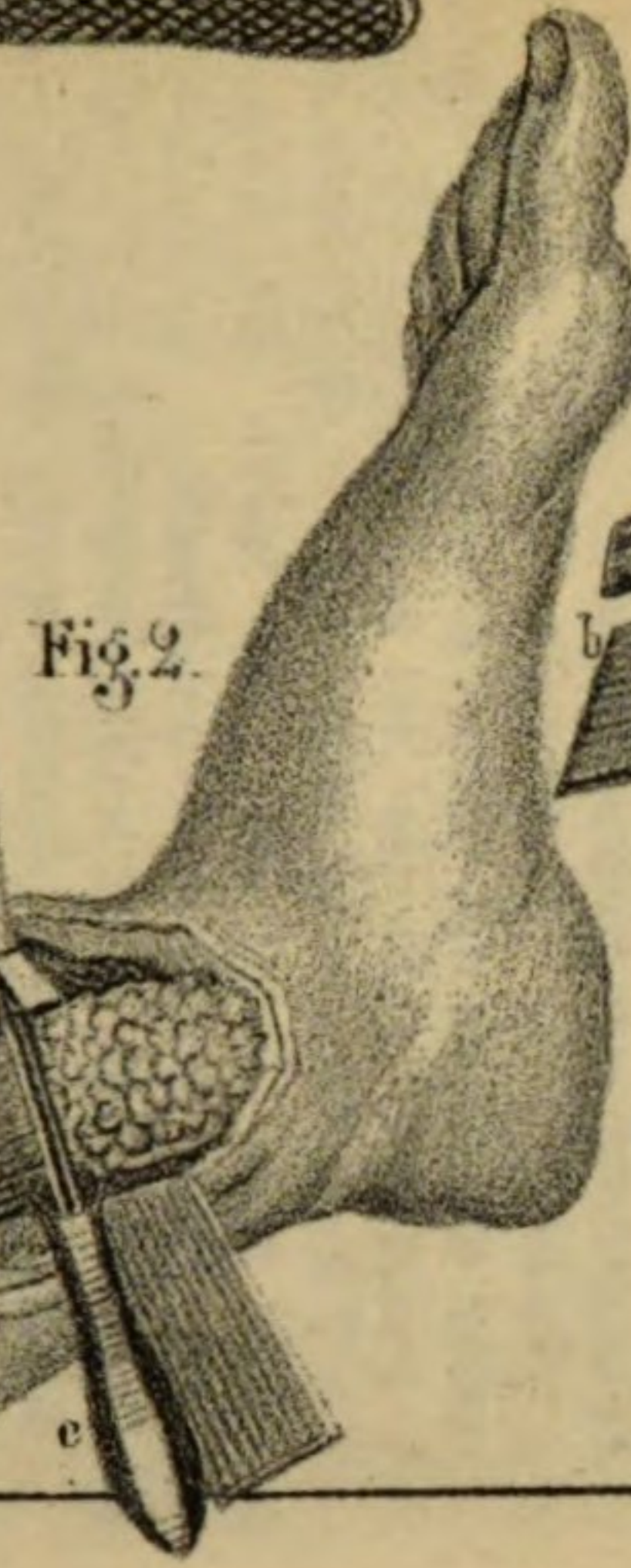

Fig. 3.

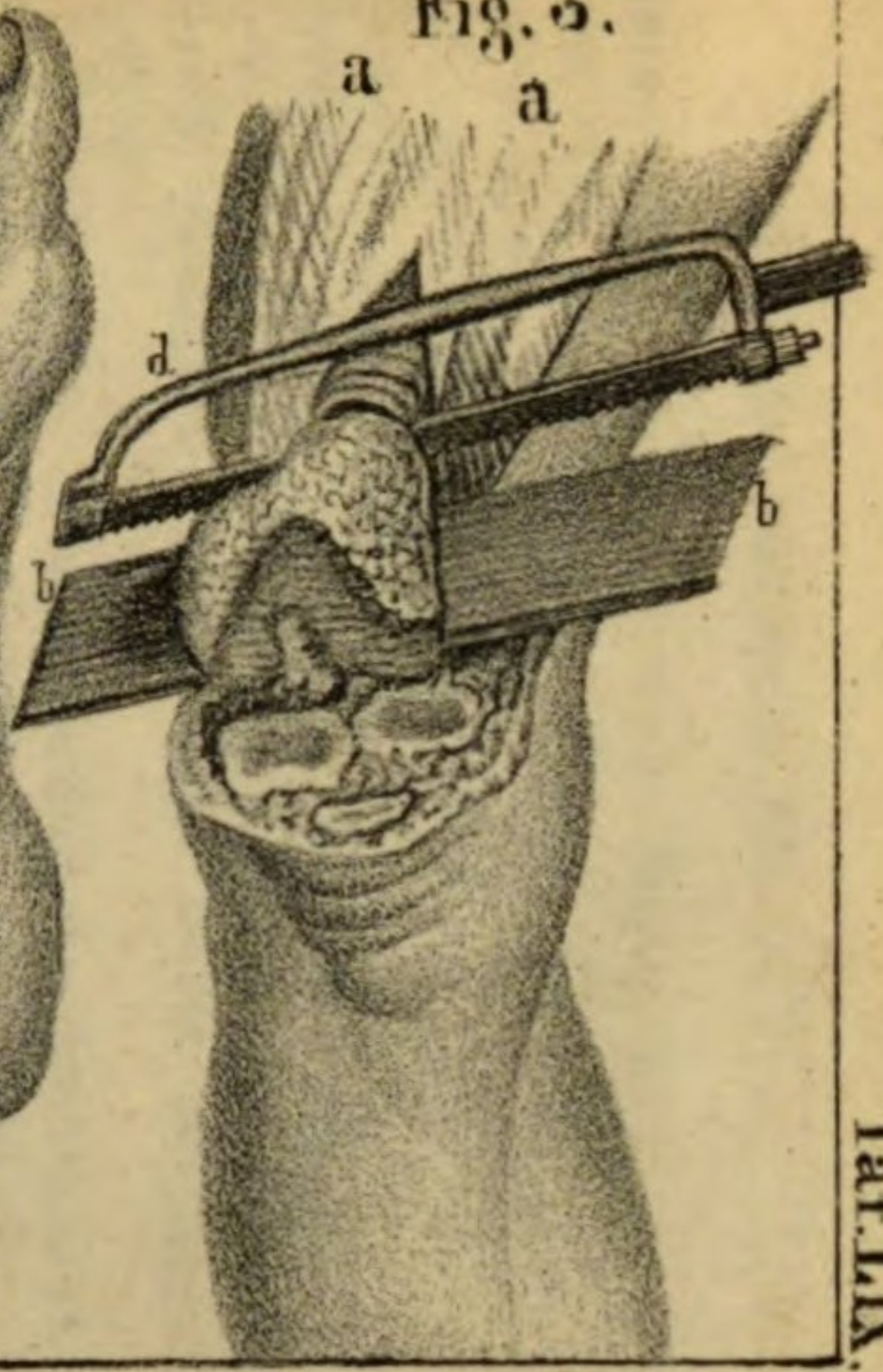

Taf. LIX.

fernt. Man erhält auf diese Weise einen mittleren viereckigen Lappen, der mit der Kniescheibe nach oben präparirt wird; ebenso verfahre man mit den beiden dreieckigen Seitenlappen, um die Condyle des Schenkelbeines bloszulegen; zur Resection der tibia werden zwei Längenschnitte von 1'' Länge nach unten gemacht und der dadurch gebildete Lappen nach unten geschlagen

—|—|—

Beurtheilung. Die Resection des Kniegelenkes ist eine gefährliche Operation; sie ist häufig genug vorgenommen worden, um sagen zu können, dass sie gefährlicher ist, als die Amputation des Oberschenkels. Unter den beschriebenen Verfahrungsweisen führt die von Begin und Sanson (Jaeger) am schnellsten zum Ziele; auch gestattet sie, den Seitenschnitten eine der Ausdehnung der Krankheit entsprechende Länge zu geben.

Nach Jaeger findet die Knochenvereinigung durch Callus nur selten statt und selbst in den glücklichen Fällen nur durch ein festes, fibröses Gewebe, was aber den Gebrauch des Gliedes nicht störe. Als Ursachen der Nichtvereinigung sieht er die zu ausgedehnte Wegnahme der Knochenenden, sowie die frühzeitigen Bewegungen des Gliedes an; er giebt deshalb den Rath, wo möglich nicht die ganzen Condylen zu entfernen und einen Verband anzu legen, wobei die Extremität nur höchst selten aufgehoben werde; die Versuche mit dem Aufheben des Unterschenkels solle man erst nach sechzehn Wochen anstellen.

Syme dagegen lässt keine absolute Ruhe des Gliedes beobachten, um der knöchernen Vereinigung vorzubeugen. Die schwierigste Aufgabe der Nachbehandlung besteht nach ihm darin, die Neigung zu einer Biegung nach Aussen und eine zu freie Bewegung zu verhüten.

Esmarch findet den schon von den bewährtesten Autoren aufgestellten Satz bestätigt — „dass alle durch Schusswaffen hervorgebrachten Kniegelenkswunden, bei denen eine Verletzung der Epiphyse des femur oder der tibia stattge-

funden hat, die unmittelbare Amputation des Oberschenkels erfordern."

Resection des Oberschenkelkopfes.

Diese von VERMANDOIS im Jahre 1786 vorgeschlagene Operation wurde zum ersten Male von WHITE an einem Knaben mit glücklichem Erfolge ausgeführt. Obgleich die seitdem damit angestellten Versuche mehrmals (?) günstig ausfielen, so darf man sich doch nicht verbergen, dass die Gefahr, welcher man dabei den Kranken aussetzt, wegen der nachfolgenden Entzündung und der, ich möchte sagen, unversiegbaren Eiterung keineswegs gering ist. Diese Resection muss in Fällen von Coxalgie unterlassen werden; eher findet sie eine Anzeige bei Comminutivbrüchen, welche durch Schusswaffen hervorgebracht worden sind. Wenn man eine so gefährliche Operation anwenden und sie der Exarticulation des Oberschenkels vorziehen will, so ist es unbedingt nothwendig, dass der Kranke eine jugendlich kräftige Constitution besitzt und dass die umgebenden Weichtheile keine zu beträchtlichen Zerstörungen erlitten haben.

A. *Einfacher Längenschnitt.*

Verfahren nach WHITE. Man macht an der Aussenseite des Gliedes einen bis auf den Knochen dringenden Längenschnitt, welcher 1'' unter der crista ilei beginnt und 3'' unter dem grossen Trochanter endigt. Hierauf öffnet man die Gelenkkapsel, trennt das lig. teres, drängt den Schenkelkopf durch Einwärtskehren des Knies aus der Wunde hervor und trägt ihn mittelst

der Kettensäge ab. Gegen etwaige Caries der Pfanne wende man das Glüheisen an.

VERMANDOIS, SYME, WACHTER, SEUTIN und OPPENHEIM operirten ebenfalls auf die angegebene Weise.

B. *Lappenschnitt.*

Verfahren nach JAEGER. — JAEGER führt vom oberen Ende des WHITE'schen Schnittes einen zweiten 4" langen Schnitt nach hinten und unten. Der umschriebene dreieckige Lappen wird zurückpräparirt, die Insertion der Muskeln am Trochanter getrennt und hierauf das Kapselband geöffnet. — Man erhält durch dieses Verfahren die nöthige Einsicht in die Wunde, erleichtert sich die Resection des Gelenkkopfes und die Entfernung etwaiger Knochensplitter.

ROSSI bildet den dreieckigen Lappen, indem er einen zweiten Schnitt vom unteren Ende des Längenschnittes quer nach der hinteren und inneren Seite des Oberschenkels zieht.

ROUX bildet einen viereckigen Lappen durch einen ⊔förmigen Schnitt an der äusseren Seite des Gliedes.

Verfahren nach VELPEAU. — VELPEAU schlägt vor, einen halbmondförmigen Schnitt von der spin. ilei ant. sup. nach der tuberosit. ischii zu führen. Der mit der Convexität nach unten stehende Lappen wird in die Höhe geschlagen, die hintere Seite des Kapselbandes geöffnet, der Schenkel gleichzeitig abgezogen und gebeugt und das lig. teres durchschnitten; sodann geht man mit dem Messer um den Schenkelkopf herum, um den Rest des Kapselbandes zu trennen, und rese-

cirt. Die Wunde vereinigt man durch Nähte und Heftpflasterstreifen. —

C. *Ovalärschnitt.*

Verfahren nach Textor. — Chelius giebt davon folgende Beschreibung: „Man macht einen Schnitt welcher 2“ über dem grossen Trochanter anfängt, in schiefer Richtung nach hinten und aussen herabsteigt und etwa 1“ vor dem kleinen Trochanter endigt. Auf diesen ersten Schnitt folgt ein zweiter, welcher an der vorderen Seite des Oberschenkels dem Punkte gegenüber beginnt, wo der erste Schnitt geendigt hat. Er wird in schiefer Richtung nach aussen und oben fortgeführt und fällt mit diesem, einen etwas spitzigen Winkel bildend, oberhalb des grossen Rollhügels zusammen. Dieser zweite Schnitt trennt im Beginnen nur die Haut, weiter oben aber wird er bis auf den Schenkelhals fortgeführt. Man löst sodann die Weichtheile vom grossen Trochanter ab, schneidet mit einem starken Scalpell das Kapselband von innen nach aussen, immer dem Rande des Acetabulums folgend, über die Hälfte seines Umfanges, bis auf den Gelenkkopf durch, beugt das Knie nach innen, trennt mit einem auf die Fläche gebogenen Scalpell das lig. teres, luxirt den Schenkelkopf, fixirt ihn mit der Hand, umgeht die Stelle, wo der Knochen getrennt werden soll, mit dem Messer, um der Säge den Weg zu bahnen und trennt den Knochen mit dem Osteotome oder mit einer kleinen Bogen- oder Messersäge.“

Gedruckt bei E. POLZ in Leipzig.

tchb.

BSB Bayerische StaatsBibliothek

MDZ Münchener DigitalisierungsZentrum Digitale Bibliothek

Prosch, Herm.

Taschenbuch für operative Chirurgie Nach dem Französ. des I. A. Isnard frei bearbeitet u. mit Erfahrungen ... bereichert von Herm. Prosch. Mit 245 erläuternden Abbildungen

Lpzg 1852

Chir. 242 l
urn:nbn:de:bvb:12-bsb10391767-7